This is a digital copy of a book that was preserved for generations on library shelves before it was carefully scanned by Google as part of a project to make the world's books discoverable online.

It has survived long enough for the copyright to expire and the book to enter the public domain. A public domain book is one that was never subject to copyright or whose legal copyright term has expired. Whether a book is in the public domain may vary country to country. Public domain books are our gateways to the past, representing a wealth of history, culture and knowledge that's often difficult to discover.

Marks, notations and other marginalia present in the original volume will appear in this file - a reminder of this book's long journey from the publisher to a library and finally to you.

Usage guidelines

Google is proud to partner with libraries to digitize public domain materials and make them widely accessible. Public domain books belong to the public and we are merely their custodians. Nevertheless, this work is expensive, so in order to keep providing this resource, we have taken steps to prevent abuse by commercial parties, including placing technical restrictions on automated querying.

We also ask that you:

+ *Make non-commercial use of the files* We designed Google Book Search for use by individuals, and we request that you use these files for personal, non-commercial purposes.
+ *Refrain from automated querying* Do not send automated queries of any sort to Google's system: If you are conducting research on machine translation, optical character recognition or other areas where access to a large amount of text is helpful, please contact us. We encourage the use of public domain materials for these purposes and may be able to help.
+ *Maintain attribution* The Google "watermark" you see on each file is essential for informing people about this project and helping them find additional materials through Google Book Search. Please do not remove it.
+ *Keep it legal* Whatever your use, remember that you are responsible for ensuring that what you are doing is legal. Do not assume that just because we believe a book is in the public domain for users in the United States, that the work is also in the public domain for users in other countries. Whether a book is still in copyright varies from country to country, and we can't offer guidance on whether any specific use of any specific book is allowed. Please do not assume that a book's appearance in Google Book Search means it can be used in any manner anywhere in the world. Copyright infringement liability can be quite severe.

About Google Book Search

Google's mission is to organize the world's information and to make it universally accessible and useful. Google Book Search helps readers discover the world's books while helping authors and publishers reach new audiences. You can search through the full text of this book on the web at http://books.google.com/

UNIVERSITY OF CALIFORNIA
MEDICAL CENTER LIBRARY
SAN FRANCISCO



University of California
LIBRARY
Medical Department
2600

Archiv
für
pathologische Anatomie und Physiologie
und für
klinische Medicin.

Herausgegeben
von
Rudolf Virchow.

Band 164.

Folge XVI. Band IV.

Mit 13 Tafeln, 9 Figuren und 9 Curven im Text.

Berlin,
Druck und Verlag von Georg Reimer.
1901.

Inhalt des 164. Bandes.

Erstes Heft (17. April).

Seite

I. Wann entstehen und was bedeuten Eingeweide-Brüche des Rumpfendes? (Aus der chirurgischen Universitätsklinik in Dorpat.) Skizze von Wilh. Koch 1

II. Ueber einen Fall von geheilter Hydro-Pyonephrose. (Aus dem Pathologischen Institut der Universität Erlangen.) Von B. Rank. (Hierzu Tafel 1 Fig. 1.) 22

III. Ueber Milzcysten und ihre Beziehungen zu Rupturen der Milzkapsel. (Aus dem Patholog. Institut des Herzogl. Krankenhauses zu Braunschweig.) Von W. Ramdohr, approbirtem Arzt in Braunschweig. (Hierzu Tafel I Fig. 2 u. 3) 32

IV. Ueber Milzcysten und Milzgewebshernien. Von Prof. Dr. Martin B. Schmidt, I. Assistenten am Pathologischen Institut zu Strassburg i. Els. (Hierzu Taf. II) 50

V. Ueber das Vorkommen einkerniger Zellen im gonorrhoischen Urethralsecret. Von Dr. A. Pappenheim in Königsberg i. Pr. 72

VI. Geschwulstbildung in den grossen Harnwegen. (Aus dem Pathologischen Institut zu Greifswald.) Von Dr. Otto Busse, Privatdocenten für pathologische Anatomie 119

VII. Zur Kenntniss des Nebenpankreas und verwandter Zustände. (Aus dem Pathol.-anatom. Institut des Prof. Browicz in Krakau.) Von Dr. L. K. Gliński, Assistenten am Institut. (Hierzu Taf. III Fig. 1—2.) 132

VIII. Zwei Fälle von Lymphosacrom der bronchialen Lymphdrüsen mit secundärer Lympho-Sarcomatose des Oesophagus. Von Privatdocent Dr. Friedr. Schlagenhaufer, Prosector am k. k. Elisabeth-Spital in Wien. (Hierzu Taf. III, Fig. 3—4.) . 147

IX. Kleinere Mittheilungen.
1. Erwiderung an Herrn van Walsem von C. Nauwerck in Chemnitz 163
2. Zur Technik der Fixirung fetthaltiger Flüssigkeiten. Von Dr. Carl Ritter, Privatdocenten und Assistenzarzt an der chir. Univ.-Klinik zu Greifswald 164
3. Zur plastischen Darstellung der krebsigen Wucherung mittelst des Born'schen Platten-Verfahrens. Von Prof. Dr. G. Hauser in Erlangen 165

Zweites Heft (9. Mai).

X. Zur pathologischen Anatomie der durch Dystokie entstandenen Rückenmarksläsion. (Aus der Kinderklinik und aus dem Pathologischen Institut der Universität München.) Von Dr. Carl Handwerck aus Cassel. (Hierzu Taf. IV—V und eine Text-Abbildung.) 169

XI. Ueber Intima-Sarcomatose von Venen und Arterien in sarcomatösen Strumen. Von Ernst Hedinger, gewes. Assistenten am Pathologisch-anatomischen Institut in Bern. (Hierzu Taf. VI und 8 Text-Abbildungen.) 199

XII. Untersuchungen über die Blutplättchen. Von Dr. Deetjen, Assistenten am physiologischen Institut zu Kiel. (Hierzu Taf. VII.) 239

XIII. Ueber Fettfarbstoffe. (Aus dem städtischen Krankenhause der Gitschinerstrasse in Berlin. Dirigirender Arzt: Prof. Dr. M. Litten.) Von Dr. Leonor Michaelis, Assistenzarzt . 263

~~895390~~ 124989

beziehentlich in das Scrotum hineingedrängt. Durchaus gleiche Späterwerbungen seien der innere inguinale, crurale, obturatorische und ischiadische Bruch.

Sie alle erzwinge die Bauchpresse; ob mittels des gesunden am Durchschnitts-Gekröse hängenden Darmes, das lässt man unbestimmt. Sicher wirke die Bauchpresse energischer, wenn das Becken nach vorn geneigt ist, wenn die Gedärme wegen Schwäche und Länge ihrer Gekröse tief gegen Blase und Becken sich gesenkt haben, der Leib ausgesackt und schlaff ist, endlich wenn der Inhalt des Darmes sich anstaute, der Darm selbst, wie umfänglicher, so schwerer wurde. Bei Schenkel- und obturatorischen Brüchen käme noch das subseröse Lipom in Frage. Dieses leiste gewissermaassen Gespanndienste, indem es das Bauchfell nach aussen zerre. Endlich müsse man für den Dickdarmbruch, ausser der Bauchpresse und der Innenlast, gewisse Falten des Bauchfelles verantwortlich machen, z. B. eine Falte vom Blinddarm und dem Wurmfortsatz zum Leistencanal, die Plica genito-enterica, wie sie Treitz später nannte, nach meiner Auffassung den distalen, zu jedem Zug unfähigen Schenkel des Lig. hepato-cavo-duodenale. Diese Falte übernähme, indem sie sich verkürze, dem Darm gegenüber die Rolle eines Gubernaculum; eine ähnliche Falte läge zwischen S romanum und linkem Leistencanal. Dass beide den Darm herunterziehen, sei um so wahrscheinlicher, als mit dem Hoden verwachsene Coecal- und Appendixbrüche bekannt wären.

Es fruchtete wenig, dass einzelne dieser Lehren früh bekämpft wurden, dass z. B. schon Peter Camper alle Leistenbrüche als Brüche des Processus vaginalis[1]) erklärte; dass älteren Beobachtern einige Blasen- und Eierstockbrüche auf Grund gleichzeitiger anderer „Missbildungen“ als angeborene Leiden imponirten; dass endlich ein paar Dickdarm- und Schenkelbrüche bereits bei Früchten des 6. und 7. Monates gesehen wurden. P. Camper drang nicht durch, und auch aus den anderen Daten hat niemand der Neueren die richtigen Folgerungen abgeleitet oder gar letzteren Anerkennung verschafft. Allein die Schriften des neben Roser und Streubel gelehrtesten Kenners der Brüche,

[1]) Geschichte und Controverse bei Sachs. Inaug.-D. Dorpat 1885.

welchen die letzthin abgetretene Generation aufzuweisen hat, Wernher's[1]), beweisen dieses. Wernher plaidirt allerdings gegen die Lipome, um so eifriger dagegen zu Gunsten der Bauchpresse und der „Praedispositionen" am Rumpfende. Lässt er durch Thurn[2]) die Brüche, welche „mit Aberration der Lage des Hodens in Verbindung stehen" als angeboren erklären, so ist sein Schüler Beyser[3]) hinsichts der Blasenbrüche um so vorsichtiger. Und nirgends verwerthet Wernher den Processus vaginalis, um über die Natur der jenem benachbarten Bruchsäcke ins Klare zu kommen.

Nach meiner Auffassung[4]) sind alle Eingeweidebrüche im und am Becken angeboren; zugleich Theilerscheinung eines Darmaufrisses, dem wir bei gewissen Primaten, sehr viel seltener bei Ursäugern, beziehentlich den ihnen verwandten Insecti- und Carnivoren ebenfalls begegnen, endlich gebunden an Stellen, an welchen bei niederen Thieren und einzelnen Vertebraten Excretionslücken, Pori, liegen. Besser als ich an der Hand dürftiger eigener Erfahrungen und der noch dürftigeren Casuistik es leisten konnte, werden diesen Gesichtspunkt die Entwicklungsgeschichte und vergleichende Anatomie zu stützen haben, welch' beiden ich wenigstens einige Unterlagen schaffen wollte, als ich meinen Schüler Dr. Harms[5]), Dirigenten der chirurgischen Abtheilung des Marinehospitales in Libau, veranlasste, den Situs des Darmes an 58 Leichen von neuem sich anzusehen.

Dabei ergab sich zunächst, dass die Dicke des Bauchfelles bei den einzelnen Individuen verschieden ist; hält es, in Uebereinstimmung mit älteren Untersuchern[6]), schwer, das gesunde Bauchfell zu recken oder elastische Eigenschaften an ihm aufzufinden, so ist es doch in der Gegend der Bruchpforten manchmal recht verschieblich. Es hängt zum kleineren Theil von Faltungen, zum grösseren von der Befestigung des Bauchfelles

[1]) Langenbeck's Arch. XIX. Bd. 1872. S. 161 und 409.
[2]) Inaug.-D. Giessen 1868.
[3]) Inaug.-D. Giessen 1867.
[4]) Arb. der chirurg. Universitätsklinik Dorpat, 2. u. 3. Heft.
[5]) Arb. der Klinik, 4. Heft, 1900.
[6]) Horn (Wernher) I.-D. Giessen 1869.

an den Unterlagen ab; subseröses Fett[1]) steigert die Verschieblichkeit meistens, gleichgültig ob es Platten, Trauben oder Knoten bildet.

Unter den bekannten drei inguinalen Gruben war die Fovea media, die Pforte des inneren Leistenbruches, durchschnittlich die geräumigste; crurale, obturatorische und ischiadische[2]) Gruben aber, von welchen man bisher kaum etwas weiss, liessen sich, wenn nicht jedesmal, so doch oft und zwar genau an den Stellen nachweisen, durch welche sonst die gleichnamigen Eingeweidebrüche hindurchgehen. Den höheren Grad dieser Gruben bildeten, wiederum an den typischen Stellen, leere Bruchsäcke; sie fanden sich bei unseren 58 Leichen 14mal; als offener Vaginalcanal 8 mal, als offene crurale Tasche 5 mal, als ebensolche obturatorische 1 mal, wobei ich die tieferen, fast sackartigen inneren inguinalen Gruben nicht weiter in Betracht ziehe. Doch zwang kein anatomischer Grund, zwei besondere Arten dieser Bruchsäcke, angeborene und erworbene, zu unterscheiden; zum mindesten waren die cruralen und inguinalen Säcke derselben Qualität, und es gelang auch nicht, verschiedene Beziehungen der inguinalen zu deren nächster Nachbarschaft ausfindig zu machen. Ist nehmlich der inguinale Bruchsack eine Neubildung späterer Zeit, welche mechanisch, von der Narbe des rückgebildeten Processus vaginalis aus, in das Scrotum hinabgedrängt wird, so lässt sich nicht einsehen, weshalb er mit dem Samenstrang überhaupt verwächst, noch weniger begreifen, warum dieses regelmässig und in derselben innigen Weise, wie beim Processus vaginalis, dem angeborenen Bruchsack, eintreten soll, bei welch' letzterem Bauchfell, Samenstrang und Gefässe thatsächlich eins sind, die Gefässe in die Substanz des Bauchfelles geradezu eingelassen zu sein scheinen. Erwerbungen angenommen, müsste, wenigstens hin und wieder, das Gegentheil, oder die nur lockere, strichweise Bindung sich finden. Weder aber an den Leichen, noch, was wichtiger ist, an unsern Radicaloperirten war solch' ein Unterschied nach-

[1]) Das Beste über Fettbrüche und brucherzeugende Geschwülste verdanken wir Wernher. Dies. Arch. Bd. 47, 1869 S. 178 u. Virchow, in dessen Geschwülsten.

[2]) An die Beziehungen der ischiadischen Gruben zu den Ovarien erinnerte Waldeyer. Moser, Inaug.-D. Berlin 1898.

zuweisen, trotzdem letztere ständige Gäste meiner Klinik sind. Anatomisch betrachtet erscheinen sämmtliche Bruchsäcke des Rumpfendes als Einheit.

Und nur aus einem einzigen Gesichtspunkt lässt auch die Herkunft der Bruchsäcke sich ableiten, worüber ich, meiner Meinung nach in unzweideutiger Weise, wie folgt, berichten kann.

Allerdings ausnahmsweise hängen dem leeren Bruchsack gegenüber die Endschlingen des Ileum an einem Gekröse, welches der vorderen Bauchwand in keiner Weise auch nur genähert werden kann. Zeichen, dass es schrumpfte, fehlen dann ebenso, wie Druckmarken, Massenvermehrung der zugehörigen Ileum-Schlingen u. a., was als Ausdruck früherer Anwesenheit des Darmes im Bruchsack sich verwerthen liesse. Also schweben in diesem Falle die Factoren in der Luft, durch welche die Bauchpresse sich hätte bethätigen können; in diesem Falle wenigstens entstand der Bruchsack unabhängig von der Bauchpresse.

Gewöhnlich aber, wohl bei 40 Procent aller Menschen, ist das Gekröse der 3 oder 4 letzten Ileum-Schlingen, wenn man will, relativ zu lang, so dass es über die vordere Bauchwand hinaus nach vorn, selbst bis auf den Oberschenkel sich ziehen lässt. Wie bekannt tragen aber 40 Procent der Menschen den fertigen Bruch[1]) ebensowenig, wie leere Bruchsäcke; — das relativ zu lange, der Bauchpresse anscheinend also in hohem Maasse unterworfene Gekröse ist der wie immer beschaffenen vorderen Bauchwand gegenüber machtlos. Es überträgt durch den zugehörigen Darm auf diese Wand nur jenes Maass von Bewegung, welches wir von der ruhigen, beziehentlich angestrengtesten Athmung her kennen; das parietale Peritonaeum bruchsackartig vor sich her zu treiben, ist der Darm ausser Stande.

Bis auf den heutigen Tag aber wurde ein anderes Ergebniss

[1]) Ueber die Häufigkeit der Eingeweidebrüche wird nur auf Grund von Massen-Untersuchungen Neugeborener Sicheres sich ermitteln lassen. Die Frage, ob hier der offene Processus vaginalis (er soll nach Einigen bei jedem 4. neugeborenen Kinde offen sein), überhaupt jeder Bruchsack ohne Darm dem Vollbruch gleichwerthig ist, beantwortet die Beschaffenheit des Dünndarm-Gekröses, von welcher ich nachher spreche. Siehe übrigens Arb. d. Klinik. Heft 2 (Dickdarmbrüche) u. 3.

unserer Leichenöffnungen übersehen, dass nehmlich dem offenen Bruchsack gegenüber jenes lange Ileum-Endgekröse ebenfalls die Regel bildet, welches mit seinem Darm in den Bruchsack hinein, selbst über diesen hinaus bis auf den Oberschenkel manuell sich ziehen lässt. Und doch hatte die Bauchpresse den Darm in den Bruchsack selbst alter, zu schwerer Arbeit berufener Leute nicht hineingetrieben. Denn wiederum fehlten alle Spuren früherer Anwesenheit des Darmes oder seines Gekröses in diesem Bruchsacke, — die Schnürfurchen, Verdickungen und Caliber-Schwankungen des Darmes, die Narben, Schrumpfungen des Gekröses, Netzverdickungen u. a. Wie dieses Ausweichen die Regel für die rechte Seite und den Dünndarm ist, kenne ich es auch für den linken, weit offenen Bruchsack und das vor ihm haltende, anscheinend frei bewegliche S romanum.

Selbst an der locker eingebetteten, der federnden Bruchgrube erschöpft sich die Bauchpresse. Ich nenne federnde Bruchgruben solche, welche durch den leisesten Fingerdruck bis unter die Haut sich drängen lassen, und ihre Beweglichkeit nicht allein dieser oder jener Fettlage, sondern auch lockerem, lückenreichem Bindegewebe ihrer äusseren Oberfläche verdanken. Derartig bewegliche Gruben fand Dr. Harms 4 mal über der Pforte zum inneren Leisten- und zum Schenkelbruch. Die Wirksamkeit des intraabdominalen Druckes vorausgesetzt, müsste ihre Kleinheit und ihr Verbleib hinter der Musculatur, beziehentlich in der Ebene des Bauchfelles umsomehr auffallen, als die Träger, Leute der arbeitenden Klasse, das 2., 3. und 4. Decennium überschritten hatten. Wahrscheinlich ist es die allen Praktikern bekannte Bruchkategorie, welche sich nur beim Husten vorwölbt, sonst, trotz der Bauchpresse, das ganze Leben hindurch von einerlei Grösse bleibt, in anderer Ausgestaltung aber, wenn sie von vornherein grösser angelegt wurde und den Darm eng umschliesst, en bloc, wie man es nennt, hinter die Bauchdecken sich leicht zurückschieben lässt.

Krankhaft verlängerte Gekröse als den einen zum Eingeweidebruch disponirenden Factor anzunehmen, ist also überflüssig. Das Gekröse wenigstens des Ileum-Endes hat eine solche Höhenausdehnung, dass es bis in den Grund jedes Bruchsackes hinein gelangen könnte. Geschieht es nicht, so muss es an der Fähigkeit

des Darmes liegen, unbeschadet seiner Verschiebung bei der Athmung, Verdauung u. s. w., die ihm entwicklungsgeschichtlich zukommende Stelle auch trotz der Bauchpresse zu behaupten, wofür u. a. noch die typische Aufstellung des Dünndarmes spricht. Die Zeugnisse mehren sich auffällig, dass in dieser Beziehung Henke's Darstellung richtig ist, dass also die Dünndarmschlingen nicht regellos sich durch einander winden, sondern streng gesetzmässig neben einander liegen.

Bruchsäcke und die Bauchpresse scheinen mir endlich noch des Folgenden wegen von einander unabhängige Dinge. Augenblicklich liegen auf meiner Klinik zwei Bauerburschen von 9 und 22 Jahren, an deren Bauch wenig auffällt, beim Zufühlen aber ein Spalt nachzuweisen ist, welchen die aus einander gewichenen Recti einscheiden. Diese Diastase der Linea alba reicht bei dem älteren, in der Breite zweier Finger, bogig bis zum Nabel, bei dem jüngeren, wo sie etwas schmaler ist, bis zur Symphyse hinunter. Bei dem jüngeren findet sich zugleich ein linker scrotaler Bruch, bei dem älteren, neben sehr tiefen Inscriptionen und dem noch interstitiellen rechten Leistenbruch, Folgendes als Zugabe: ein rechts convexer Pigmentstreifen vom Nabel zum Ende des rechten Rectus, ein links sehr kleiner Hoden mit entsprechend kleinem Scrotum, beiderseitiges Genu recurvatum und ein kurzes linkes Collum femoris, wodurch der Trochanter der Mittellinie mehr, als rechts, sich nähert. Auf die Haut der Diastase folgt Sehnengewebe von der Dicke höchstens der hinteren Rectusscheide, theils als Platte, theils als plattenähnliches Gitterwerk, hinter dieser sehnigen Partie anscheinend spärliches subseröses Fett und das Bauchfell; es fehlt aber der mittlere Sehnenkamm, die Linea alba im eigentlichen Wortsinn, und vor allem die bruchartige Wölbung der Diastase[1]). Die

[1]) Wenig gewürdigte Dinge, welche ich gar nicht so selten sehe und bei Ahlfeld, Missbildungen des Menschen II. S. 186, 1882, erwähnt finde. Den höheren Grad stellt jene offenbar ebenfalls angeborene Diastase dar, bei welcher die Recti zwar nur eine kürzere Strecke auseinanderweichen, die Sehnen-Bauchfellplatte des Spaltes aber als weithalsiger Bruchsack sich vorwölbt. Die Frauen, welche mir diesen Bruch zeigten, hatten gar nicht oder nur einmal leicht geboren. Dieser Form wird jeder Praktiker seine H. ventralis gegenüberstellen wollen, welche als Erwerbung, als Folge solcher Schwangerschaften, Wassersuchten u. s. w.

Widerstandsfähigkeit letzterer ist unzweifelhaft erheblich geringer, als wenn die Recti sich zusammengeschlossen hätten; und doch vermag selbst die stärkste Bethätigung der Bauchpresse, wenn ich die Jungen z. B. vom Boden sich aufrichten oder Säcke tragen lasse, eine bruchartige Wölbung der Mittelpartie des Bauches nicht zu erzwingen. Zeigt sich bei dem jüngeren dann eine schmale Hautleiste, so wird diese nachweislich durch Annäherung beider Recti an einander, nicht durch Ausbuchtung des Bauchfelles hervorgerufen. Ein schwerer wiegendes Zeugniss gegen die Macht der Bauchpresse, als dieses, kann es nicht geben; trotz der Bauchpresse bleibt die Diastase eine Platte, wenn sie von vornherein Platte war. Und doch nimmt man die kleinen, oft mehrfachen bruchähnlichen Lücken der sonst richtig zusammengefügten Linea alba, durch welche das Netz oder der Darm passirt, ebenfalls als Folge ausschliesslich der Bauchpresse. Somit wird dieser die Kraft imputirt, die notorisch stärkste und festeste Stelle der Bauchwand buchstäblich zu lochen, während sie thatsächlich dieselbe Stelle in defectem, verdünntem Zustand nicht einmal aus der Lage zwingen kann.

Wenigstens im und am Becken vermag also die Bauchpresse etwas dem Bruchsack ähnliches nicht einzuleiten. Und eben so wenig vermögen dieses Lipome oder die Innenbelastung des Darmes. Ueber beide fasse ich mich kurz.

Dass Lipome nicht allzu häufig auf Bruchsäcken sitzen, hob schon Wernher hervor. Sie bedeuten allein wegen dieses Punktes wenig, noch weniger deswegen, weil sie fast nie in Formen und Verhältnissen angetroffen werden, aus welchen ihre Befähigung zum Zug sich ableiten liesse. Betrachtet man sie heute allgemein als Folge „regressiver Metamorphosen", mechanischer oder parasitärer Einwirkungen auf den Bruchsack, so

aufgefasst wird, gelegentlich deren die Bauchwände entarten und zonenweise der Atrophie verfallen. Sie sollen dann ähnlich nachgeben, wie die Nabelnarbe oder wie die Hautmuskelnarbe über der operirten Appendix. Misslich ist, dass über die Ursachen der Degeneration tiefes Dunkel herrscht, und dass stark geschwächte Bauchwände zur Hernie durchschnittlich nicht Veranlassung geben. Die mittlere Bauchhernie ist im Vergleich zu solcher Wand nicht nur sehr, sondern sogar ausserordentlich selten.

halte ich das für eine durch nichts gestützte Annahme, welcher gegenüber an die Thatsache zu erinnern wäre, dass der Fettbebesatz des Bauchfelles bei den verschiedenen Thierclassen sehr verschieden ist. Fett in Form von Knollen und Platten ist ein gewöhnliches Attribut, wie des Bauchfelles, so des Gekröses nicht nur der Affen, sondern auch der Beutler und Nager; der Mensch erinnert ab und zu an diese Verhältnisse, wobei ich noch darauf aufmerksam machen möchte, dass ganz das gleiche Fett auch auf der Dura mater, wenn diese als Bruchsack ausgezogen wird, also an Stellen sich findet, welche mit O. Hertwig und Kollmann auf die Gastrulation bezogen werden dürfen. Hier betonen die Pathologen den „entzündlichen" Ursprung des Fettes weniger, als die Neubildung, wofern nehmlich die Stützsubstanz des Fettes zellenreich ist, oder myxomatöse und andere gewebliche Beimengungen den Thatbestand verschleiern.

Wegen der Innenbelastung des Darmes verweise ich auf die Dickdarmbrüche S. 22. Sie wurde construirt, um die Dickdarmbrüche verständlich zu machen; namentlich das Coecum könne seine Unterlagen verlassen, sogar mit einem Stück Ascendens in das Scrotum sinken, nachdem Gase und Koth ihre Arbeit gethan hätten. Meiner Meinung nach verwechselt man hier post und propter; man vergisst, dass das Bruchcoecum, wenn es überhaupt gross ist, andere als vom Druck abhängige Formen zeigt. Vergrössert künstlich eingetriebene Luft das Coecum ohne dessen Gestalt zu ändern[1]), so fallen am Coecum des Bruches neben der Grösse noch die spiralige Drehung, innerhalb dieser die Enge, die Knickung, sichelartige Biegungen u. a. auf. Das sind nicht Krankheits-Producte, sondern thierische u. a. an Primaten und Prosimier erinnernde Ausgestaltungen, an welchen auch der übrige Dickdarm, besonders in seinem aufsteigenden Segment Theil nimmt. Und gerade bei diesem thierischen Arrangement erfüllen den unteren Abschnitt des Coecum flüssige Kothmassen, den oberen viel Gas[2]), während das gewöhnliche menschliche Coecum von beiden nur wenig enthält. Rein passiv sinkt also der Dickdarm nicht ab.

Das Facit des Bisherigen wäre, dass, nach der Geburt

[1]) Arb. d. Klinik. 4. Heft S. 70.

[2]) Oppel, Vergleich. mikroskopische Anatomie. II. 1897 S. 559 u. 571.

wenigstens, mechanische Einflüsse den Bruchsack nicht erzwingen. Mit der Annahme einer dem Bauchfell nach der Geburt verbliebenen Fähigkeit, örtlich und unabhängig von der Bauchpresse Canäle hervorzutreiben, dürfte ebenfalls nicht viel auszurichten sein; denn ich bin ausser Stande, Beweise für diese Annahme zu schaffen. Absurd aber wäre es, den Bruchsack auf Infectionskrankheiten des späteren Lebens zurückzuführen; finden diese und der Bruch sich bei demselben Individuum, so bedeutet es eben nur das Nebeneinander. Wie das Getriebe des Lebens in anderer Weise sich geltend machen sollte, kann ich ebenfalls nicht ergründen; es scheint mir also überhaupt unmöglich, die Bruchsäcke auf dieses spätere Leben zu beziehen; sie gehören in die Periode der Entwickelung — die Bruchsäcke des Rumpfendes werden angeboren. Hinsichtlich der dann maassgebenden Motive kann ich mich kurz fassen, da diese auch zur Zeit der Entwicklung auf pathologischem, beziehentlich mechanischem Gebiet bestimmt nicht liegen[1]), vielmehr einzig und allein auf die dem Bauchfell während der Entwicklungs-Periode allerdings immanente Fähigkeit hinweisen, gegen die Oberflächen canalförmig sich zu öffnen. Beweis dessen ist der Processus vaginalis, zugestandenermaassen ein ächter Bruchsack wenigstens ausnahmsweise, falls ihm nehmlich diese Rolle nicht jedesmal zukommen sollte, wie es Camper behauptete. Er gilt, beim Menschen wie beim Thier, als Leistung ausschliesslich des Bauchfelles, nicht irgend welches äusseren Anstosses, bildet sich vielmehr trotz äusserer Hemmnisse, z. B. seitens der Bauchpresse, derartig zurück, dass, von der Umhüllung des Hodens abgesehen, nur die Fovea inguinalis externa, ohne Ausnahme die Pforte des äusseren Leistenbruches, von seinem früheren Dasein etwas verräth.

Ist dieses unumstösslich, so drängt sich zuerst und vor Allem die Frage auf, warum die Gruben der nächsten Nachbar-

[1]) Die verhältnissmässig nicht zahlreichen Fälle, in welchen die Appendix und das Coecum dem Hoden zu folgen scheinen, weil sie mit ihm verwachsen sind, lasse ich ausser Betracht. Da dann der Bruchsack nicht selten vor dem Darm liegt, kann er ähnlich selbständig, wie der Processus vaginalis, vor dem Hoden hinabgewandert sein. Uebrigens will ich auf die vielerlei Aehnlichkeiten des Descensus der scrotalen Dickdarmbrüche mit dem Descensus des Hodens hiermit besonders aufmerksam gemacht haben.

schaft, die längst bekannten Foveae mediales und die Foveae, welche Dr. Harms sah, mit anderem Maasse gemessen, neben der Fovea externa gar nicht berücksichtigt werden sollen. Diese müssen ihre Vorläufer ebenfalls haben, und entwicklungsgeschichtlich zu prüfen, in wie weit auch sie, gleich der Fovea externa, Ueberbleibsel foetaler Canäle des Bauchfelles sind, scheint mir das dringendste Erforderniss. Allein die Thatsache des in ungewöhnlicher Art sich vollziehenden Descensus testis ermuthigt zu diesem Unternehmen, die Thatsache nehmlich, dass der Hoden, ausser auf bekanntem Wege, noch durch den Schenkelcanal wandern, unter dem aufsteigenden Sitzbeinast den Damm erreichen oder von der Darmschaufel aus gegen das Rectum sich vorschieben kann. Wie es scheint, gelangt trotzdem der legitime inguinale Vaginalfortsatz jedesmal zur Anlage, ohne natürlich mit dem Hoden und Samenstrang Beziehungen zu haben, und sicher begleitet den Hoden auf seinen neuen Bahnen ebenfalls solch' ein Bauchfelltrichter jedesmal. Dieser wäre neben dem inguinalen also der zweite, und an eine Stelle gebunden, an welcher man für gewöhnlich nur einer Fovea begegnen soll. Man lese über diese Verhältnisse die schöne, bereits vorhin angeführte Arbeit von Thurn und erinnere sich, um gleiche Möglichkeiten für alle benannten Foveae offen zu halten, der Thatsache, dass durch die Fovea inguinalis media, obturatoria und ischiadica, ausser der Blase oder wenigstens Divertikeln derselben, auch noch Ovarien und Tuben hindurchwandern können. Vielleicht ist also dem biogenetischen Grundgesetz hinsichtlich der Vaginalfortsätze leichter, als z. B. hinsichtlich der Milchleisten zu genügen, welch letztere man längere Zeit zwar bei Säugern, aber beim Menschen erst seit Kurzem kennt, obwohl sie bei ihm zur Embryonalzeit wenigstens als Rudimente vermuthet werden mussten[1]).

Wie nach dem Dasein, wäre schliesslich nach dem Sinn der Canäle oder wenigstens des Processus vaginalis und der ihm benachbarten Gruben zu fragen.

Die Praktiker glauben ihn mit der Annahme ergründet zu haben, dass schwache Stellen dort sich befinden, wo später

[1]) Wiedersheim, Bau des Menschen als Zeugniss seiner Vergangenheit. 2. Aufl., 1893, S. 21.

Bruchtaschen vorgedrängt werden. In der Sprache Peter Camper's heisst das, den Punkt der Bauchwand auf Festigkeit prüfen, an welchen, im 3. Monat, der Vaginalfortsatz herantritt. Eine solche Messung liesse sich wohl ausführen; ob zu ihr aber die Anatomen sich hergeben werden, ist die Frage. Und sicher würden sie zu demselben Resultat, wie ich, kommen, als ich die Bauchdecken Erwachsener zwischen der Kante des Rectus und der Spina prüfte. Sind hier die Bruchgruben leidlich zurückgebildet, — anders hat die Messung natürlich keinen Sinn —, so ist der Widerstand annähernd derselbe, ob die Foveae oder ihre Umgebung belastet werden. Die Annahme der praktischen Medicin entbehrt schon deswegen der Wahrscheinlichkeit, weil schwache Stellen unbegreiflichen Zweckes bald hier, bald dort sich entwickeln und, immer von derselben Kraft, der Bauchpresse, abhängig gedacht, auch in annähernd gleicher Gestalt, etwa flaschenförmig erscheinen müssten. Hinsichtlich der Bruchsäcke lehrt die Erfahrung das Gegentheil[1]).

Bedeutet hier der Zufall nichts, versagen Dingen gegenüber, welche dem Gesetz unterworfen sind, überhaupt alle der Mechanik und der Pathologie entlehnten Gesichtspunkte, dann sehe ich nur noch eine Möglichkeit, vorwärtszukommen. Die vergleichende Anatomie hat in Betracht zu ziehen, in wie weit unser Processus vaginalis und sein Ueberbleibsel, die Fovea externa, sonstige also auch Bruchgruben und Bruchsäcke, mit jenen thierischen Canälen des Rumpfendes sich in Parallele stellen lassen, welche vom Bauchfell, bezw. dessen Excretions-Organen ebenfalls allein und ausschliesslich geleistet werden, des äusseren, wie immer gearteten Anstosses nicht bedürfen. Es sind die Pori abdominales. Die Bruchgruben und Bruchcanäle wären von niedersten Thieren, nicht nur den Prämammalien, sondern auch den Mammalien, freilich mit zeitlicher, örtlicher und functioneller Aenderung überkommene Erbstücke[2]). Bleiben diese Pori von den Würmern an bis zu den Wirbelthieren durchschnittlich während des ganzen Lebens erhalten, so beschränken sie sich bei den Mammalien auf die Entwicklungs-Periode, nach welcher sie allein Foveae, und zwar flache Foveae hinterlassen. Die

[1]) Dickdarmbrüche, S. 76.

[2]) Vgl. über Pori die Lehrbücher von Gegenbaur und Wiedersheim.

Wiederholung wird also abgekürzt, und die Vertiefung der Foveae zu offen bleibenden Taschen könnte als Rückschlag betrachtet werden. Er ist bei allen Mammalien möglich, vollzieht sich hier regelmässiger aber nur in der Fovea inguinalis externa. Bleibt deren Canal bei jedem 3. oder 4. Menschen, oft allerdings nur als feines Loch und eine Zeit lang nach der Geburt offen, so soll der Verschluss bei niederen Affen nach A. Broca überhaupt nicht zu Stande kommen. Aehnlich, wie bei Affen, dürfte es sich bei Säugern mit periodischem Descensus (Marsupialien, Nagern, Chiropteren, Insectivoren) verhalten, und gelegentlich des periodischen Descensus, welcher auch beim Menschen vorkommt[1]), sei es erlaubt, auch noch an die periodische Oeffnung und Schliessung der Pori einzelner Vertebraten zu erinnern.

Der hauptsächlichste Einwand gegen diese Verknüpfung lässt sich aus der Platzfrage herleiten. Zwar halte ich in dieser Richtung die besondere Einordnung der Pori bei segmentirten Thieren erst in zweiter Linie von nur geringer Bedeutung; denn der Mensch ahmt in der Regel das ihm ähnlich organisirte, in diesem Falle die Prämammalien nach, deren Pori eben auf das Ende des Rumpfes sich zusammendrängen. Auch dürfte über etwaige Beziehungen der kleinen, lochförmigen Oeffnungen der Linea alba ober- und unterhalb des Nabels zu den Pori erst später mit Erfolg sich reden lassen. Aber der wichtigste, weil bekannteste Processus vaginalis scheint anderer Einordnung, als die Pori der Vertebraten, da diese bekanntlich am Boden des Beckens, um die Kloake herum sich zusammendrängen. Deswegen erinnere ich zunächst an die bereits erwähnte Thatsache des Descensus auch durch den Cruralcanal und direct zum Damme, dann daran, dass, wenn nicht die Tuben, so doch Ovarien und Uterus in ischiadische und obturatorische Bruchsäcke sich legen können, endlich an wohl beglaubigte innere Leistenbrüche mit der Blase als Inhalt und an die Cystocele vaginalis, den Blasenbruch in die Vagina hinein. Alle diese Brüche haben Bauchfelltaschen um oder wenigstens neben sich; sie drängen also alle, trotz des inzwischen reicher differenzirten Rumpfendes und trotz des vervollständigten Beckens, zum Damm, zum After und zur Vagina ebenso hin, wie die Pori der Prämammalien.

[1]) Thurn, S. 13 u. 14.

Dürfte so das Verständniss der örtlichen Unterschiede sich anbahnen lassen, so wäre über die functionelle Uebereinstimmung Folgendes zu sagen: Für die erste Orientirung genügt es, mit Weber[1]) als Genitalporen solche zu bezeichnen, welche den Samen leiten, und von Urethralporen im Falle der Verbindung der Poren mit den Harn leitenden Organen zu reden. Beide Pori vereinigen sich oft zu einem einzigen Ausführungsgang und müssen vom Porus abdominalis unterschieden werden, dessen Function eine weniger specifische ist, auf die Leitung von Wasser und kleinsten körperlichem Abgang sich beschränkt. Die Pori der Säuger arbeiten in dieser Weise schon deshalb nicht, weil sie sich geschlossen haben[2]); vielmehr legte sich ein neuer Ausführungsgang des betreffenden Secretions-Organes, als Vas deferens, Urethra u. s. w., hinter den Porus. Letzterer geht also im Verlaufe der Ascendenz seiner ursprünglichen Bestimmung verlustig; von einer neuen lässt der Processus vaginalis insofern etwas erkennen, als er Widerstände zu beheben scheint, welche die nicht gelochte Bauchwand dem Abstieg des Hodens entgegensetzen müsste. Sehr viel seltener knüpft sich diese Erscheinung an den Schenkel —, obturatorischen oder ischiadischen Canal, wenn nehmlich Ovarien, Hoden und Blase durch diesen ihren Weg nehmen.

Wie immer diese Frage sich gestalten mag, sicher sind Bruchsäcke und Eingeweidebrüche von einander zunächst unabhängige Dinge. Es wäre also noch zu untersuchen, unter welchen Verhältnissen die Eingeweide zum Bruchsack in nähere Beziehung treten und in dieser verbleiben.

Aus meinen früheren Angaben folgt, dass es selbst bei weit offenem Bruchsack ebenso wenig geschieht, wenn das Gekröse der unteren Partie des Ileum relativ zu lang ist, also über die Bauchwand hinaus eine Strecke weit sich vorziehen lässt, wie wenn der Inhalt des Dickdarmes sich staut, also zunimmt. Vielmehr kommen im Falle des Vollbruches eigene Gekröse, beziehentlich eigene Wachsthums-Energie des Dickdarmes in

[1]) Morphol. Jahrb. XII, 1887, S. 366.

[2]) Die Zoologen vergleichen canalförmige Blindsäcke der Leibeshöhle, welche bei Schildkröten und Krokodilen bis in die Begattungsorgane sich hineinerstrecken, mit den Leistencanälen der Säuger. Kennel, Zoologie 1893, S. 308.

Frage, wie ich hinsichtlich der gewöhnlichsten Variante des Dünndarmbruchs auf Grund eigener Anschauung, hinsichtlich des Dickdarmbruchs auf Grund kritischer Sichtung des älteren klinischen Materials behaupten darf.

Bei Bruchlosen muss die Radix des Dünndarmgekröses zwischen der linken Seite des 2. Lendenwirbels und der rechten Synchondrose angesetzt werden; beträgt dann die Höhe des Gekröses, auf die Richtung von der Wirbelsäule zur vorderen Bauchwand und auf jede Dünndarmschlinge bezogen, 12,5 bis 13,5 cm, am Ende des Ileum und im Bereich der letzten Schlingen des Dünndarmes ebenso 10—11 cm, so ändern sich diese Maasse im Falle eines rechten Leistenbruches nur an einer Stelle, dort, wo das Gekröse an die letzten Schlingen des Ileum herantritt, — relativ am wenigsten bei der wandständigen, diverticulären Hernie, bei welcher Dr. Harms diesen Abschnitt 7, 16 und 19 cm hoch fand. Das Divertikel entsprach der drittletzten Ileumschlinge. Aber das Plus steigert sich, wenn die volle Schlinge, noch mehr, wenn zwei, drei oder gar 10 Schlingen und noch mehr im Bruchsack liegen. Dann maass ich 37 cm vor der Bauhin'schen Klappe 28 cm, 7 cm vor ihr 26 und selbst 40 cm. Zugleich pflegt das Gekröse, selbst im Falle allgemeiner Abmagerung, gegen die secundäre Radix[1]) hin öfters fetter als gewöhnlich zu sein, beispielsweise als Fettplatte von der Dicke einer Kinderhand inmitten beider Blätter des Gekröses zu erscheinen. Dagegen sah ich andere Male auch faustgrosse Gekröselipome, wie diese u. a. Treitz in seiner Schrift über die Hernia retroperitonaealis abgebildet hat. Und ferner, dass gelegentlich des rechten Leistenbruches die Radix fast quer oder im Bogen von rechts und hoch oben nach rechts unten sich aufstellt, wobei das Coecum auf der Darmschaufel oder in der Lende, selbst auf der Niere getroffen wird und der freie Rand des Gekröses zur Wirbelsäule hin zungenförmige Einschnitte zeigen kann. Wiederum betrifft dann die Verlängerung einzig und allein die rechte Partie des Gekröses.

Es genügt also, um die örtliche, mechanisch oder pathologisch nicht zu erklärende Abweichung, den Aufenthalt des Dünndarmes im Bruchsack der rechten Leiste, zu ermöglichen, — neben dem

[1]) Klaatsch, Morph. Jahrb., XVIII, 1892, S. 683.

Fett ein Gekröse, welches 7 bis etwa 40 cm diesseits der Valvula Bauhini länger zu werden beginnt und als fusswärts convexer Bogen nach links, zum Jejunum, um so weiter hinübergreift, je mehr Dünndarmschlingen im Bruchsack liegen.

Beides, das Fett und der örtlich gebundene, aber verschieden breite Bogen, dürfte als Eigenthümlichkeit auch einer Reihe niederer Affen aufzufassen sein. Kann ich es durch Messung erst später erhärten und jetzt nur darauf aufmerksam machen, dass die Zoologen das Gekröse dieser Affen überhaupt für länger, als das menschliche, halten, so spricht zu Gunsten des Vergleiches doch die folgende Thatsache: die besondere, wie es scheint, häufig nachweisliche Einordnung des Coecum ascendens und der rechten Dickdarm-Flexur im Falle eines solchen Bruches. Die rechte Flexur ist dann keinesfalls die hepatica, d. h. im Zusammenhang mit dem proximalen Abschnitt des Lig. hepato-cavo-duodenale oberhalb des For. Winslowii und mit der Gallenblase, auch nicht auswärts davon mit der Leberkante verwachsen, wie es bei Anthropoiden und, nach den Büchern, auch beim Menschen regelmässig der Fall sein soll. Vielmehr sah ich dann nur eine Flexura pylorica, einen mehr oder weniger flachen Dickdarmbogen unterhalb des Pylorus auf dem Mesoduodenum, mit welch' letzterem der Dickdarm verwächst, um unterhalb des Foramen das Lig. hepato-cavo-duodenale zu erreichen. Sehr gewöhnlich schliesst sich an diese Flexur nach rechts, zur Leberkante gerechnet, eine mehr oder weniger grosse, unten convexe Schlinge durchschnittlich freien Gekröses, die Prosimierschlinge, an, während rechts von dieser der Rest des Ascendens auf die Mitte oder untere Hälfte der Niere hinübergreift, um mit einem Coecum zu enden, welches, gewöhnlich wenigstens, die Darmschaufel nicht erreicht, auch häufiger, als bei der Anthropoiden-Gruppe, divertikelartige Weite, sichelförmige Krümmung, spirale Drehung, Inflexion und Stenose zeigen kann. Es ist das unzweifelhaft die auch Primaten eigenthümliche Anordnung des aufsteigenden Dickdarmes. Klaatsch erwarb sich das Verdienst, auf sie aufmerksam gemacht und ihre Uebereinstimmung mit einer bestimmten Phase der Entwicklung des menschlichen Darmes bewiesen zu haben[1]).

[1]) Morph. Jahrbuch, a. a. O., S. 696. — Arbeit der Klinik, 4. Heft, S. 49. Die weniger genauen Angaben der Dickdarmbrüche bitte ich nach

Ich schildere die Eigenart des Dünndarmgekröses der linken Leistenhernie und des doppelten Leistenbruches hier nicht, betone aber, dass im Falle des Leisten- und Schenkel-Darmbruches die rechte Flexur sehr gewöhnlich in der gleichen Weise, wie beim rechten Leisten-Dünndarmbruche, auftritt. Nur ist dann die Prosimier-Schlinge ab und zu recht gross, auch wohl ohne Coecum im Bruchsack, das Ascendens aber zusammen mit dem Coecum so lang, dass es, — mitten im Bruchsack oder, ähnlich wie beim Descensus testis, hinter demselben —, bis in den Grund des Scrotum hinabreicht, manchmal von hier sogar sichelförmig nach oben sich umkrümmt. Dass hier der Darm selbstthätig in das Scrotum einwuchs und nicht durch mechanisch oder pathologisch eingeleitete Spätwirkung hinabgedrängt wurde, lehren Beobachtungen solcher Dickdarmbrüche aus der Zeit des 7. embryonalen Monats[1]). Nach thierischen Familien aber, bei welchen es so sich regelmässig verhält, muss in der Folge gesucht werden. Denn ohne Analogie kann eine solche Wanderung nicht geschehen.

Wenigstens hinsichtlich des Dickdarmbruches wäre es vollkommen verfehlt, an das Anthropoiden- und Primaten-Schema ausschliesslich sich zu klammern. Denn unzweifelhaft treten Coecum und Ascendens in Brüche auch ein, wenn der Dickdarm auf der Stufe niederster Säugethiere, bezw. der Carnivoren u. s. w. steht, also das zweischenklige Rohr geblieben ist, dessen einzige Flexur nach links gegen die Milz rückt, und dessen aufsteigender Schenkel am noch freien Mesocolon hängt. Sicher ist dann der Dünndarm anders eingeordnet, als es Henke, bezw. Sernow u. A. beschrieben haben. Ich bitte, hierüber die Dickdarmbrüche und das im Laufe dieses Jahres erscheinende 3. Heft der Mittheilungen meiner Klinik zu vergleichen[2]).

dieser Darstellung des Sachverhalts zu corrigiren. Erst nach mühseligen eigenen Aufnahmen gelangte ich zum Verständniss des menschlichen Darmsitus. Er ist sicher ein einziger nicht, basirt vielmehr auf dem Princip der Gruppenbildung, wovon die Bücher nichts ahnen lassen. Vgl. Koch: Verh. d. Berliner physiol. Gesellsch. 1900.

[1]) Dickdarmbrüche S. 32.

[2]) Wird seitens der Kranken behauptet, sie hätten ihren Bruch erst verhältnissmässig spät gefunden, so entkräftet das die Auffassung von der Auswanderung des Dickdarmes zur Zeit der Entwicklung durchaus

Ist also die Aetiologie der Eingeweidebrüche ohne sorgfältige Zergliederung, ohne vergleichende Anatomie, Physiologie und Zoologie nicht zu ergründen, so beleuchte ich nun den Antheil, welchen diese Disciplinen auch an der Therapie der Eingeweidebrüche haben.

Die Radicaloperation wird heute anders bei der erworbenen und anders bei der angeborenen Leistenhernie, bei der ersteren so ausgeführt, dass man den Bruchsack möglichst in seiner ganzen Länge vom Samenstrang und dessen Gefässen trennt. Dann folgt die Umschnürung etwa am inneren Leistenring, dieser die Abtragung des Bruchsackes. Bei der Hernia congenita versagt diese Methode wegen der innigen Bindung des Samenstranges und seiner Gefässe an den Vaginalfortsatz; deshalb ist bei ihr, wofern man den Bruchsack längs des Funiculus nicht absteppen will oder kann, die Castration, ein Verfahren angezeigt, welches freilich verstümmelt, aber besser als die Nath vor Rückfällen schützt. Ich bedauere, dieser Zweitheilung nicht zustimmen zu können; vielmehr lehrten mich hunderte von Radicaloperationen, welche auf meiner Klinik ausgeführt wurden, das gerade Gegentheil; in jedem Falle so innige Beziehungen, wenn nicht des Funiculus, so doch der Gefässe, namentlich der Venen zum Bruchsack, dass beide eins zu sein schienen. Zum mindesten stecken die Gefässe im Parenchym des Bruchsackes, und beide von einander zu trennen gelingt nur, wenn sie zerrissen werden. Dass daraus schwere Functionsstörungen des Hodens sich ergeben

nicht. Denn die Frühdiagnose des kleinsten und kleinen, übrigens kurz nach der Geburt oft sicher gestellten Dickdarmbruches kann selbst dem erfahrenen Arzt schwer werden. Hinsichtlich des Dünndarmbruches aber sind zwei Möglichkeiten festzuhalten. Wir wissen zweifellos, dass selbst die eine kleine Dünndarmschlinge schon zur Zeit des siebenten Monats z. B. in den Bruchsack des Schenkelcanales eingewandert sein kann, haben aber auch mit dem Mechanismus der Hernia per rupturam zu rechnen, wenn der Bruchsack eng, dick oder eigen geformt ist, dem Vordringen des Darmes am besonderen Gekröse zunächst also Hindernisse bereitet. Die Umfangszunahme des Bruches im späteren Leben hängt ebenfalls von Verschiedenem ab. Nach meiner Auffassung zunächst nicht von der elastischen Reckung des Bauchfelles, wohl aber von der Möglichkeit, dasselbe zu verschieben, dann vom Innendruck und endlich wohl von einer besonderen Wachsthums-Energie des Bruchgebildes.

müssen, liegt auf der Hand. Also suchen wir anders an das Ziel zu kommen und isoliren wir womöglich noch hinter dem Bauchring, weil hier die Verbindung zwischen Bauchfell und Samenstrang sich in der That zu lockern beginnt. Der Bruchsack wird an seinem Anfang zugebunden und unterwärts nur angefasst, wenn er dick und inficirt ist. Wir schneiden ihn dann parallel zum Funiculus ab und nähen seine Ränder in die Hautwunde ein; es geschieht mit ihm nichts, wenn er dünn und leidlich gesund ist. Lässt aber die Trennung selbst oben sich nicht vollführen, so umschnüre ich den Bruchsack, aber mit Ausschaltung einiger Venen und Arterien, so dass über diesen letzteren nur ein feiner Canal übrig bleibt. Es ist eine subtile Operation, namentlich wenn sie in 2 oder 3 Etagen über einander ausgeführt wird, immerhin aber das Letzte vor der Castration.

Besondere Technicismen für die Hernia congenita und acquisita können seitens der Theorie also nicht zugegeben werden; vielmehr zeugt neben der Structur auch das Verhältniss der Gefässe und des Samenstranges zum Bruchsack zu Gunsten Peter Camper's, dafür, dass die Bruchsäcke der Leisten ebenso einheitlich wie jene des Schenkelcanales, des For. obturatum u. s. w. beurtheilt sein wollen.

Meiner Erfahrung nach leistet die Radicaloperation bei der H. inguinalis interna durchschnittlich mehr, als bei der externa, und rücksichts der H. cruralis und obturatoria dürfte sie weiter sich entwickeln lassen. Doch versagt sie bei allen grösseren und grossen Brüchen des Rumpfendes; sie ist also ein vollkommenes Hilfsmittel selbst nur dem einen brucherzeugenden Factor, dem Bruchsack und der Bruchpforte gegenüber nicht und lässt ausserdem, wenn ich von meinen Vorschlägen in den Dickdarmbrüchen S. 98 absehe, den zweiten sehr wichtigen Factor, das Bruchgekröse, ganz unberücksichtigt. Dieses allein zeigt, dass das Messer die letzte Instanz in Sachen der Eingeweidebrüche nicht ist, der Schwerpunkt der zukünftigen Bruchbehandlung vielmehr in der Prophylaxe liegt. Von dieser kann aber nur unter einer Bedingung die Rede sein: dass wir zu ergründen versuchen, kraft welcher Einwirkung die Vaginalfortsätze des Bauchfelles offen bleiben und der menschliche Darm nur bis zur Höhe jenes niedrigster Säugethiere, beziehentlich

der Primaten emporsteigt, statt jenem der Anthropiden ähnlich sich zu gestalten; dass wir, um es mit ein paar Worten zu sagen, der Ursache der „Missbildungen“ und „Atavismen“ ernster, als bisher, nachgehen. Kennen wir die bewegenden Kräfte, so werden auch Mittel gegen dieselben sich finden. Die Botaniker sind uns Aerzten in dieser Art ätiologischer Forschung voraus: die Thierzüchter erhärten, dass die Empirie selbst vor Ausgestaltung der Aetiologie immerhin Einiges zu thun vermag.

Bei dem jedesmal angeborenen Bruch der Nabelschnur finden sich nicht selten Verwachsungen zwischen Darm und Bruchsack, dem Rest des Dotterganges. Deswegen erklären wir das Gebilde als Hemmung; die als pathologisch betrachtete Verwachsung hindert die Rückkehr des Darmes in den Bauch und gleichzeitig die Umwandlung des Dotterganges in die Nabelnarbe. Ich glaube nicht, dass diese Auffassung richtig ist. Denn der Darm bleibt im Bruchsack, auch ohne mit ihm zu verwachsen und ohne von ihm eng, wie bei der Einklemmung, umfasst zu werden, während die Verwachsung durchschnittlich nichts vom Pathologischen hat, sondern Bändern an die Seite zu stellen ist, welche bei Thieren zwischen Darm und Bauchwand oder zwischen den Därmen selbst als entwicklungsgeschichtliche Nothwendigkeit sehr oft vorkommen. Aus diesem Grunde und der gleichzeitigen anderen Abnormitäten wegen muss nach thierischen Vorbildern auch für den Bruch der menschlichen Nabelschnur gesucht werden.

Die Geschichte endlich der Hernia diaphragmatica ist ein besonderes Zeugniss menschlichen Scharfsinns nach meiner Meinung nicht. Hier wurde das Allerverschiedenste in einen Topf zusammengeworfen und ohne jeden Grund auf den Bruch bezogen, z. B. Mangel des ganzen Zwerchfelles oder wenigstens einer seiner Hälften, Ausfall des Centrum tendineum, die Spalte zwischen Pars sternalis und costalis, auch wenn in ihr der Bruchsack, beziehentlich das Bauchfell fehlte, der Anstieg der linken, muskelarmen Hälfte des Zwerchfelles bis zur 2. oder 3. Rippe u. a. m. Das Meiste davon galt und gilt noch heute als Späterwerbung traumatischen oder pathologischen Ursprunges. Es ist aber ganz und gar nicht der Fall; vielmehr werden auch bei diesen Ausgestaltungen ausschliesslich thierische Einrichtungen festgehalten, z. B. die ungetheilte Bauchbrusthöhle, sofern vom Zwerch-

fell keine Spur da ist. Oder wenn das costale und lumbale Zwerchfell fehlt, — das Schema des Zwerchfelles der Amphibien. Dazu gesellen sich, wenigstens bei grösseren Fehlstellen, Darmlagen, welche jenen niederer oder niedrigster Thiere entsprechen[1]), Spaltungen der Leber, Milz, Niere, Aufwärtsführung des Herzens, Defecte des Septum atriorum, Spaltung und Segmentirung des Brustbeines mit Auseinanderweichen der Recti und Weiteres, was man in dem Büchelchen über Dickdarmbrüche vergleichen wolle.

Endlich lässt sich gerade hier zeigen, dass der Eingeweidebruch von vornherein etwas pathologisches, dem Messer verfallenes nicht ist. Denn so wenig wir von den klinischen Verhältnissen der H. diaphragmatica wissen, so sicher wissen wir, dass sie krankhafte Erscheinungen durchschnittlich überhaupt nicht, sondern nur ausnahmsweise, gegen Ende des oft langen Lebens macht. Deswegen entdeckten die Anatomen, nicht die Kliniker den Bruch, und deswegen ist er, auf wie verschiedenes er hinweist, zunächst doch zweckmässig und vernünftig, obschon keine gewöhnliche menschliche Einrichtung, — eine thierische Wiederholung, mit welcher sich leben lässt. Versagt einmal das Getriebe, so darf das, ebensowenig wie die Erkrankung des Dickdarmes im Bruchsack oder die Erkrankung des spiralig gedrehten und geknickten Coecum ascendens, sofort als Strangulation und als Ileus, im Sinne vollkommener Darmsperrung, aufgefasst werden. Denn meistens findet sich nicht dieser Verschluss, sondern nur die übrigens langer Hand vorbereitete Enteritis, welche nicht selten zur Durchblutung und dann zum Brand des Darmes führt.

[1]) Vgl. die schönen Arbeiten Thoma's. Dies. Arch. Bd. 138. 1882. S. 515. u. Schwalbe's in dessen Morph. Arb. 8. Bd. 1898.

II.

Ueber einen Fall von geheilter Hydro-Pyonephrose.

(Aus dem Pathologischen Institut der Universität Erlangen.)
Von
B. Rank.

(Hierzu Taf. I Fig. 1.)

Die meisten Concremente im Nierenbecken sind auf Stoffwechsel-Anomalien, wie Gicht und harnsaure Diathese, zurückzuführen. Am häufigsten findet man Concremente aus Harnsäure, oft sehr harte Steine von leicht rehbrauner bis dunkel ziegelrother Farbe. Sie sind meist primären Ursprungs. Im Gegensatz zu ihnen sind die Phosphat-Steine meist im Anschluss an secundäre Entzündungen, ascendirende sowohl, wie descendirende, entstanden; sie bestehen übrigens meist nicht lediglich aus Phosphaten. Der im Nierenbecken vorhandene Harnsäure-Stein oder Oxalat-Stein macht z. B. durch Druck oder Verletzung der Schleimhaut eine entzündliche Reizung, es kommt zur Eiterung. Der secernirte Harn verliert bei Berührung mit dem Eiter durch ammoniakalische Gährung seine saure Reaction, wird alkalisch und bringt so die Phosphate zum Ausfallen, die nun um den Urat-Stein u. s. w. einen Phosphat-Mantel bilden können. Primäre Phosphat-Steine, d. h. solche, die im Anschluss an eine primäre Entzündung sich aus dem alkalischen Harn durch Niederschlag auf irgend welche organische Massen bilden, sind relativ selten.

Organische Massen nehmlich, und zwar nach Ebstein's[1]) Untersuchungen ein Eiweiss-Stroma, bilden das Gerüst der wahren Steine, in das sich die aus dem Harn ausfallenden Steinbildner ablagern. Dieses Stroma wird geliefert von der Schleimhaut, namentlich der katarrhalisch erkrankten. Abgestorbene Gewebsmassen, Epithelfetzen, Distomen-Eier, Bakterien-Colonien können den Kern bilden, um den sich dieses Eiweissstroma niederschlägt.

[1]) Ebstein, Natur und Behandlung der Harnsteine.

Die Phosphate bilden manchmal Steine von enormer Grösse, am häufigsten von erdiger, kreidiger, manchmal von lockerer, poröser Beschaffenheit.

Im December 1898 wurde nun dem hiesigen Pathologisch-anatomischen Institut die Niere eines an Apoplexie verstorbenen Mannes zugeschickt, deren Becken Concrementmassen von so eigenthümlicher und ungewöhnlicher Beschaffenheit enthielt, dass diese Niere werth erscheint, Gegenstand einer näheren Beschreibung zu werden.

Die Niere ist schon in ihrem Aeusseren auffallend. Sie zeigt, etwa der fötalen Lappung entsprechend, Haselnuss- bis Wallnuss-grosse, durch tiefe Furchen umgrenzte, halbkugelige Verwölbungen, die auf dem Scheitel hellere Partien zeigen, während die Theile nach den Furchen zu tief roth gefärbt erscheinen. Die ganze Niere macht den Eindruck einer grossbeerigen Weintraube.

Ihre Grösse beträgt (im gehärteten Zustande): Länge 11,5 cm, Breite 5,5 cm, Dicke 4,5 cm, übersteigt also nicht wesentlich die Grösse einer normalen Niere.

Die Capsula fibrosa erscheint etwas verdickt, ist leicht getrübt, aber leicht abziehbar.

Auf dem Durchschnitt zeigt sich die ganze Niere mit einer weissen, Gypsbrei-artigen käsigen Masse von kittartiger Consistenz gefüllt. Das Parenchym ist fast völlig geschwunden, so dass die Masse, die das abnorm erweiterte Nierenbecken ausfüllt, stellenweise nur von einem bindegewebigen Sack von 0,5 bis 3 mm Dicke umhüllt zu sein scheint. Nur an einer Stelle ist ein etwa 1 cm im Durchmesser haltender Rest des Parenchyms von dunkelfleischrother Farbe erhalten. Zwischen die Gypsmassen ragen bindegewebige Septen, die veränderten Columnae Bertini, hinein, während an Stelle der Papillen an der ganzen Wand des Sackes Räucherkerzchen-förmige Kegel der oben beschriebenen Masse sich zeigen. In den Septen sieht man enorm erweiterte, zum Theil geschlängelte Gefässe.

Bei der mikroskopischen Untersuchung von in Alkohol gehärteten und mit Alauncarmin gefärbten Präparaten sieht man bei mittlerer Vergrösserung eine sehr starke Wucherung des interstitiellen Bindegewebes, besonders kleinzellige Heerde von grosser Ausdehnung. Ferner sind die Wandungen der Gefässe stark verdickt und vielfach kleinzellig infiltrirt. Einige der grösstentheils erweiterten Gefässlumina sind mit Blutkörperchen wie ausgestopft.

Die Glomeruli sind theilweise völlig verödet, überall ist die Bowmansche Kapsel verdickt, das Kapsel-Epithel zum Theil geschwunden, der Kapselraum erweitert. In ganz wenigen Glomerulis nur kann man noch eine Andeutung von Gefässschlingen sehen.

Von den Harncanälchen sind einige wenige collabirt, andere, und zwar die meisten, sind erweitert und mit einer homogenen Gerinnungsmasse gefüllt.

In einem im Längsschnitt getroffenen Canälchen hat diese Masse genau das Aussehen eines hyalinen Cylinders, der frei im Lumen des Canälchens liegt und stellenweise mit Epithelien besetzt ist.

Bei starker Vergrösserung erkennt man, dass an der Verdickung der Gefässwand nur in geringem Grade die Muscularis Theil hat, während die Intima in enormem Grade verdickt ist. Auch ist die Intima meist hyalin degenerirt und zum Theil ihres Epithels beraubt. Die mit Blutkörperchen gefüllten Gefässe sind Venen, wie man an der relativ dünneren Gefässwand erkennt; doch ist auch deren Wandung stark verdickt.

Bei den Glomeruli ist vielfach die verdickte Kapsel, sowie der Gefässknäuel hyalin entartet, so dass das Ganze den Eindruck einer homogenen Masse macht, die nur am Eintritt des Vas afferens in die Kapsel noch eine Andeutung von Gefässschlingen erkennen lässt. In 4 Schnitten findet sich ein einziger Glomerulus, besonders weit an die Nierenkapsel vorgedrängt, — auch sonst nehmlich stehen die Glomeruli sehr dicht an der Capsula fibrosa —, der, abgesehen von der stark verdickten Bowman'schen Kapsel, ziemlich normal erscheint. Aber auch an diesem ist der Kapselraum erweitert und umgiebt als heller, halbmondförmiger Hof den Gefässknäuel.

Bei den zum Theil erweiterten Harncanälchen ist bei leidlich erhaltener Wandung das Epithel sehr stark abgeplattet; bei vielen ist jedoch die Wandung ebenfalls hyalin entartet.

Der Inhalt des Nierenbeckens erweist sich mikroskopisch als amorphe körnige Masse, zwischen der man vielen zelligen Detritus eingestreut sieht. Daneben finden sich zahlreiche kleine, rundliche Elemente, die in Form und sonstigem Aussehen abgestorbenen und mit Kalk incrustirten Eiterkörperchen gleichen.

Die von Herrn Dr. Schulz im hiesigen physiologischen Institut vorgenommene chemische Untersuchung des Nierenbecken-Inhaltes wurde in folgender Weise vollzogen. Es wurde zunächst ein kleines Stückchen der Masse mit Salzsäure übergossen. Dabei löste sich ungefähr die Hälfte der Masse in klarer Lösung. Der ungelöste Rückstand erwies sich mikroskopisch als organische Massen, bestehend aus dem eben schon erwähnten zelligen Detritus und Eiterkörperchen.

Krystalle von schwefelsaurem Kalk, der ja in der Salzsäure so gut wie unlöslich ist, waren nicht vorhanden.

Da sich bei der Lösung keine merkliche Gas-Entwickelung zeigte, ist auch das Vorhandensein von kohlensaurem Kalk ausgeschlossen.

Bei der Untersuchung der salzsauren Lösung auf Phosphorsäure — Hinzufügen von Salpetersäure im Ueberschuss, dann Zusatz von molybdänsaurem Ammonium = gelber Niederschlag — ergab sich ein positives Resultat.

Zum Nachweis des Kalkes wurde die Lösung stark mit Essigsäure versetzt und Ammoniumoxalat hinzugefügt: es entstand ein starker weisser Niederschlag von in Essigsäure unlöslichem Calciumoxalat.

Auch Spuren von Magnesium wurden nachgewiesen. Die salzsaure

Lösung, durch Ammoniak stark alkalisch gemacht und mit Natriumphosphat-Lösung versetzt, ergab einen typischen krystallinischen Niederschlag von Natrium-Magnesiumphosphat.

Phosphorsaure Ammoniakmagnesia war nicht vorhanden, denn weder fanden sich die charakteristischen Sargdeckel-Krystalle, noch entwickelte sich beim Erwärmen der Lösung mit Natronlauge im Ueberschuss Ammoniak.

Es waren also in der Masse vorhanden: phosphorsaurer Kalk, und zwar, wie die amorphe Form nachwies, tertiärer phosphorsaurer Kalk und ausserdem Spuren von phosphorsaurer Magnesia.

Nicht vorhanden war ferner Oxalsäure, denn das Versetzen der Lösung mit Calciumchlorid in essigsaurer Lösung gab keinen Niederschlag von unlöslichem Calciumoxalat.

Auch Harnsäure fehlte gänzlich, wie der negative Ausfall der Murexidprobe nachwies.

Was haben wir nun aus dem ganzen Befunde zu folgern?

Der anatomische und histologische Befund ergeben zweifellos eine hydronephrotische Schrumpfniere.

Auf eine Mitwirkung arteriosklerotischer Processe scheinen in unserem Falle die Gefäss-Veränderungen, namentlich die starke Verdickung und Degeneration hinzudeuten. Auch ist ja der Patient, von dem die Niere stammt, an Apoplexie verstorben, was vielleicht auf eine Berstung arteriosklerotischer Gehirnarterien zurückzuführen ist. Und schliesslich stimmt die Beschreibung, die Ziegler[1]), Birch-Hirschfeld[2]), Orth[3]) u. A. von der arteriosklerotischen Form der Schrumpfniere geben, vielfach mit unserem Befunde überein.

Daneben lässt sich in unserem Falle aus dem Nierenbecken-Inhalt, der aus verkalktem Eiter besteht, entnehmen, dass zunächst im Nierenbecken ein entzündlicher Process vorhanden war, welcher offenbar auf die Niere übergegriffen und hier interstitielle Entzündung erzeugt hat. Diese interstitielle Entzündung wurde dann ihrerseits wohl wesentlich mit die Ursache der weiteren Schrumpfung und sonstigen Gewebs-Veränderungen.

Endlich ist zu berücksichtigen, dass auch bei Hydronephrose allein ohne Complicationen interstitielle, zur Schrumpfung führende

[1]) Ziegler, Ueber die Ursachen der Nierenschrumpfung u. s. w. Dtsch. Archiv f. klin. Med. Bd. XXV.

[2]) Birch-Hirschfeld, Lehrbuch der pathol. Anatomie.

[3]) Orth, Lehrbuch der pathol. Anatomie.

Wucherungs-Processe stattfinden, die sich an die in erster Linie eintretenden degenerativen parenchymatösen und glomerulären Veränderungen anschliessen. Orth[1]) hebt hervor, dass jene productiven Veränderungen nicht als gewissermaassen mechanische Folge des Zugrundegehens von Epithelien, als eine Vacatwucherung anzusehen sind, da ja doch eine Abnahme des Gewebsdruckes durch Schwund der Epithelzellen nicht eintreten kann, weil der ganze Process von einer Erhöhung des Druckes seinen Ausgang nimmt. Er schliesst sich vielmehr der Anschauung an, dass die interstitiellen Veränderungen Folgen einer Reizung sind, welche von dem Lumen der Harncanälchen aus, sei es durch den stagnirenden Harn, sei es durch die degenerirenden Epithelzellen, oder durch beide zugleich ausgeübt wird.

Da nun in unserem Falle eine sehr beträchtliche Erweiterung des Nierenbeckens, insbesondere auch der Kelche vorhanden ist, wie sie in so hohem Grade nur bei Hydronephrose angetroffen wird, so ist man wohl zu der Annahme berechtigt, dass auch dieses Moment mit an der Nierenschrumpfung betheiligt ist. Begründet wird diese Annahme auch durch die histologischen Veränderungen: die Erweiterung der Harncanälchen, die Verödung und Degeneration der Glomeruli, namentlich aber die Erweiterung des Kapselraumes an denselben, Veränderungen, wie sie eigentlich wohl nur durch die Rückstauung des Harns bei der Hydronephrose bewirkt werden können.

Es handelt sich also offenbar um eine hydronephrotische Schrumpfniere, bei welcher allerdings die Schrumpfung nicht allein durch die Hydronephrose als solche, sondern auch durch Arteriosklerose und namentlich durch Fortleitung eines entzündlichen Processes vom Nierenbecken aus auf die Niere selbst bewirkt worden ist.

Es fragt sich nun weiter, wie in dem vorliegenden Falle die Hydronephrose zu Stande kam und in welchem Verhältniss die Entzündung des Nierenbeckens zu derselben steht.

Was zunächst die Hydronephrose betrifft, so kommt sie zu Stande durch eine Harnstauung, die wieder eine Folge des mehr oder minder vollständigen Verschlusses der ableitenden

[1]) Orth, a. a. O. S. 133.

Harnwege ist. Ein vollständiger Verschluss nehmlich, wie er z. B. durch Ureter-Unterbindung hergestellt wird, führt, wie experimentelle Versuche erwiesen, zur Atrophie und Nekrose der Niere, während ein allmählicher oder zeitweiliger, bezw. nicht absoluter Verschluss zu einer wahren Hydronephrose führt.

Was den Ort des Hindernisses anbetrifft, so kann es am Ureter bei seinem Austritt aus dem Nierenbecken, in seinem weiteren Verlauf oder bei seiner Einmündung in die Blase gelegen sein, ferner in der Blase selbst oder in der Urethra. Letzere beiden Möglichkeiten sind in unserm Fall ausgeschlossen, da in diesen Fällen die Hydronephrose eine doppelseitige gewesen sein würde, während bei der Autopsie die andere Niere vollkommen normal gefunden wurde. Hätte ferner der Verschluss an der Einmündung des Ureters in die Blase oder im Verlaufe des Ureters gesessen, so hätte das oberhalb des Hindernisses gelegene Stück des Harnleiters stark ausgedehnt sein müssen. Oft findet man einen solchen Ureter bis zur Dicke einer gefüllten Dünndarmschlinge ausgedehnt. An unserm Präparat ist nichts von einer solchen stärkeren, bezw. übermässigen Ausdehnung des Ureters zu sehen. Es muss also in unserm Falle das Hinderniss für den Harnabfluss direct an der Abgangsstelle des Ureters vom Nierenbecken gelegen haben.

Der Verschluss nun kann durch verschiedene Ursachen bewirkt worden sein. Einmal durch Concremente, eine Nephrolithiasis. Leider war anamnestisch darüber nichts zu erfahren, ob der Patient, von dem die Niere stammt, jemals an Nierensteinen gelitten und davon Beschwerden gehabt hat. Entzündliche Stellen oder Narben, durch den Druck etwaiger Concremente verursacht, fanden sich nicht, weder im Nierenbecken, noch in dem daranhängenden Stückchen des Ureters; auch in der Gips-ähnlichen Masse, die das Nierenbecken ausfüllt, fanden sich keine gröberen Concremente, die einen Verschluss des Ureters hätten bewirken können.

Ferner kommt ein solcher Verschluss auch zu Stande durch Ureter-Knickung, wie sie z. B. durch das Wandern der Niere hervorgerufen werden kann. Auch eine Achsendrehung des Ureters bei abnorm beweglicher Niere kann die Ursache sein.

So berichtet Launay[1]) über einen Fall von congenitaler bilateraler Hydronephrose aus diesem Grunde.

Dann kann eine abnorme Insertion der Mündung des Ureters an das Nierenbecken, zu hoch oder unter sehr spitzem Winkel. eine Hydronephrose hervorrufen, indem bei starker Füllung die Abgangsstelle des Harnleiters klappenartig geschlossen wird.

Alle diese Ursachen kommen hier nicht in Betracht. Weder Ureter-Knickung noch Achsendrehung ist anzunehmen, da die Niere an ihrer normalen Stelle vollkommen fest sass, noch ist an unserer Niere die Insertion des Ureters eine abnorme. Es bleibt aber noch eine Ursache des Verschlusses übrig, an die vielleicht in unserm Falle zu denken wäre, die katarrhalische Schwellung der Schleimhaut des Ureters oder die Erschlaffung derselben. Denn, abgesehen von der dadurch bedingten mehr oder minder beträchtlichen Stenose der Uretermündung, können sich förmliche Schleimhautfalten bilden, die leicht einen klappenartigen Verschluss zu Stande bringen können. Da diese Klappen eventuell nur intermittirend wirksam sind, kann gerade diese Art des Verschlusses sehr gut eine echte Hydronephrose bewirken. So sagt Orth: „Wenn der Abfluss des Urins nicht vollständig gehindert ist oder wenn es sich gar um eine intermittirende Störung handelt . . . ., dann versiecht die Nieren-Secretion nicht, (wie beim vollständigen Verschluss), und es wird somit den nachgiebigen Häuten der Harnwege die Möglichkeit gegeben, sich immer mehr und mehr auszudehnen, und es wird dem stagnirenden Harn Zeit gelassen, seine mechanischen Einwirkungen auf das Nierenparenchym immer weiter und weiter auszuüben. Gerade dann können die grössten hydronephrotischen Säcke sich entwickeln.“

Der Inhalt des Nierenbeckens, verkalkter Eiter, könnte für diese Ursache der Hydronephrose, bezw. diese Art des Ureter-Verschlusses sprechen. Denn wo Eiter vorhanden war, war auch eine Entzündung, somit Gelegenheit für die entzündliche Stenose oder den Klappenverschluss des Ureters, bezw. Nierenbeckens gegeben.

Aber es war jetzt eine solche Klappe oder Stenose nicht mehr zu erkennen, daher muss die Frage, ob nicht doch ursprüng-

[1]) Centralblatt f. Pathologie u. s. w. Bd. 6.

lich ein Stein den Verschluss bewirkte und zu einer bereits vorhandenen Hydronephrose die Entzündung secundär sich gesellte, oder ob letztere primär war und den Verschluss in der angegebenen Weise zur Folge hatte, offen gelassen werden. Das mikroskopische Bild spricht eher für primäre reine Hydronephrose, wie sie durch Ureterverschluss durch einen Stein zu Stande kommt, mit secundärer Entzündung. Namentlich spricht hierfür auch die Einseitigkeit des Processes, indem primäre Entzündungen des Nierenbeckens am häufigsten ascendirend und meistens doppelseitig aufzutreten pflegen.

Man könnte sich den Verlauf in der Weise vorstellen, dass gleichzeitig mit der Weiterentwicklung der Hydronephrose eine entzündliche Reizung der Schleimhaut des Nierenbeckens eingetreten ist, sei es nun, dass die Entzündungs-Erreger von der Blase aus an dem unvollständigen Verschluss vorbei in den hydronephrotischen Sack gelangt sind, sei es, dass im Blute kreisende Entzündungs-Erreger an dem in der Niere durch den Druck geschaffenen Locus minoris resistentiae festen Fuss gefasst und sich weiter entwickelt haben. Auch an eine Einwanderung vom Darm aus wäre zu denken. Jedenfalls ist es keine seltene Erscheinung, dass Entzündungen des erweiterten Nierenbeckens auf diese Art zu Stande kommen, und man ist wohl zu der Annahme berechtigt, dass auch im vorliegenden Falle in ähnlicher Weise die Infection des erweiterten Nierenbeckens stattgefunden hat. Der Inhalt des hydronephrotischen Sackes ist hierdurch zur Vereiterung gekommen, die Hydronephrose in eine Pyonephrose umgewandelt worden.

Als solche Entzündungs- und Eiterungs-Erreger kommen in Betracht die gewöhnlichen Eiterkokken, Tripperkokken, auch Bacterium coli commune, das jedenfalls vom Darm aus auf irgend eine Weise dorthin gelangt war, ist im Eiter der Pyonephrose des öfteren gefunden worden. In unserm Fall war eine Untersuchung auf Bakterien, da überhaupt kein frischer Eiter mehr vorhanden war und die Niere nicht unter den für bakteriologische Untersuchungen erforderlichen Vorsichtsmaassregeln aus der Bauchhöhle herausgenommen war, aussichtslos und wurde deshalb nicht vorgenommen.

Nimmt man an, dass die hydronephrotische Schrumpfniere

und die Pyonephrose in der geschilderten Weise sich entwickelt haben, so lässt sich auch die Entstehung der im Nierenbecken vorgefundenen Kalkmassen ohne grosse Schwierigkeit erklären.

Während die Hydronephrose und später die Pyonephrose sich ausbildeten, wurde von den durch die Schrumpfung noch nicht verödeten Glomerulis noch weiter Harn secernirt. Durch Passiren der im Nierenbecken angestauten, wahrscheinlich zähen schleimigeitrigen Massen wurde derselbe alkalisch, die im Urin enthaltenen Phosphate fielen aus, es kam also zum Niederschlag phosphorsauren Kalkes im Nierenbecken.

Schliesslich kam die Eiterung zum Stillstand. Mit dem Nachlassen der Entzündung des Nierenbeckens ging auch die mit ihr verbundene Schleimhaut-Schwellung allmählich zurück, und es trat so eine Beseitigung des Hindernisses ein, indem entweder die durch entzündete Schleimhautfalten gebildete Klappe durch deren Abschwellen nicht mehr einen Verschluss bildete, oder der etwa vorhandene Stein nun eine genügend weite Passage nach der Blase zu vorfand.

Man könnte einwenden, dass unter diesen Verhältnissen doch auch die zu jener Zeit noch nicht so stark eingedickten verkalkten Eitermassen durch den weiter secernirten Harn aus dem Nierenbecken hätten ausgetrieben werden müssen. Das ist aber durchaus nicht nothwendig, selbst wenn man annimmt, dass die Harnsecretion damals noch verhältnissmässig bedeutend war. Sie bildeten wahrscheinlich in Folge des beigemengten Schleimes, der entweder von schleimiger Degeneration von Epithelien oder von der durch das Ammoniak des zersetzten Harnes bewirkten Aufquellung der Eiterkörperchen und Epithelien herrührte, eine ziemlich cohärente, etwas zähe, gallertige Masse, wie sie ähnlich auch in der Blase bei Cystitis purulenta angetroffen wird. An dieser Masse sickerte der Harn vorbei oder filtrirte durch sie hindurch, und es mag unter diesen Umständen im Anfangstheil des Ureters immerhin ein hinreichender Druck entstanden sein, um einen hier befindlichen kleinen Stein, der für sich allein vielleicht einen längeren Verschluss garnicht bedingt hätte, sondern nur durch die entzündliche Schleimhaut-Schwellung festgehalten wurde, auszutreiben, nachdem jene entzündliche Schwellung

zurückgegangen war, während jene zusammenhängenden Eitermassen im Nierenbecken zurückgehalten wurden.

Ich will hier nur noch kurz einfügen, dass möglicherweise ein solcher Schleimpfropf, der sich im Anschluss an eine Entzündung des Nierenbeckens gebildet hat, auch für sich allein den Urin-Abfluss vielleicht hätte so sehr hindern können, dass eine Hydronephrose sich entwickelte. Dann wäre die Hydronephrose secundär nach einer Entzündung des Nierenbeckens entstanden. Wie ich schon oben erwähnte, spricht aber das mikroskopische Bild unserer Niere mehr für eine primäre Hydronephrose.

Die etwa noch vorhandenen Reste der Schleimhautfalten, — wenn wir solche annehmen wollten —, können dann durch Atrophie des nicht mehr functionirenden Ureters geschwunden sein.

Im weiteren Verlauf schrumpfte dann die Niere in Folge der gleichzeitig vorhandenen Arteriosklerose immer mehr zusammen, bis schliesslich ein völliger Schwund des Parenchyms und damit ein Aufhören der Harnsecretion eintrat. Der vorhandene Eiter wurde durch Resorption der Flüssigkeit, bezw. Absickern derselben immer mehr und mehr eingedickt, nahm zu den schon aus dem Urin ausgeschiedenen Kalksalzen noch solche aus dem Sacke, bezw. den Gefässen desselben auf, und verwandelte sich schliesslich in die bei dem Nierenbefunde beschriebene mörtelähnliche, weisse Masse.

Wir haben also im Vorstehenden gesehen, dass es sich bei unserer Niere um eine Schrumpfniere handelt, bei der, neben arterio-sclerotischen und entzündlichen Processen, hauptsächlich eine Hydronephrose die Veränderungen bewirkt hat, dass die Hydronephrose in eine Pyonephrose sich umwandelte, und dass diese durch Stillstand der Eiterung und Verkalkung der im Nierenbecken angestauten Eitermassen zur Heilung gelangte.

Die Möglichkeit eines solchen Ausganges in Heilung wird von einzelnen Autoren, unter Anderen von Orth und Kaufmann, erwähnt. Doch sind solche Fälle jedenfalls selten und von hohem Interesse, zumal schon seit lange das Bestreben herrscht, alle sicher erkannten Fälle von Pyonephrose operativ zu behandeln. Dies war die Veranlassung, unsern Fall von spontan geheilter Hydro-Pyonephrose zu veröffentlichen.

Am Schlusse meiner Arbeit ist es mir eine angenehme Pflicht, Herrn Prof. Dr. Hauser, dem Director des Pathologisch-anatomischen Instituts zu Erlangen, für die Ueberweisung des Themas, sowie für die vielfache Anregung und Unterstützung bei der Bearbeitung desselben, ferner für die gütige Ueberlassung der farbigen Skizze meinen besten Dank auszusprechen.

III.

Ueber Milzcysten und ihre Beziehungen zu Rupturen der Milzkapsel.

(Aus dem Patholog. Institut des Herzogl. Krankenhauses zu Braunschweig.)

Von

W. Ramdohr, approbirtem Arzt in Braunschweig.

(Hierzu Taf. I Fig. 2 u. 3.)

Unter den pathologischen Veränderungen der Milz ist den Milzcysten bisher nur eine sehr geringe Beachtung geschenkt worden, offenbar theils wegen ihrer klinischen Bedeutungslosigkeit — werden sie doch fast niemals intra vitam diagnosticirt —, theils wegen ihrer Kleinheit, welche ein Uebersehen auch bei der Section erleichtert. Die Zahl der Veröffentlichungen über dieselben steht im auffälligen Gegensatz zu der Häufigkeit ihres Vorkommens; nach einer mündlichen Mittheilung des Herrn Prof. Beneke beobachtete derselbe sie bei speciell darauf gerichteter Aufmerksamkeit so häufig, dass er sie zu den gewöhnlichsten pathologischen Befunden an der Milz zu rechnen geneigt ist.

Die bisher über die Entwicklung dieser Cysten geäusserten Anschauungen weichen sehr von einander ab; man hat sie mit Lymphstauungen, Milznekrosen und Abschnürungen des Milzkapsel-Epithels in Verbindung gebracht. Eine vollkommen befriedigende und einheitliche Auffassung, welche namentlich auch

die Häufigkeit des Processes aufklärt, ist indessen noch nicht vorgetragen worden.

Wenn ich im Folgenden das mir zur Verfügung stehende Material beschreibe und eine Erklärung für die Entstehung der Cysten zu geben versuche, geschieht es, weil jene von früheren Autoren angeführten Erklärungen mir für meine Fälle nicht zu genügen scheinen.

Gehe ich zunächst auf die, wie schon erwähnt, nicht sehr umfangreiche Literatur ein, so muss ich an erster Stelle Andral[1] erwähnen, der in einem Fall an der Milz kleine, mit einer serösen Flüssigkeit angefüllte Bläschen beobachtete, die bald in grosser Anzahl auf einem Haufen, bald für sich allein vorkamen und sich am Besten mit denjenigen vergleichen liessen, mit denen die Wandungen des Mutterhalses bisweilen besetzt sind. M. Terrier[2] beschreibt eine blutig-seröse Milzcyste bei einer 33 jährigen Frau. Die Cyste war als grosser, wachsender Tumor von unregelmässiger Form und von der Grösse zweier Fäuste durch die Bauchhöhle hindurch zu fühlen. Derselbe wurde exstirpirt und erwies sich mit der Milz fest verwachsen. Die Cyste war mit flüssigem Blut und Fibringerinnsel angefüllt.

Ueber die Entwicklung von Milzcysten schreibt ferner Böttcher[3]: die von ihm untersuchte Milz zeigt in der Nähe des vorderen Randes eine erbsengrosse, sowie längs desselben Randes eine grosse Anzahl kleinerer Cysten von Mohn- und Hanfkorn-grösse. Das Milzparenchym ist gleichmässig amyloid infiltrirt, die Kapsel zeigt verschiedene Verdickungen, die aber von den vorhandenen Cysten ganz unabhängig sind. Die Cysten liegen theils an der Oberfläche, theils in ihrer Nähe; ihre Form ist rund oder auch eckig. Der Inhalt der grossen Cyste ist wasserhell und dünnflüssig, der der kleineren besteht aus freien Fetttröpfchen, aus geronnenem Fibrin und, in der Nähe der Wandung, aus dichten Gruppen wenig veränderter Zellen, die, um ein Geringes grösser, denen des umliegenden Milzgewebes gleichen und eine so compacte Masse bilden, dass sie als von diesem nekrotisch abgestossene Partikel erscheinen. Als Wandung der Cysten beschreibt Böttcher ein regelmässiges Pflasterepithel, das von dem umgebenden Milzgewebe entweder durch eine deutliche fibröse Bindegewebsschicht getrennt oder kaum durch eine schärfer hervortretende Hülle von dem Milzparenchym geschieden ist; verschieden dicke bindegewebige Trabekel durchsetzen das Innere. Ausser diesen Cysten fand Verfasser im Milzparenchym unregelmässig geformte, mikroskopische, aus rundlichen Zellen bestehende Heerde mit beginnender Fettmetamorphose; an diesen Zellcomplexen ist keine fibröse Kapsel und kein Epithel zu erkennen; sie erscheinen als in Zerfall begriffene Partien des Parenchyms, — als mikroskopische Erweichungsheerde. Ferner beschreibt Böttcher eine amyloide Entartung der Gefässe, wodurch die Wandung stark verdickt und das Lumen verengert erscheint. Solch ein Arterien-Ast lässt sich bis an die Wandung einer Cyste oder bis an einen

der oben erwähnten Entwicklungsheerde verfolgen, wo er plötzlich abbricht. Als Erklärung für die Entstehung der Cysten giebt Verfasser die Verstopfung eines Arterien-Astes durch die amyloide Entartung an; der vom Gefäss versorgte Bezirk nekrotisirt, und durch Flüssigkeits-Aufnahme entstehen Cysten, die dann eine epitheliale Auskleidung und fibröse Hülle erhalten. Aus zwei benachbarten Cysten entsteht dann durch Druckatrophie ihrer Wandungen eine grosse; die fibröse Hülle um die Cysten entwickelt sich theils in Folge der Druckatrophie des Milzgewebes, theils durch Reiz-Erscheinungen auf die Nachbarschaft.

Renggli[4] beschreibt die stark vergrösserte, derbe Milz eines 14 jähr. Knaben. Am hintern Rande und in dessen nächster Nähe befinden sich zahlreiche, wasserklare, prominirende oder im Niveau der Oberfläche liegende Cysten. Dieselben schwanken in der Grösse zwischen den Dimensionen einer kleinen Erbse und kaum wahrnehmbarer Gebilde. Zwischen den Cysten sieht man vielfach Varicen und grössere bindegewebige, zottige Verdickungen der Kapsel. Das mikroskopische Bild zeigt an mehreren Stellen der Kapsel flachhügelige Erhebungen und unregelmässige, bindegewebige Verdickungen von der Gestalt flacher Hügel oder pilzförmiger Gebilde, die sich von der eigentlichen Milzkapsel jedoch scharf abgrenzen. Sie bestehen aus streifigem Bindegewebe und sind theils zellarm, theils deutlich zellig infiltrirt. Solche Verdickungen können nahe zusammen liegen und eine flache Bucht zwischen sich fassen. Von Gestalt oval, ist ihre Längsachse stets der Milz-Oberfläche parallel gestellt. Diese rundlichen Erhebungen nun entsprechen jedesmal im Gewebe gelegenen Hohlräumen, Cysten. Entweder grenzen sie direct an die Kapsel, oder zwischen beiden schiebt sich eine schmale Lage zellreichen Gewebes ein, wie solche in ähnlicher Weise auch die Cysten von der Umgebung abgrenzt. In manchen Cysten liegt nach innen von dieser zelligen Schicht noch eine derbere, zellärmere, faserige Lage, die dem Gewebe der Milzkapsel ähnelt; niemals aber stösst das Milzgewebe direct an die Hohlräume an. Der Inhalt der Cysten besteht aus einer feinkörnigen, an den peripherischen Theilen feinfädigen Masse, in der man z. Th. viele Kerne eingestreut sieht, die oft haufenweise zusammenliegen.

Ein grosser Theil der Cysten ist durch einen regelmässigen, einschichtigen Zellenbelag von verschiedener Höhe ausgekleidet. Da derselbe mit dem Epithelbelag der Milz-Oberfläche übereinstimmt, so nimmt Renggli an, dass die Cysten einer Abschnürung des letzteren entsprachen. Er verlegt den Zeitpunkt dieses Vorganges in eine „frühe Entwicklungs-Periode, in welcher das Epithel der Bauchhöhle und damit auch der Milz-Oberfläche noch seinen ursprünglichen Charakter zeigte". Gleichzeitig aber bringt er die Abschnürung mit den bindegewebigen Zotten in Verbindung, die er als „Ausbruch einer Oberflächen-Entzündung" ansieht, indem er die Hohlräume durch Verwachsung mehrerer Zotten oberhalb eines mit Kapsel-Epithel überkleideten Bezirkes entstehen lässt.

Fink beschreibt zwei Fälle von Lymphangiomen der Milz, die

gleichfalls offenbar hierher gehören. Es handelt sich um zahlreiche Höcker von Erbsen- bis Kastaniengrösse an der convexen Seite und den beiden Längsseiten der Milz. Auf der Schnittfläche sind diese Gebilde cavernös und lassen ein dichtes Netzwerk von Bälkchen erkennen. Gänge und Canälchen stellen die Verbindung unter einander her. Die Balken zeigen eine deutlich fibrilläre Structur mit zahlreichen, spindelförmigen Bindegewebszellen, während die Hohlräume von einer Endothel-Membran ausgekleidet sind, die lange, spindelförmige, auf dem Querschnitte in das Lumen der Hohlräume hineinragende Kerne in sich birgt. Der Inhalt der Cysten besteht bald aus einer homogenen Masse, bald aus farblosen Gerinnseln, in die rothe Blutkörperchen sowie lymphoide Zellen eingestreut sind. Nach Fink's Ansicht handelt es sich bei diesen Bildungen um Ektasien der Lymphgefässe in der Milz mit an diese Ektasien sich anschliessender Hohlraum- und Epithel-Bildung.

Ferner macht Kühne über im extrauterinen Leben entstandene Cysten der Milz Mittheilung von drei von ihm untersuchten Fällen. Während bei zwei Milzen die Cysten unter der Kapsel, in einem Falle direct in den Trabekeln, liegen und ihre bindegewebige Wand mit niedrigen, platten Zellen ausgekleidet ist, ähnelt der dritte Fall ganz dem von Renggli beschriebenen. Es finden sich also auf der im Ganzen verdickten Milzkapsel zahlreiche bindegewebige und Blutgefäss-reiche Erhebungen mit hohem kubischem Epithel in den Einsenkungen zwischen den Zotten. Dicht unter diesen Einsenkungen liegen kleine Cysten, meist unmittelbar neben einem mit rothen Blutkörperchen angefüllten Gefässe. Die Cysten sind ebenfalls mit hohem Epithel ausgekleidet; ihr Inhalt besteht aus theils homogenem, theils feinkörnigem Material mit wenig Rundzellen, während die Cysten der von Kühne zuerst beschriebenen Fälle zum Theil mit einer homogenen und körnigen Masse angefüllt sind, theils auch kleine rundliche, Leukocytenähnliche Zellen, theils auch etwas grössere Zellen enthalten.

Während Kühne für seinen dritten Fall die Renggli'sche Erklärung von der Entstehung aus Peritonalepithel gelten lässt, will er die Cysten der beiden anderen Fälle durch Erweiterung von Lymphgefässen entstanden wissen.

Als letzten Autor führe ich Aschoff[6] an, der die Form der Zell-Auskleidung als nicht beweisend ansieht für den peritonealen Ursprung, da auch die Endothelien der Lymphgefässe sich unter Umständen zu cubischen Zellen umformen könnten. Seiner Meinung nach ist der Ursprung der Cysten in dem Lymphgefäss-System der Milz zu suchen, wofür auch der wasserhelle Inhalt der Cysten spräche.

In den verbreiteteren Lehrbüchern der pathologischen Anatomie erwähnen Birsch-Hirschfeld[7], Ziegler[8] und Rokitansky[9] die Milzcysten nur mit wenigen Worten, ohne auf die Entstehung derselben näher einzugehen.

Eine Aufklärung über die im Vorstehenden dargelegten Unsicherheiten der Deutung liess sich nur von der Untersuchung erwarten. Ich habe dieselbe demnach in 3 mir zur Verfügung

gestellten Fällen angewandt und bei Paraffin-Einbettung und van Gieson'scher Färbung gute Resultate erzielt. Das Material war in Formalin conservirt worden.

Fall 1 (Brschg. Sections-Protocoll VI, 171). D. R. 39 jähr. Laternen-Anzünder.

Seit etwa 7 Wochen krank; Blasen- und Darmlähmung, Lähmung der Beine; geringe Reflex-Steigerung; Sensibilität vom Bauch an völlig aufgehoben, Cystitis.

Sehr lang, schmal, hochgradig abgemagert. Am Thorax vorn rechts an der Knorpelgrenze ein Pfirsich-grosser Knoten, welcher die Haut hoch emporwölbt, die Rippen an der betreffenden Stelle völlig substituirt hat, und central hämorrhagisch erweicht ist. Das Tumorgewebe ist hellgrau mit zahlreichen feinen, gelben Einsprengungen. Keine besonders typische Gefässstrang-Zeichnung. Consistenz sehr weich, brüchig; hoher Turgor. Am Rippenrande enthält das Gewebe eingesprengt lockere Knochenstückchen. Ein ähnlicher Tumor auf der linken Thoraxhälfte, hier etwas kleiner; mehrere, noch kleinere an verschiedenen Rippen zerstreut. Auf der Rückenfläche an der 7. Rippe, noch ein grösserer Knoten in ziemlich fester Verbindung mit der Rippe. Derselbe ist durch den Intercostalraum hindurch bis zu der Lunge vorgedrungen. Ausserdem noch mehrere Metastasen an den Rippen, wie an den Brustwirbeln. In der linken Achselhöhle eine über Wallnussgrosse, sarcomatöse Lymphdrüse; an der linken Tibia im unteren Drittel eine Hühnerei-grosse Geschwulst, welche dem Knoten fest aufsitzt und das Periost zerstört hat. Die Knochen-Oberfläche ist sehr rauh, im Mark findet sich kein Sarcomgewebe.

Gehirn und Schädel ohne Besonderheiten.

Rückenmark in der Höhe des 2. B. W., wo sich die eine Metastase befindet, hochgradig comprimirt und verwischt; Zeichnung hier völlig verwischt. Entsprechend den anderen Compressions-Stellen auch geringe Erweichung.

Thorax: Herzbeutel o. B., Herz normal gross, kräftig, braunroth. Herzklappen und Aorta o. B., linke Lunge nur wenig durch ältere Adhäsionen verwachsen. Der Unterlappen hochgradig atelektatisch, lederartig. Am Hilus liegen mehrere harte, von einer trocknen Sarcom-Masse dicht infiltrirte Lymphdrüsen. Dieselben setzen sich in einen mächtigen Sarcomknoten fort, welcher die obere Hälfte des unteren Lappens völlig einnimmt und an einer Stelle als freier Pfropf in den Haupt-Bronchus, denselben vollständig verschliessend, eingewachsen ist. Alle Bronchi unterhalb dieser Stelle sind stark dilatirt und mit zähem, reichlichem Eiter prall gefüllt. Das zugehörige Lungengewebe ist völlig atelektatisch; das Sarcom erscheint dichter, fester, trockner, als die Knoten-Tumoren. Oberlappen-Sarcom frei.

Die rechte Lunge wenig verwachsen, sehr blutreich, Sarcom-frei bis auf 2 kleine, scharf begrenzte, feste Heerde im Ober- und Unterlappen, welche

auch starken Turgor besitzen, aber in Farbe und sonstiger Beschaffenheit mehr einer fibrösen Pneumonie, als einer Sarcom-Metastase gleichen. Thyroidea und Halsorgane o. B.

Abdomen: Milz dunkelrothgrau mit mehreren tiefrothen Heerden. Am Rande starke Einschnitte. Der Rand zeigt, namentlich in der Nähe der letzteren, mehrere dichte Gruppen wasserklarer, bis Kleinerbsen-grosser Cysten von bedeutender Spannung. An der flachen Oberfläche keine Cysten.

Nebennieren: gross, dunkelbraun; enthalten je eine feste, Kirschkerngrosse Metastase.

Nieren: grau, sehr dunkelroth, Zeichnung im allgemeinen normal; die Rinde enthält beiderseits je 2 bis Kirschkern-grosse Sarcomknoten. Mark o. B. Nierenbecken desgl. Der linke Ureter oberhalb der Blase etwas, der rechte stark dilatirt, aber nicht entzündet. Blase dilatirt, hypertrophische Wandung.

Leber gross, blutreich, normale Zeichnung, völlig Metastasen-frei.

Magen, Darm, Pankreas normal.

Die genauere Untersuchung der Milz ergiebt Folgendes: Auffallend an der Milz ist zunächst die Einkerbung des Randes; tiefe Einschnitte zerlegen den Rand in rundliche Lappen. Ein Querschnitt durch derartige Falten ergiebt, dass dieselben sich in Form äusserst feiner Narbenlinien eine Strecke weit in das Pulpagewebe hinein fortsetzen. Die auf beiden Seiten der Furche liegenden Vorsprünge des Milzgewebes scheinen demnach Abschnitten zu entsprechen, welche auch unterhalb der Kapsel zu einer früheren Zeit von einander getrennt gewesen und dann z. Th. linear verwachsen sind, z. Th. in Form rundlicher Vorwölbungen die eigenthümliche Lappung des Randes dargestellt haben. Die Cysten am Rande stehen ausserordentlich dicht, meist gruppenweise. Die grösseren enthalten klare Flüssigkeit oder einen Schleim-artigen, Colloid-ähnlichen, bisweilen vollkommen steifen Inhalt. An den Rändern legt sich überall Milzgewebe eine Strecke weit Kapsel-artig der Cystenwand an, um sich dann ganz allmählich zu verlieren. Ausser den allerkleinsten Cysten mit wässrigem Inhalt findet sich noch eine Anzahl sehr kleiner Höckerbildungen über der Kapsel von Milzpulpa-ähnlicher Beschaffenheit. Derartige Bildungen stehen anscheinend zu der Entstehung der kleinen Cysten in Beziehung. Von besonderem Interesse ist der Nachweis eines kleinen Omental-Stranges, welcher sich fest mit der Milz-Oberfläche verbindet und eine kurze Strecke weit zwischen einer grossen Cyste und einer Gruppe kleinerer sich in die Tiefe erstreckt.

Mikroskopischer Befund: Von dieser Milz wurden 3 Bezirke in Schnitte zerlegt.

Block 1. Das Stück wurde aus einer Kante der Milz geschnitten. Die Schnitte zeigen also annähernd die Form eines Dreiecks; zwei Seiten desselben werden von der Milzkapsel, die dritte vom Milzgewebe begrenzt.

Die Milzkapsel bietet im Grossen und Ganzen regelrechten Befund

dar. Durch die angewandte Färbung tritt ihre Structur gut hervor; nach aussen ist sie von einem einschichtigen Epithel überzogen, das etwas höher ist, als wir es sonst zu sehen gewohnt sind. Sie bildet überall kleine Falten; wo nun solche in der Fläche getroffen sind, erscheint sie verdickt. Die Verschiedenheiten gehen allmählich in einander über.

Das Milzparenchym zeigt nichts Abnormes; das zellreiche, zarte Gewebe ist von Bindegewebsbalken kreuz und quer durchsetzt. Die Gefässe sind theils mit Leukocyten, theils mit rothen Blutkörperchen, theils mit beiden gemischt erfüllt. Eine Erweiterung oder eine Veränderung ihrer Wandung ist nicht zu erkennen.

Ein auffallender Befund ist es nun, dass beim Durchsehen der Serie in irgend einem Präparat an beliebiger Stelle die normale Kapsel eine Auflagerung von länglicher oder mehr rundlicher Form zeigt; diese nimmt in den folgenden Schnitten an Grösse zu, und wir erkennen, dass das Gebilde aus Milzgewebe besteht und nach aussen von einer dünnen Bindegewebsschicht von der Structur der Kapsel abgeschlossen wird. Das Milzgewebe enthält dann häufig zahlreichere, runde, dunkler gefärbte Kerne, als das gewöhnliche Milzparenchym. Solcher Auflagerungen haber wir in unserem Präparat mehrere. Auch zeigt die Kapsel unter diesen Gebilden Umwandlungen: häufig erscheint sie aufgelockert und in Folge dessen verdickt; die einzelnen Bindegewebsbalken sind aus einander gedrängt, und die entstandenen Lücken sind z. Th. von Zellen ausgefüllt. Während nun die Auflagerung mehr und mehr wächst, verändert sich auch die Kapsel in unseren Bildern weiter. Wir sehen plötzlich eine mehr oder weniger breite, scharf begrenzte Lücke im Kapselgewebe vor uns, mag nun die Kapsel vorher aufgelockert oder unverändert gewesen sein; bisweilen war sie auch in den vorhergehenden Schnitten verdünnt, ohne ihre Structur sonst verändert zu haben. (Vergl. Taf. I Fig. 1 und 2.) Wir sehen den breiten Kapselriss; die Kapsel-Enden sind scharf abgeschnitten und erscheinen stellenweise sogar verdickt. Die Lücke ist von Milzgewebe ausgefüllt, so dass also das eigentliche Milzparenchym mit den ausserhalb der Kapsel gelegenen Zotten in breiter Verbindung steht. Wir haben es also, wie wir jetzt erkennen, mit dem Austritt normalen Milzgewebes durch die Umhüllung zu thun; es sei mir gestattet, nach Analogie der „multiplen Hirn-Hernien“ [1]), bei denen das Hirngewebe aus mechanischen Gründen die Hirnhäute durchbricht und sich nach aussen vorwölbt, diese Zotten „Milzhernien“ zu nennen. Dieselben zeigen mannichfache Verschiedenheiten in Grösse, Form und Gestalt. Bald sind sie nur klein und in wenigen Schnitten sichtbar. Der Kapselriss ist nur schmal und schliesst sich bald wieder, und die Zette verschwindet unter demselben Bilde, wie wir sie Anfangs sahen. Andere wiederum sind mächtig gross, zeigen zahlreiche Ausläufer und tiefe Einbuchtungen, so dass sie einen grossen Theil der Milz-Oberfläche überlagern können. Wir können zwei

[1]) S. Beneke, multiple Hirn-Hernien. Dieses Archiv, 119, 1, 1890.

Formen unterscheiden, die jedoch stellenweise in einander übergehen: Hernien, die der Milz breit aufsitzen und eine hügelige Form bilden, und solche, die, mehr wie ein Pilz, nur durch einen Stiel mit der Unterlage zusammenhängen und sonst durch einen schmalen oder breiteren Spalt von der Milz-Oberfläche getrennt sind. An einer Stelle liegen auch zwei Polypen-förmige Hernien so nahe zusammen, dass sie streckenweise sich berühren und verwachsen.

Nachzutragen ist noch das Verhalten des Epithels. Wie die Milz-Oberfläche, sind auch die Hernien von einschichtigem Epithel überzogen, das aber, wohl in Folge mechanischer Reizung an diesen exponirten Stellen, im Allgemeinen höher erscheint, als sonst das Peritonaeal-Epithel zu sein pflegt. In prachtvolle, cubische Zellen dagegen wächst es sich in den geschützten Buchten und Einziehungen aus, sowie an den Stellen der Milz-Oberfläche, die von der Hernie dachförmig überlagert sind. Von hier kann es sich noch eine Strecke weit auf die freie Oberfläche fortsetzen, um sich allmählich wieder zur Norm abzuflachen.

Ueber die Entwickelung der Cysten aus derartigen Hernien gab endlich die Beobachtung der Schnittserie in folgender Weise Aufschluss: Es erscheinen plötzlich in einem Schnitte zwei ziemlich nahe der Kapsel gelegene Complexe von grossen Zellen mit runden Kernen dicht bei einander im Milzgewebe, die im nächsten Schnitte zusammenfliessen. Zwei Schnitte weiter haben wir an dieser Stelle eine grosse Cyste, welche weiterhin, einige wenige Ausbuchtungen bildend, näher an die Kapsel heran rückt. In den gleichen Schnitten ist an dieser Stelle eine Milz-Hernie von dem oben beschriebenen Bau mit Kapselriss zu sehen. In die der Hernie entsprechende Lücke der Kapsel erstreckt sich die Cyste hinein und sendet auch vielverzweigte Ausläufer in die Hernie. So haben wir einmal das Bild einer mächtigen Cyste, die einen grossen Theil der Hernie ausfüllt und sich durch den Kapselriss noch in die Milz hinein erstreckt. Eine andere Präparaten-Serie zeigt uns wieder unter einer Hernie mit Kapselriss. neben einer grossen, eine oder mehrere kleine Cysten, die sich in den folgenden Schnitten als Ausläufer der grossen erkennen lassen. Durch eine ganze Reihe von Präparaten erscheint uns die Cyste annähernd unverändert; dann wird sie allmählich immer kleiner und verschwindet wieder unter dem Bilde eines Haufens grosser Zellen. Darüber schliesst sich dann wieder der Kapselriss, die Hernie nimmt an Grösse ab, und schliesslich haben wir an dieser Stelle das Bild der normalen Milz. In derselben Weise sehen wir bei anderen Hernien Cysten auftauchen, wachsen und wieder verschwinden.

Eines besonderen Befundes möchte ich hier noch erwähnen, der für die spätere Erklärung über die Entstehung der Cysten von Wichtigkeit ist. Auch hier handelt es sich um eine kleine Hernie von dem bekannten Bau. Bemerkenswerth ist, dass hier die Hernie die Oberfläche der Milz nicht überragt, sondern in ihrem Niveau liegt, während die Kapsel nach innen eingezogen ist, gleichsam, als wenn die Anfangs hervorragende Hernie nach-

LIBRARY OF THE UNIVERSITY OF CALIFORNIA

träglich von aussen in die Milz hineingedrückt sei. In dieser Hernie befindet sich eine kleine, wenig verästelte Cyste, die durch einen schmalen Gang mit der freien Milzoberfläche in Verbindung steht.

Alle in diesem Block vorhandenen Cysten zeigen im Allgemeinen gleichen Bau und gleiche Structur. Gegen das Milzparenchym sind sie durch eine verschieden dicke, bisweilen ausserordentlich dünne Bindegewebshülle abgeschlossen. Nirgends begrenzen Milzzellen die Cysten direct. Ausgekleidet sind die Hohlräume mit einem einschichtigen Epithel; dasselbe ist bei den grösseren Cysten weniger hoch, als bei den kleineren; bisweilen wächst es sich auch zu derselben Höhe aus, wie wir es in den geschützten Buchten der Oberfläche gefunden haben. Auch der oben erwähnte Verbindungsgang ist von mittelhohem Epithel ausgekleidet. Mehrschichtig erscheint das Epithel dort, wo es von der Fläche getroffen ist; ebenso erscheint es uns als ein Complex runder Zellen, wenn gerade die Kuppe einer Cyste getroffen ist. Der Inhalt der Cysten besteht in der Hauptsache aus einer homogenen Masse, die sich beim Erstarren vom Rande zurückgezogen und dabei einzelne Epithelien mitgenommen hat. Häufig sind letztere dann ausgefallen. Ausserdem finden sich in der Masse Leukocyten und vereinzelte rothe Blutkörperchen. Niemals liess sich indessen eine Verbindung zwischen einer Cyste und einem Gefäss nachweisen, wenn dieselben sich stellenweise auch sehr nahe kommen.

Block 2. Die Schnitte dieses ebenfalls aus einer Milzkante genommenen Blockes bieten in Kapsel und Pulpa nichts für uns Neues dar; nur eine kleine Hernie mit geringer Cystenbildung ist zu verfolgen. Sonst zeichnen sich diese Präparate durch ihren grossen Reichthum an Cysten aus. Die von der Kapsel eingeschlossene Spitze der Präparate ist ganz von ihnen erfüllt; ein mächtiger Kapselriss klafft uns entgegen, von einer Hernie ist gar nichts zu erkennen. Eine Cyste lagert neben der anderen, nur ein schmaler Streifen Pulpa-Gewebe, der bisweilen noch fehlt, trennt ihre bindegewebigen Umhüllungen. Die Cysten sind im Allgemeinen sehr gross; in Bau und Inhalt unterscheiden sie sich nicht von den oben beschriebenen. Ihre Form ist einfach, nur wenige Ausbuchtungen sind zu sehen. Die einzelnen Schnitte verändern sich nur sehr wenig gegen einander. Der Fall bietet kein besonderes Interesse.

Block 3. Auch hier zeigt die Kapsel die bekannten Kapselrisse, das Milzgewebe erscheint normal. Wir sehen verschiedene Hernien, die sich durch typische Anordnung und regelrechten Bau auszeichnen. In den meisten finden sich Cysten, die den grössten Theil der Hernien ausmachen. Ihr Inhalt ist analog dem im ersten Block beschriebenen. Besonderheiten bieten diese Präparate für uns nicht dar.

Fall 2 (Brschg. Sections-Protocoll V, 162). C. H., 42jähriger Orgeldreher. Mittelgross, kräftig gebaut, stark cyanotisch; starkes Oedem, auch des Kopfes.

Thorax: Herz breit vorliegend, Herzbeutel o. B., rechter Vorhof sehr stark hypertrophisch, rechter Ventrikel stark dilatirt und stark hypertrophisch; steif, rothgrau, ohne Degeneration. Pulmonalklappen o. B. Pulmonalis meist glatt, im Hauptstamm ohne Sklerose und Verfettung, linker Ventrikel sehr stark dilatirt und hypertrophisch. Herzohr relativ eng, hart, dickwandig. Mitralis hochgradig verengt, spaltförmiges Lumen, trichterförmig nach unten gezogen. Lumen des linken Ventrikels sehr bedeutend erweitert, mit dunkelrothen, Gelee-artigen Coagula. Geringe Hypertrophie, aber deutliche Starrheit der Musculatur, hell grauroth, keine Degeneration. Aortenklappen zeigen eine mässige Insufficienz, klaffen weit, sind etwas rigide. Aorta oberhalb der Klappen normal.

Lungen beiderseits mässig verwachsen; starker Hydrothorax, soweit die Verwachsungen Raum lassen. Gewebe mässig fest, braun, nicht auffallend blutreich. Bronchi unverändert bis auf mässige katarrhalische Schwellung.

Halsorgane normal.

Abdomen: Milz; die Oberfläche erscheint im Allgemeinen prall gespannt und zeigt einmal eine eigenthümliche, körnige Beschaffenheit, welche durch das ganz flache Hervorragen kleiner, gelblicher Punkte bis zur Grösse von Hirsekörnern veranlasst ist. Diese Körner sind ausschliesslich auf die Kapsel beschränkt. Zweitens findet sich eine Anzahl rein weisser, dünn gestielter Zotten von 1—2 mm Länge an einigen Stellen ausgebreitet. Drittens zeigt die Oberfläche, vorwiegend an den abgerundeten Kanten des Organs, kleine, cystenartige oder polypöse Bildungen, von denen die letzteren auf dem Durchschnitt sich direct aus der Milzsubstanz erheben und die Kapsel durchbrechen, während die Cysten, anscheinend gleichfalls unter Durchbrechung der Kapsel, in das Pulpa-Gewebe der Milz eindringen können, oder auch nur in ähnlicher Weise, wie die Polypen, oberhalb der Kapsel sich ausbreiten. Die Cysten sind bis Reiskorn-gross und ziemlich dickwandig. Sie sind mit Eiweiss-haltigem Inhalt gefüllt. Im Innern der Milzpulpa finden sich keine selbständigen Cysten. Die Localisation an den Kanten ist gerade für die Cysten besonders charakteristisch. In welcher Beziehung sie zu den Polypen stehen, ist makroskopisch nicht zu entscheiden. Nebennieren steif, fest, blutreich. Nieren gross, dunkel rothgrau, steif, hart. Einzelne Cysten. Rinde breit, roth, zackig. Zeichnung ziemlich deutlich. Ureter und Blase o. B., Prostata und Samenblase desgl. Leber klein, unregelmässig höckerig, Acini von verschiedener Grösse. Magen mässig weit, Schleimhaut sehr dick, trüb, rothgrau, z. Th. etwas höckerig. Im Duodenum beginnt bereits eine starke Hyperämie der Schleimhaut, welche sich weiterhin zu hämorrhagischer Injection steigert.

Mikroskopischer Befund. Es wurden 4 Blöcke von diesem Fall in Schnitte zerlegt.

Block 1. In den Präparaten dieses Stückes zeigt die Kapsel zunächst besonders auffallende Differenzen in ihrer Dicke. Einmal gehen solche Verdickungen und Verdünnungen, wie ich schon bei Fall 1 beschrieben habe,

allmählich in einander über; dann aber findet sich auch auf eine kurze Strecke von innen her ganz plötzlich eine Verminderung der Kapsel bis über ihre Hälfte, so dass eine tiefe, scharfkantige Lücke entsteht. Dieselbe ist von normalem Milzgewebe ausgefüllt, während der Rest der Kapsel von festerem Bindegewebe zu sein scheint, als wir es sonst sehen. Das Peritonaeal-Epithel ist im Allgemeinen sehr flach.

Das Milzgewebe selbst bietet keine Besonderheiten dar.

Auch hier haben wir wiederum eine grössere Anzahl Hernien, die im Allgemeinen keine Abweichung von den oben beschriebenen haben. Der Kapselriss des einen Polypen deutet sich schon in einer Anzahl vorhergehender Präparate durch eine Verdünnung der Kapsel an; und zwar tritt diese Verdünnung von innen und von aussen her gleichmässig auf. Eine andere Hernie ist parallel der Milz-Oberfläche lang gestreckt und sitzt derselben nur mit einem schmalen Stiel auf. In der gebildeten tiefen Bucht ist das cubische Epithel besonders schön entwickelt und flacht sich erst ganz allmählich ab.

In allen Hernien sind mehr oder weniger verästelte Cysten vorhanden, die durch den Kapselriss in die Milz hineinragen. Von besonderem Interesse ist der Befund bei einer Cyste: hier finden wir, von der Oberfläche ziemlich entfernt, in der Milz eine feine, schmale, bindegewebige Narbe und in einem der nächsten Schnitte, auf sie zuziehend, eine kleine, langgestreckte Cyste. Narbe und Cyste wachsen, deutlich sieht man das ganze Milzgewebe, — Trabekel und Gefässe —, sowie auch unsere und einige andere, inzwischen sichtbar gewordene Cysten auf erstere zuziehen. Die Cysten verschwinden bald wieder, bis auf eine zwischen Narbe und Kapsel gelegene; diese wächst und rückt sammt der Narbe näher an die Milz-Oberfläche, ihr parallel verlaufend. Nur ein schmaler Streifen von Pulpa-Gewebe trennt noch die Cyste und die stark verdünnte Kapsel. Aussen hat sich inzwischen eine Auflagerung von Milzgewebe mit Cystenbildung gezeigt, die von Schnitt zu Schnitt grösser erscheint, während unsere Cyste kleiner wird und allmählich verschwindet. Später ist auch von der Narbe nichts mehr zu sehen; dann entsteht unter der Hernie ein Kapselriss und wir haben das bekannte Bild.

Noch eine Cystenbildung, die wir in diesen Präparaten gut verfolgen können, möchte ich hier erwähnen. Es handelt sich ebenfalls um eine langgestreckte, gestielte Hernie, die der Milz-Oberfläche parallel verläuft. An einer Stelle berühren sich Hernie und Milz und verwachsen; auf diese Weise wird eine Cyste abgeschlossen. In einem anderen Falle verwachsen zwei benachbarte selbständige Hernien und bilden ebenfalls eine Cyste (Fig. 1). Alle diese Cysten zeigen den uns bekannten Bau. Die bindegewebige Umhüllung ist bei den intracapsulären Cysten verhältnissmässig derbe, während das Epithel in diesen flach, dagegen in den übrigen, in Hernien gelegenen Cysten cubisch ist. Der Inhalt der Cysten ist z. Th. die oben erwähnte Colloid-artige Masse; sie findet sich in allen von der Narbe ausgehenden,

also die Kapsel nicht durchbrechenden Cysten. Die übrigen zeigen häufig als Inhalt ein feines Netzwerk, eine Detritus-ähnliche Masse, mit dazwischen liegenden Zellen.

Block 2. Diese Präparate zeigen uns das gewohnte Bild und bieten im Allgemeinen kein besonderes Interesse.

An der Kapsel zeigen sich keine Veränderungen, die wir nicht schon kennen gelernt hätten.

Hernien mit Cysten und den typischen Kapselrissen finden wir in mehrfacher Anzahl. Fig. 2 ist nach einem Präparat dieses Blockes gezeichnet. Wir sehen deutlich den scharfen Kapselriss; durch diesen ist Milzgewebe nach aussen gedrungen. Cysten finden sich sowohl in der Hernie, als auch in der Kapsellücke. Die in der Zeichnung nach unten sichtbare Fortsetzung der Hernie ist eine selbständige Vorwölbung von Milzpulpa durch eigenen, vom Schnitte nicht getroffenen Kapselriss. Ein Befund an diesen Präparaten darf nicht unerwähnt bleiben: wiederum die Verbindung einer Cyste mit der freien Milz-Oberfläche. Wir haben hier eine typische Hernie mit zahlreichen Cysten. Eine der letzteren, mit hohem Epithel ausgekleidet, reicht bis dicht an die Oberfläche heran. An einer Stelle finden wir aussen eine kleine Einziehung und hier einen kurzen, mit hohem Epithel ausgekleideten Canal zur Cyste hinziehend. Das Lumen ist ausserordentlich fein, fast scheinen sich die gegenüber liegenden Wände zu berühren. In den nächsten Präparaten schon ist davon nichts mehr zu erkennen.

Block 3. In diesen Präparaten sind die Differenzen in der Dicke der Kapsel noch einmal sehr gut ausgeprägt. Sowohl finden wir die in einander übergehenden Verdickungen und Verdünnungen, als auch haben wir verschiedentlich die nach aussen scharf abfallenden Lücken in der Kapsel.

Das Milzgewebe selbst ist normal.

Zahlreiche Hernien mit mannigfach geformten Cysten bieten das bekannte Bild. Der Inhalt letzteren ist auch hier theils homogen, theils Detritus.

Block 4. Kleines, aus der Fläche geschnittenes Milzstück, das nur wenig Präparate lieferte.

An der Kapsel sehen wir Dickenunterschiede noch einmal sehr gut ausgeprägt. Von innen her entsteht plötzlich eine mit Milzzellen ausgefüllte, scharf abgesetzte Lücke bis fast zur Oberfläche der Kapsel, welch' letztere an der Grenze der Lücke stark verdickt und verdichtet (Ruptur) erscheint. Auch haben wir verschiedene schmale oder breitere Kapselrisse, durch die Milzgewebe an die freie Oberberfläche tritt.

Die Pulpa bietet das normale Bild und zeigt nichts Auffallendes.

Eine Besonderheit bieten die nicht sehr zahlreichen Auflagerungen schon in ihrer Gestalt. Dieselben sind alle von einer geringen Grösse und zeigen eine längliche, der Milz-Oberfläche parallel ziehende Gestalt, so dass sie nur mit dünnem Stiel der Milz aufsitzen. Ihr Gewebe erscheint durchweg zellarm, während bindegewebige Elemente überwiegen. Ueberzogen

sind auch diese Hernien von einem stellenweise höheren Epithel, das wiederum in den Lücken und Spalten zu hohen cubischen Zellen ausgewachsen ist. Nur wenige Hernien haben einen deutlichen Kapselriss, der das Milzgewebe ausserhalb der Kapsel mit dem intracapsulären verbindet; in einem solchen Falle sehen wir auch ein schmales Gefäss nach aussen ziehen. Meist ist ein Kapselriss nicht direct wahrnehmbar, doch zeigt die Kapsel unter dem Hernienstiel Verdünnung und Verdichtung.

Noch eine der Kapsel fest anliegende langestreckte Auflagerung verdient Erwähnung: dieselbe zeigt eine rauhe, abgerissene Oberfläche und besteht aus Bindegewebe mit nur wenig Zellen. Auch lässt sich ein kleines dickwandiges Blutgefäss eine kurze Strecke weit verfolgen. Wir haben es hier wohl mit einer festen Verwachsung der Milz mit ihrer Nachbarschaft zu thun, die bei der Section gewaltsam gelöst wurde. Cysten finden sich in diesem Präparaten weder in einer der Hernien, noch in der Milzpulpa selbst.

Erklären lässt sich dieses von den übrigen bisher beschriebenen Befunden abweichende Bild aus dem relativ hohen Alter der Umwandlung. Die Unregelmässigkeiten der Kapsel beweisen, dass sie erheblichen Schädigungen durch Dehnung ausgesetzt gewesen ist, die zu zahlreichen Rupturen geführt hat. Das ausgetretene Milzgewebe ist nur theilweise erhalten: zum anderen Theil ist es durch die fortwährenden Schädigungen seitens der benachbarten Organe abgerissen und abgerieben. Diese Schädigungen bedingen auch den bindegewebigen Charakter der vorhandenen Hernien durch Narbengewebe. Zum grössten Theile haben sich die Kapselrisse wieder durch ein festeres Gewebe geschlossen, doch zeigt die Verdünnung der Kapsel die Stelle der ehemaligen Ruptur noch an.

Fall 3 (Brschg. Sections-Protocoll V, 34). Gangraena genu.

T. L., 19 jähr. Magd. Zart gebaut, mässig abgemagert.

Thorax: Herzbeutel o. B. Im Herzen reichliches Blut. Die Musculatur ist schlaff und blass gelblichgrau, frei von Fett-Einlagerungen. Klappen ohne Veränderung. Aorta eng. Lunge sehr anämisch, wenig ödematös. Bronchi und Halsorgane unverändert.

Abdomen: Milz gross, sehr blassrosa, weich, brüchig, trüb. Unter der Kapsel an einem Rande eine Kirschkern-grosse Cyste. Nieren fast absolut blutleer, weissgelb, namentlich die linke. Leber höchst anämisch, graubräunlich. Magen und Darm im höchsten Grade anämisch.

Mikroskopischer Befund: Aus dem einzigen Block dieser Milz wurden nur einzelne Schnitte genommen, da es unnöthig schien, die ganze, grosse Cyste in Serienschnitte zu zerlegen.

Von der Kapsel wäre nur zu erwähnen, dass sie stark gefaltet erscheint, ein Vorkommniss, dass sich vielleicht aus der im Sections-Protocoll besonders hervorgehobenen Grösse und Weichheit der Milz erklärt. Bemerkenswerthe Unterschiede in der Dicke zeigt die Kapsel nicht. Das Epithel ist ganz flach und kaum sichtbar.

Die Milzpulpa zeit überall regelrechten Befund; Abweichungen von der Norm sind nicht zu bemerken.

Hernien finden sich bei dieser Milz nicht, ein Umstand, der ja auch bei dem Fehlen von Dicken-Differenzen und Narben der Kapsel nicht auffällig erscheint.

Nur eine einzige Cyste ist in der Milz vorhanden; dieselbe liegt im Präparat in einem von Milzkapsel eingeschlossenen Winkel, (auf die Milz bezogen „an einem Rande" derselben) ziemlich nahe der Oberfläche. Jedoch berührt sie die Kapsel an keiner Stelle, ruft auch keine Veränderungen derselben hervor. Sehen wir auf einem der Präparate zwei Cysten dicht neben einander, so dürfen wir wohl annehmen, dass es sich auch hier um eine Abzweigung handelt und die Cysten zusammenhängen. An einem Schnitt ist es direct zu sehen. Im Uebrigen haben wir auch hier ganz unser gewohntes Bild: eine mässig starke Bindegewebsschicht begrenzt die Cyste nach Aussen, nicht sehr hohes, einschichtiges Epithel kleidet sie aus. Der Inhalt besteht auch in diesem Falle aus einer homogenen Masse, die, besonders am Rande, zahlreiche Epithelien eingeschlossen und von der Unterlage abgerissen hat. Sonst sind in der Substanz Leukocyten und feinste Fädchen, theils zu einem dichten Netzwerk gruppirt, eingeschlossen. Besonders erwähnen möchte ich noch, dass diese Cyste eine sehr einfache, kugelige Form mit nur sehr wenigen, grossen Ausbuchtungen hat, ein Befund, den wir auch bei der anderen, oben beschriebenen Cyste haben, die die Kapsel nicht durchbricht.

Wenn ich nun zum Schluss zu der Frage nach der Entstehung der Cysten komme, so halte ich die Erklärung der oben angeführten Autoren für nicht genügend zutreffend und ausreichend für unsere Fälle, welche mit den von ihnen beschriebenen z. Th. identisch sind.

Die Erklärung Böttcher's scheidet von vorne herein aus, da sich keine amyloide Entartung und ebenso wenig Nekrosen in Form abgegrenzter Heerde in unseren Präparaten finden. Mehr Wahrscheinlichkeit als diese Herleitung der Cysten von Nekrosen, bezw. Narbenbildung her hat die Erklärung von Fink und Aschoff, nach denen die Cysten als Erweiterungen von Lymphgefässen (Lymphangiome) anzusehen seien. Indessen fehlt es doch in den bisher gemachten Angaben an einem thatsächlichen Beweise eines Ueberganges zwischen Cyste und Gefäss. Auch an meinen Präparaten, die gerade mit Rücksicht auf diese Frage genau durchgesehen wurden, findet sich nicht der geringste Anhaltspunkt für die genannte Annahme. Sie erscheint daher als für unsere Fälle nicht zutreffend. Dagegen wäre es vielleicht

nicht ausgeschlossen, diese Erklärung anzuwenden auf Cysten, die in der Tiefe der Milz, in der Nähe von Blutgefässen, bisweilen aber nur sehr selten vorkommen.

Dahingegen stimme ich auf Grund meiner Beobachtungen mit der Auffassung Renggli's überein, der die Epithel-Bildung bezw. die epitheliale Auskleidung der Cysten auf das Peritonaeal-Epithel bezogen wissen will und die Ursache der Hohlraum-Bildung in Verwachsung der Zottenvorsprünge erblickt.

Offenbar entsprechen die von ihm beschriebenen Zottenvorsprünge Resten von Hernien, deren primäre Stadien in meinen Fällen zur Beobachtung kamen. Seine Auffassung scheint mir nur betreffs des Zeitpunktes, in welchem der Process erfolgt, und der Ursache der Zottenbildung selbst durch die folgende Anschauung ersetzt werden zu müssen.

Den primären Vorgang erblicke ich in der Ruptur der Milzkapsel, und zwar wird, entsprechend der Multiplicität der Cysten, wahrscheinlich eine ganze Anzahl von Rupturen gleichzeitig entstehen. Häufig scheint dem Reissen eine Dehnung und und Auflockerung der Kapsel voraufzugehen (Fall 2, Block 4). Doch reisst sie auch ohne vorherige Schädigung, wie aus den beiden Abbildungen hervorgeht, wo die scharfen Rupturstellen deutlich hervortreten. Durch welche Schädigungen eine Auflockerung der Kapsel hervorgerufen wird, ist schwer zu sagen; am nächsten liegt es wohl, acute Schwellung, wie wir sie bei Typhus, Sepsis und anderen Infectionskrankeiten finden, als Ursache anzunehmen. In solchen Fällen genügt dann wohl eine nur geringe Drucksteigerung im Innern der Milz oder ein unbedeutendes Trauma, um die Kapsel zum Platzen zu bringen. Hier ist es bemerkenswerth, dass die Cysten fast immer an der vorderen scharfen Kante, welche am meisten Einwirkungen von vorne — manuelles Abtasten der Milz und Aehnliches —, ausgesetzt ist, zu sitzen pflegen, wie mir Herr Prof. Beneke mündlich mittheilte. Letzterem ist auch in einigen Fällen aufgefallen, dass die Cysten gerade bei Stauungsmilzen besonders ausgeprägt sind; doch wurde in anderen Fällen wieder eine solche Beziehung zum gesteigerten Blutdruck vermisst. Sehr häufig findet man an der betreffenden Stelle die Einkerbung des Milzrandes, welche als Ausdruck ehemaliger besonderer Schwellung, bezw. Hypertrophie des ganzen Organs anzusehen

ist. Ebenfalls sehr häufig ist die Verwachsung der betreffenden Stelle mit dem Netz oder sonstigen peritonaealen Theilen, wie besonders aus dem Sections-Protocoll des Fall 1 hervorgeht. Alle diese Momente deuten mit Sicherheit auf die primäre Kapsel-Ruptur hin. Man muss natürlich festhalten, dass diese Rupturen ausserordentlich klein sind und klinisch gar keine, wenigstens nicht diagnosticirbare Erscheinungen machen. Gar nicht zu vergleichen sind sie mit jenen gewaltigen Rupturen, die bisweilen, z. B. durch ein Trauma, entstehen und durch parenchymatöse Blutung zum Tode führen. Immerhin zeigt doch Fall 1 mit seinen gar nicht unbedeutenden Narben-Einziehungen deutlich genug, dass auch hier einmal eine schwere Schädigung der Milzkapsel vorgelegen hatte, die dann mit Hinterlassung der Cysten vernarbte.

Auf die Kapsel-Ruptur folgt dann unmittelbar ein Vorquellen von Pulpa-Masse über die Oberfläche, und die Hernie ist vorhanden. Sie kann nun verschiedenen Schicksalen unterliegen. Am nächsten liegt es wohl, und das wird auch bei den meisten Fällen zutreffen, dass das zarte, ungeschützte Pulpa-Gewebe durch die anliegenden Organe der Bauchhöhle abgerieben und abgerissen wird, mag es nun vorher nekrotisch geworden sein oder noch in lebender Verbindung mit dem Innern der Milz stehen. Der Effect würde in diesem Falle eine einfache Narbe, oder, — wie oben erwähnt —, eine Verwachsung mit der Nachbarschaft sein. Doch ist es andererseits nicht nur denkbar, sondern durch meine Präparate direct erwiesen, dass die Pulpa auch ausserhalb der Kapsel sich in ihrer normalen Structur erhalten kann, so lange sie mit dem intracapsulären Gewebe in für die Ernährung genügendem Zusammenhange bleibt; vielleicht begünstigen gerade die Kantenkrümmungen diesen Zustand und lassen das Abreiben weniger leicht eintreten, so dass auch hieraus die besondere Disposition der Kanten zur Cystenbildung verständlicher würde. Weiterhin wird die vorgedrängte Pulpa dann von einem mehr oder weniger dicken Bindegewebe von ähnlichem Bau, wie die Milzkapsel, oder von wirklichem Narbengewebe nach aussen abgeschlossen, während als Kern unverändertes Milzparenchym kürzere oder längere Zeit bestehen bleiben kann. — Ich erinnere in dieser Beziehung an die den

Milzcysten vielfach verwandten sogenannten granulären Ependym-Sklerosen der Hirnventrikel: auch hier liegt anscheinend nicht Anderes vor, als eine Ruptur des Ventrikel-Ependyms mit entsprechendem Vorquellen der unterliegenden, mehr und mehr sklerotisch-narbig verdichteten Glia-Massen. — Ueber den neugebildeten bindegewebigen Abschluss kann dann von den Seiten her das Peritonaeal-Epithel die ganze Oberfläche überhäuten.

Die Entwicklung der Cysten erfolgt dann weiterhin in der Weise, dass Theile des Peritonaeal-Epithels durch die überhängenden Milzpulpa-Stückchen bedeckt und eventuell ganz eingeschlossen werden. Dieses wird um so eher der Fall sein, wenn das Epithel, in seinem Bestreben, die Oberfläche zu überziehen, schon tief in die einzelnen Spalten und Buchten eingedrungen ist. Ein Blick auf Fig. 1 zeigt deutlich, wie durch Berührung eines Punktes der Hernien-Oberfläche mit der Milz-Oberfläche eine Verwachsung beider Flächen angeregt und dadurch ein Stück Peritonaeal-Epithel eingeschlossen werden kann. Und thatsächlich hat in mehreren Fällen die Untersuchung ja auch ergeben, dass die Cysten spaltförmige Uebergänge nach der freien Oberfläche, d. h. in den Peritonealraum hinein besitzen. Andererseits ist es nicht undenkbar, dass einmal vereinzelte Epithelien des Peritonaeums durch die Kapsellücke in die Milzpulpa hineingezogen wurden und sich dort, entsprechend ihrer epithelialen Neigung zur Flächenbildung, zu wirklichen Cysten ausbildeten, ähnlich wie wir es bei Epidermoiden anzunehmen gewohnt sind.

Ist erst einmal eine Abschnürung erfolgt, so kann das Auswachsen zu einer „Cyste", sowie ihr weiteres Grösserwerden einerseits aus der Wachsthums-Energie der Epithelien, andererseits aus ihrer Fähigkeit zu secerniren[1]) leicht erklärt werden. Ob dabei eine besondere Steigerung dieser physiologischen Fähigkeit im Spiele ist, lasse ich dahingestellt. Bemerkenswerth in dieser Hinsicht ist jedenfalls das kräftige Auswachsen der Epithelien in hohe, cubische Formen. Es besteht nun ein Kampf zwischen Cyste und Milzgewebe; erstere sucht sich nach Möglichkeit auszudehnen und schafft sich an den Punkten des ge-

[1]) Vergl. Borst, Zur Pathol. d. serösen Deckzellen. Dieses Archiv. 162, 1, 1900.

ringsten Widerstandes Platz. Daraus erklären sich die mannigfache Form, die Ausbuchtungen, Einschnürungen, schmalen Verbindungsstücke, die mit Hülfe der Serienschnitte als zusammenhängend nachgewiesen werden konnten.

Nach allem Vorstehenden sind die Cysten also als Effect einer Epithel-Abschnürung im Anschluss an eine Kapsel-Zerreissung anzusehen; sie bleiben daher auch, weil ihnen eine ächte, blastomatöse Wucherungs-Steigerung fehlt, verhältnissmässig klein; ob bei Cysten, wie in Fall 3 oder wie sie Terrier beschreibt, solche blastomatöse Wachsthums-Steigerung secundär hinzutritt, muss einstweilen unentschieden bleiben.

Ich habe an zahlreichen anderen Milzen ähnliche Kapsel-Rupturen nachzuweisen versucht, jedoch ohne Erfolg. Doch möchte ich darauf hinweisen, dass vielleicht die bekannten schwielig sklerotischen heerdförmigen oder diffusen Verdickungen der Milzkapsel (Perisplenitis chron. nodosa) in ähnlicher Weise als Narben multipler Dehnungen oder Rupturen aufgefasst werden können. Die Analogie derselben mit den sicher als Narben ehemaliger Dehnungen zu deutenden Sklerosen der Gefäss-Intima (Arteriitis scler. nodosa) liegt auf der Hand. —

Es ist mir eine angenehme Pflicht, auch an dieser Stelle Herrn Prof. Dr. Beneke in Braunschweig für die Ueberlassung der Präparate und für die liebenswürdige Unterstützung beim Anfertigen der Arbeit meinen Dank auszusprechen.

Literatur.

1. Andral: Grundriss der pathologischen Anatomie, übersetzt v. Becker. 1832. Theil II.
2. Terrier: La semaine medicale. XII. année. 1892.
3. Böttcher: Ueber die Entwicklung von Milzcysten. Dorpater med. Zeitschrift. 1. Bd., 4. Heft, 1871.
4. Renggli: Ueber multiple Cysten der Milz. Inaugural-Dissertation. Zürich 1894.
5. Fink: Zur Kenntniss der Geschwulstbildung in der Milz. Zeitschr. für Heilkunde. 4. Bd., 1885.
6. Kühne: Casuistische Beiträge zur pathol. Histologie der Cystenbildung Dies. Arch. CLVIII, 2, 1899.
7. Aschoff: Cysten. Ergebnisse der allgemeinen Pathologie und pathol. Anatomie von Lubarsch und Ostertag, 1897.

8. Birch-Hirschfeld: Lehrbuch der pathol. Anatomie.
9. Ziegler: Lehrbuch der allgemeinen und speciellen pathol. Anatomie.
10. Rokitanski: Handbuch der pathol. Anatomie.

Erklärung der Abbildungen auf Tafel I.

Fig. 1. Das Präparat stammt von der Milz des Falles 1. Wir haben eine grosse, pilzförmige Hernie mit breitem Kapselriss und zahlreichen Cysten vor uns. Nach unten eine zweite Hernie, deren Kapselriss vom Schnitt nicht getroffen ist. Die beiden Hernien berühren sich und schliessen auf diese Weise eine Cyste ein.

Fig. 2. Das Präparat stammt von dem Fall 2. Auch hier haben wir zwei sich berührende Hernien. Die grössere zeigt einen breiten, sehr scharfen Kapselriss, sowie mehrere, mit einander in Verbindung stehende Cysten, deren Epithel flacher ist, als in Fig. 1.

IV.

Ueber Milzcysten und Milzgewebshernien.

Von

Prof. Dr. Martin B. Schmidt,

I. Assistenten am Pathologischen Institut zu Strassburg i. Els.

(Hierzu Taf. II.)

Für die Erklärung der kleinen Cysten, welche sich sehr häufig an dem Vorderrand der Milz und an den Rändern seiner Einkerbungen, etwas seltener am Hinterrand und an den convexen, am seltensten an der concaven Fläche finden, kann ich auf Grund eines umfänglichen, seit 5 Jahren gesammelten Materials einige Thatsachen mittheilen, welche von den bisher darüber gemachten Angaben wesentlich abweichen. Die Unzulänglichkeit der letzteren rührt davon her, dass den Untersuchungen immer nur einzelne Fälle zu Grunde gelegt wurden (Böttcher[1]).

[1] Böttcher, Ueber die Entwicklung von Milzcysten. Dorp. med. Zeitschrift. Bd. 11, S. 287, 1870.

University of California LIBRARY Medical Department

Renggli[1]), L. Aschoff[2]), F. Kühne[3])); aus diesen Mittheilungen hat sich zugleich die Vorstellung ergeben, dass es sich um eine seltene Affection handelt. Thatsächlich aber trifft man schon die dünnwandigen Cysten recht häufig, welche flachhalbkuglige, durchscheinende Prominenzen bilden und oft in Gruppen dicht neben einanderliegen, nicht selten auch den vorderen Milzrand auf eine ganze Strecke hin höckerig gestalten, bisweilen auch Perlschnur-artig zu einem quer über denselben ziehenden Streifen aufgereiht sind; auf dem Durchschnitt reichen solche kleinkammerige Cysten-Conglomerate mehr oder weniger, gelegentlich bis 1 cm tief, in das Milzparenchym hinein. Nicht selten herrscht ein Bläschen an Grösse vor und wird von kleineren umgeben. Gewöhnlich wird von den einzelnen Cysten ein Durchmesser von 4—5 mm nicht überschritten; das grösste Exemplar, welches ich beobachtete, hielt 1 cm im Durchmesser. Die benachbarten Bläschen werden, sofern nicht Milzgewebe dazwischen liegt, durch dünne, weisse Septen getrennt und oft, indessen nicht immer, existirt eine feine, weisse Grenzschicht gegen das umgebende Parenchym; jedoch gelingt es nur ausnahmsweise, dieselbe unter Zerreissung von ausstrahlenden Fortsätzen als zusammenhängende Membran auszulösen. Einen Einblick in den Entwicklungsgang dieser kleinen Cystome giebt erst die Hinzuziehung der rothen Knöpfchen, welche ebenso oft und an denselben Stellen der Milz-Oberfläche, wie jene, auftreten. Sie gehören in eine Reihe mit den ausgeprägten Cysten, denn sie beherbergen oft selbst kleine Hohlräume im Innern und dürfen als Ausgangspunkt aller oberflächlichen Cystenbildungen der Milz angenommen werden. Es ist nicht zu hoch gegriffen, wenn ich die Zahl der Fälle von Cysten und derartigen cystischen Knöpfchen der Milz-Oberfläche bei dem Strassburger Sectionsmaterial auf jährlich 35—40 schätze. So häufig sie auch einen unerwarteten Sectionsbefund bilden, lässt sich doch bei bestimmten Zuständen des Organs ihre Existenz mit einiger Sicherheit vorhersagen,

[1]) Renggli, Ueber multiple Cysten der Milz. Diss. Zürich 1894.
[2]) L. Aschoff, Cysten, Ergebnisse, 2. Jahrg. S. 513, 1897.
[3]) F. Kühne, Casuistische Beiträge zur pathologischen Histologie der Cysten-Bildungen. Dies. Archiv Bd. 158, 1899, S. 358.

nehmlich bei bestehenden und rückgängigen Milz-Schwellungen: So sind unter meinem Material besonders reichlich Typhus abdom. und Puerperium, nächstdem länger dauernde Stauung vertreten: die grösste Menge von soliden und cystischen, über die Ränder und die convexe Fläche ausgestreuten Knöpfchen trat mir in einem Falle von beträchtlichem Milztumor in Folge stärkster. durch ein mediastinales Sarcom bedingter venöser Stauung mit hochgradiger Kapsel-Spannung entgegen; nächstdem bei einem 19 jährigen Mädchen mit acuter Miliartuberculose und bedeutender Schwellung des Organs; hier war der Vorderrand auf eine Länge von 6½ cm stark verdickt und mit hinter einander aufgereihten. bis etwa Kirschen-grossen höckerigen Prominenzen besetzt, deren jede aus dichtgedrängten Cysten bestand, und denen sich nach den Flächen zu kleinere anschlossen; an dem Hinterrand und längs der Einkerbungen sassen ähnliche warzige Bildungen. Im kindlichen Alter fand ich den Zustand nur 1 mal bei einem an Diphtherie gestorbenen 2 jährigen Knaben. Eine grosse Zahl von Fällen freilich bleibt übrig, in denen die Cysten auf dem schlaffen, nicht vergrösserten Organ sassen; indessen ist es auffällig, dass unter ihnen das weibliche Geschlecht häufiger vertreten ist, als das männliche; vielleicht ist dieser Umstand mit der Einwirkung des Puerperium auf die Milz in Zusammenhang zu bringen.

Die erwähnten Knöpfchen erscheinen theils als feine, Mohnsamen- bis Stecknadelkopf-grosse Warzen, welche häufig gruppirt stehen; selten lassen sie sich leicht abstreichen, vielmehr sitzen sie in der Regel auf breiter oder leicht eingeschnürter Basis fest auf; zum anderen Theil sind sie weniger prominent, flach, von Linsen- oder Rosettenform, und nicht selten sind sie in eine trichterförmige Grube der Oberfläche eingesenkt, in der sie bald nur mittels eines dünnen Stieles, bald flächenhaft fixirt sind. Wenn sie so, in den Vertiefungen liegend, kaum über die Oberfläche des Organs hervorragen, fallen sie oft zunächst nur dadurch auf, dass sie einen glatten Bezirk innerhalb der runzligen Kapsel bilden; meist aber unterscheidet sie dazu die Farbe insofern, als sie im Gegensatz zur weissen Kapsel roth erscheinen, etwa wie Milzparenchym. An vielen Schnitten erhält man den Eindruck, dass die Knöpfchen ebenso, wie die kleinen Cysten, auf der intacten Kapsel liegen, und so ist Renggli in seinem Falle

zu der Annahme geführt worden, dass der ganze Process an der Oberfläche der Milz verläuft, die Cysten durch Verwachsung perisplenitischer Excrescenzen der Kapsel entstehen und abgeschlossene Theile des Peritoneal-Raumes darstellen, deren zellige Auskleidung Peritoneal-Epithel ist. Zum rechten Verständniss ist es nöthig, Serienschnitte zu fertigen; an ihnen überzeugt man sich, dass die Knöpfchen stets durch Lücken in der Kapsel mit dem Milzgewebe im Zusamenhang stehen, dass sie über die Oberfläche hevorgetretene Theile der Pulpa sind. Deshalb möchte ich sie im Folgenden als Milzgewebs-Hernien bezeichnen. Auch die ausgesprochenen Cysten sind an solche Defecte der Kapsel gebunden, und so gewinnt die oben angeführte Beobachtung, dass Milzschwellung mit Kapselspannung für das Zustandekommen der Veränderung eine besondere Rolle spielt, durch die histologischen Befunde eine Bekräftigung; zudem ergab die darauf gerichtete Untersuchung an frischen Milztumoren ohne Hernien nicht selten am Vorderrand kleine, stark rothe Flecken, welche von Verdünnung der Kapsel herrührten.

Die Lücken der Milzkapsel, welche den kleinen Gewebs-Hernien als Bruchpforten dienen, besitzen bisweilen nur mikroskopische Dimensionen, oft geht ihr Durchmesser aber bis zu $\frac{1}{4}$ oder $\frac{1}{2}$ mm hinauf. Am günstigsten für ihr Studium ist die Färbung auf elastische Fasern nach Weigert's Methode. Bisweilen geschieht es, dass nur die tieferen Schichten der Kapsel durchtrennt sind und die obere, an elastischen Fasern ärmere Lage, etwa von der Dicke des Serosa-Antheils der Kapsel, in ihrer Continuität erhalten und von dem heraustretenden Milzgewebe als Haube emporgehoben ist. Meist aber klafft die ganze Dicke der Kapsel; dabei endet sie zuweilen plötzlich, wie scharf durchschnitten, in der Regel aber ist der Rand verdünnt (Taf. II Fig. 1) und läuft oft zugeschärft in einzelne elastische Fäden aus; nicht selten ist auch der angrenzende Theil der Kapsel verdünnt und in Wellenlinien gelegt. Auch anderweitige Erscheinungen zeigen, dass der Defect durch Bersten der gedehnten Membran entstanden ist: der Riss klafft nehmlich an den verschiedenen Schichten verschieden stark, und diese blättern sich auseinander, so dass das Milzgewebe zwischen sie eindringt. Ferner laufen von der einen oder anderen Schicht Fäden in die vorquellende

Pulpa hinein, sind durch dieselbe auch oft weit über das Kapsel-Niveau herausgedrängt oder ganz nach Aussen umgeschlagen. Dies gilt nicht nur von der Serosa, welche als unvollkommene Kappe die Seitentheile der Hernie überzieht (Fig. 1 ,s.), sondern auch Fetzen der tiefsten Lagen der Tunica propria werden in dieser Weise herausgedrängt. Dabei erfolgt, wie Reihenschnitte lehren, leicht eine Verwerfung des Rissrandes und seiner Fetzen, eine Drehung der Fläche nach, ein Umstand, welcher das Vorhandensein auffällig reichlicher elastischer Membranen im senkrechten Durchschnitt mancher Hernien erklärt. Für diese circumscripten Lücken lässt sich als Regel aufstellen, dass dieselben je an der Insertions-Stelle einer Trabekel liegen, häufig so dicht, dass die letztere unmittelbar in den Rissrand übergeht: dann ist der letztere oft unter das Kapsel-Niveau in das Milzparenchym herabgezogen, der Winkel zwischen Kapsel und Trabekel streckt sich oder gleicht sich sogar ganz aus. In den chronischen Stauungsmilzen gewinnt die Verdickung der ganzen Kapsel eine besondere Steigerung an den Ansatzstellen von Trabekeln in der Art, dass dieselben sich Capitäl-artig verbreitern und häufig noch seitliche Ausstrahlungen in die Pulpa abgeben: neben solchen Stellen finden sich besonders häufig die Einrisse. Wiederholt traf ich Bilder, in denen auf dem Querschnitt durch den Vorderrand jeder der auf einander folgenden Balken neben sich einen Kapselriss mit Hernie hatte. Häufig sieht man auch in dem Hernien-Gewebe elastisch-bindegewebige Membranen, welche, nach Maassgabe von Serienschnitten, thatsächlich ausser jedem Zusammenhang mit den Kapselrändern stehen, und theils mitten im herausgetretenen Milzgewebe liegen, theils an die Oberfläche desselben emporgehoben sind; solche ausgelösten Theile können bisweilen alle Schichten der Kapsel umfassen. Das Verständniss der Defecte wird durch Flächen-Ansichten der vom frischen oder gehärteten Organ abgezogenen Milzkapsel ausserordentlich gefördert. Die Ablösung geschieht in der Regel an den Flächen sehr leicht, an den Rändern in Folge festerer Fixirung wesentlich schwerer. Färbt man solche Stücke nach Weigert's Elastin-Methode, so erhält man an normalen Kapselpartien ein dichtes Netzwerk elastischer Fäden, dessen Maschen eine ausgesprochene Verlaufsrichtung besitzen; um die Balkenansätze ist eine Ver-

stärkung vorhanden, der Art, dass entweder gleichmässig ringsherum oder in Form von einzelnen Strahlen das Netz gestreckte, schmale, radiärgestellte Maschen und dadurch grössere Dichtigkeit bekommt und dazu, meist nur auf eine kurze Entfernung hin, auch eine Verdickung der Schicht. Bei starker Kapselspannung, z. B. bei typhösem Milztumor, erheben sich diese Verstärkungen zu Leisten an der Innenfläche, und der Trabekel-Ansatz gleicht dem Uebergang einer Säule in ein gothisches Gewölbe mittels Rippen. Die circumscripten Lücken der Kapsel zeigen an Stellen, wo noch keine Vorwölbung des Milzgewebes stattgefunden hat, bei Flächen-Ansicht rissige Ränder, von denen Stümpfe elastischer Fasern vorspringen; wo eine Gewebs-Hernie oder Cyste existirt, stellen sich die Defecte bei Betrachtung von der Innenfläche entweder als rundliche oder ovale Oeffnungen mit abgeglättetem Rande dar, welche die ganze Dicke der Kapsel in gerader oder etwas schräger Richtung durchdringen, oder dieselben werden im anderen Niveau, an der Oberfläche der Kapsel, überspannt von dünnen, mehrfach durchbrochenen elastischen Membranen, über deren Natur man Aufklärung bekommt, wenn man nachträglich Querschnitte anlegt: Sie sind theils die mit der Hernie herausgestülpten Fetzen des Rissrandes, theils die nicht durchtrennte, Hauben-förmig abgehobene Serosa. Ist letztere ganz unverletzt, so sieht man von der Innenfläche der Kapsel aus in eine kleine Loge hinein, und dann steigen gelegentlich Meridian-artig gestellte sichelförmige Leisten an der Innenseite derselben empor; die an den Rändern hängenden elastischen Fetzen sind bei dem Hinausdrängen nicht selten gedreht; auch begegnet man gelegentlich Bildern, bei denen 2 Lücken in der tiefen Kapselschicht nur durch eine schmale Brücke getrennt liegen und von einer einheitlichen Haube emporgehobener Serosa überdeckt werden. Der Rand der Kapsellücken springt oft etwas über die Innenfläche der Kapsel vor, und an ihm inserirt sich häufig, wenn auch nicht immer, eine Trabekel, so dass ihr Gewebe in diesen Rand ausläuft und ihre in der geschilderten Weise sichelförmig vorspringenden Ansatzleisten einen Theil desselben bilden. Nicht selten trifft man auch 2 oder 3 Lücken dicht neben einander um eine Trabekel gruppirt (Taf. II Fig. 2) und kann nachweisen, dass sie zwischen den vom Balken auslaufenden, zu

scharfen Leisten ausgezogenen, elastischen Verstärkungszügen liegen und von denselben z. Th. umsäumt werden.

Für die volle Erkenntniss der Verhältnisse möchte ich hier einige Bemerkungen über gewisse Canäle einschalten, welche ich für Lymphgefässe der Kapsel halte. Die bisherigen Angaben über das Vorkommen von Lymphgefässen in der Milz gründen sich auf Injectionen. Bei Thieren, vor Allem beim Pferde, sind durch dieselben oberflächliche Canäle der Kapsel, welche auch in die Trabekel eintreten, und tiefe, vom Hilus eindringende und in den bindegewebigen Scheiden der Arterien und den Trabekeln verlaufende Canäle sicher dargestellt worden (Kyber[1]), Tomsa[2]), Teichmann[3]), W. Müller[4]). Tomsa injicirte auch die Anfänge derselben als wandungslose Bahnen im intervasculären Gewebe. Am menschlichen Organ dagegen sind die positiven Injections-Ergebnisse so inconstant ausgefallen, dass das Urtheil über die Existenz von Lymphgefässen der Milz überhaupt sehr schwankt: Billroth[5]) glaubte, dass keine vorhanden seien. H. Frey[6]) und Tomsa waren nur von den tiefen überzeugt, Kyber sah nur in seltenen Fällen einige Verzweigungen von oberflächlichen, Bannwarth[7]) spärliche in Kapsel und Balken. Auf Grund eigener Anschauungen kann ich die Existenz oberflächlicher, in der Kapsel verlaufender behaupten, und zwar brachte ich dieselben zur Anschauung nicht durch Injection, sondern durch die Färbung der abgezogenen Kapsel auf elastische Fasern nach Weigert's Methode. In einem Falle, bei einem 18 jährigen Individuum mit starker typhöser Schwellung des Organs, waren

[1]) Kyber: Ueber die Milz des Menschen u. einiger Säugethiere. Arch. f. mikrosk. Anat. Bd. 6, 1870, S. 575.

[2]) Tomsa: Die Lymphgefässe der Milz. Wiener Sitz.-Ber. Bd. 48, II. Abth., 1863, S. 652.

[3]) Teichmann: Das Saugader-System vom anatomischen Standpunkte. Leipzig 1861, S. 95.

[4]) W. Müller: Ueber den feineren Bau der Milz. Leipzig 1865, S. 99.

[5]) Billroth. Zur normalen u. pathologischen Anatomie der menschlichen Milz. Dieses Archiv Bd.. 23, 1862, S. 463.

[6]) H. Frey: Handbuch der Histologie u. Histochemie, 5. Aufl., 1876, S. 471.

[7]) Bannwarth: Neuere Milz-Untersuchungen. Die Milz des Menschen. Corresp.-Bl. f. Schweizer Aerzte 1893, S. 586.

sie als ein fast ununterbrochenes Netz an allen untersuchten Stellen der Kapsel regelmässig vorhanden, an anderen Milzen verschiedener Provenienz als mehr oder weniger grosse Bruchstücke des Netzes, in noch anderen war der Erfolg negativ. In der flächenhaft ausgebreiteten Kapsel der erwähnten Typhusmilz treten bei der Elastin-Färbung in dem dichtmaschigen Gewebe elastischer Fäden ganz gleichmässig helle Strassen hervor (Taf. II, Fig. 3), welche ein Netz mit annähernd gleichgrossen 3—6 eckigen Maschen bilden; letztere sind von dem elastischen Gewebe in dicker Schicht eingenommen, die hellen Bahnen dagegen werden nur von dünnen Lagen des elastischen Gitterwerkes überbrückt, sie entsprechen also Verdünnungen des elastischen Gewebes. Zuweilen zeigen sie eine nicht gefärbte quere Streifung, welche auch bei scharfen Biegungen immer senkrecht zu ihrer Verlaufsrichtung bleibt, also nicht nur den gewöhnlichen Bindegewebsfasern der Kapsel entspricht; sie rührt her von dicht aneinanderliegenden spindligen Körpern, welche theilweise bei Gegenfärbungen einen Kern erkennen lassen. Der sichere Nachweis, dass diese hellen Bahnen Canäle sind, wird dadurch sehr erschwert, dass sie auf Querschnitten durch die Kapsel bei der gleichen Färbemethode der Beobachtung vollständig entgehen, und es lässt sich nicht bestimmen, ob sie identisch sind mit den darin oft nachweisbaren engen Längsspalten, in denen ebenso gestellte Zellen zu mehreren hinter einander an einer oder beiden Wänden liegen. Indessen gewinnt man über ihre Situation Klarheit durch Flachschnitt-Serien der Kapsel: dieselben lehren, dass die breiten Strassen nur einen geringen Dicken-Durchmesser besitzen, und dass ihr Netz in der oberflächlichen Schicht liegt, etwa an der Grenze von Serosa und Propria. Aus der Ebene dieses Netzes treten nur ab und zu Ausläufer heraus in die tiefere Kapselschicht und lassen sich dann besonders oft bis in den Ansatzpunkt einer Trabekel verfolgen. An Milzkapseln, an welchen sonst nichts von dem Netz nachweisbar ist, finde ich nicht selten von den Balken-Insertionen nach mehreren Seiten ausstrahlende helle Gänge mit scharfer Begrenzung, welche mit denen des flächenhaften Netzes so vollkommen übereinstimmen, dass ich sie ihnen dem Wesen nach gleichstellen möchte. Dass es sich bei diesen Figuren nicht nur um Dehiscenz des elastischen

Netzes innerhalb des bindegewebigen Substrates der Kapsel etwa in Folge der Dehnung, sondern um Canäle der Kapselsubstanz mit collabirtem Lumen handelt, scheint mir nach der ganzen Anordnung ausser Zweifel zu stehen; und bei der Wahl zwischen Blut- und Lymphgefässen möchte ich mich für letztere entscheiden, da niemals etwas von rothen Blutkörperchen, überhaupt kein Inhalt darin nachzuweisen war. Diese hellen Strassen treten in gewisse Beziehung zu den Kapsellücken: zuweilen liegen in Milzen mit Hernien an circumscripten rundlichen Stellen von Form und Grösse der gewöhnlichen Lücken die Gänge — bei Betrachtung von der Innenfläche — fast unverschleiert zu Tage, während sie ausserhalb durch die dicken elastischen Lagen überzogen sind, und die eckigen Felder zwischen ihnen lassen das Netzwerk der elastischen Fasern weit klarer hervortreten; sie sind hier also durch Zerreissung der tiefen Schicht der Kapsel blossgelegt, und offenbar entsprechen solche Partien dem frühesten Stadium der Kapselruptur. Ferner gehen von manchen penetrirenden Kapsellücken seitlich solche Gänge in die Kapselsubstanz aus, so dass man sicher annehmen kann, dass die Lücken das Netz durchbrochen haben. Bisweilen sieht man auch von einer runden Lücke seitlich einen spitz auslaufenden, ebenfalls penetrirenden Spalt ausgehen; ob auch dieser an der Stelle eines Lymphgefässes entwickelt ist, konnte ich nicht entscheiden. In einem Falle mit besonders starker Spannung der Kapsel über der vergrösserten Milz und zahlreichen Gewebs-Hernien war der Vorderrand an manchen Stellen stark roth gefleckt und zwar, wie sich aus mikroskopischen Schnitten ergab, dadurch, dass die Kapsel z. Th. vollständig defect war, ohne dass eine Vorwölbung des Milzparenchyms dabei stattgefunden hatte; an den Verdünnungen besitzt sie nur noch die Hälfte oder ein Drittel des Normalen, und obwohl sie bei Hämatoxylin-Eosinfärbung nicht wesentlich in der Structur verändert erscheint, zeigt die Elastin-Färbung, dass die elastische Substanz ganz besondes reducirt, ihre sonst dicke Schicht netzförmiger Fasern durch wenige, oft nur 1 oder 2 dünne, gewellte Fädchen ersetzt ist, an denen zuweilen eine Zerklüftung der elastischen Substanz zu Körnerreihen deutlich wird; solche Verdünnungen, welche oft durch ein eisenhaltiges Pigment braun gefärbt sind, gehen

schliesslich in einen vollständigen Schwund der Kapsel über. An den Flächenbildern solcher Partien erscheinen die Kapsel-Defecte in Form von Sprüngen, welche, zu Netzen verbunden, das elastische Gewebe in zahlreiche kleine eckige Inseln zerlegen; diese Sprünge laufen oft spitz aus, sind breit und in der Regel gar nicht von elastischen Netzen überbrückt, sind also sicher nicht mit den beschriebenen Lymphgefässen zu identificiren; indessen lässt sich die Vermuthung nicht unterdrücken, dass sie an Stelle der die Kapsel durchziehenden Lymphstrassen entstanden sind, dadurch, dass die an elastischen Fasern daselbst ärmere Kapsel eine Flächen-Dehnung und -Zerreissung erfahren hat.

Aus den geschilderten Verhältnissen lässt sich mit Sicherheit der Schluss ableiten, dass die Defecte der Kapsel, durch welche das Milzparenchym über die Oberfläche hervortritt, durch Ruptur zu Stande kommen.

Die Knöpfchen an der Milzoberfläche, die „Gewebs-Hernien" stehen nun ausnahmslos durch diese Kapselrisse mit dem Milzparenchym in Verbindung und enthalten in der Regel nur Milzpulpa; indessen ist besonders zu betonen, dass auch Arterien mit kräftiger Wand nicht nur in der Hernien-Substanz sich finden, sondern auch durch die Kapsellücken mit der Tiefe in Verbindung stehen (Taf. II Fig. 4), dass ich ferner wiederholt Malpighische Körperchen sah, welche sammt ihrer Arterie durch den Spalt in das Knöpfchen eintraten; dadurch ist noch unzweideutiger erwiesen, dass das die oberflächlichen Knöpfchen zusammensetzende Gewebe präformirtes, durch die Kapsellücke herausgeworfenes Milzparenchym ist. Meist ist das vorgestülpte Gewebe gut erhalten, nur in einem Falle nahm es schlechte Kernfärbung an. Der Blutgehalt der Knöpfchen contrastirt auffällig oft mit dem der übrigen Milz, besonders in der Art, dass eine venöse Hyperämie in letzterer an der Basis der Hernie plötzlich aufhört; indessen giebt es genug Ausnahmen, nur liess sich niemals constatiren, dass die Substanz der Hernie blutreicher, als das übrige Parenchym war. Das Gewebsknöpfchen steigt entweder steil aus der Lücke auf, oder breitet sich neben der Rissöffnung flach aus; letzteres geschieht vor Allem dann, wenn, wie häufig, die Rissränder nach abwärts gezogen sind, und oft ist dann die Wölbung des Knöpfchens so gering, dass es kaum

über das normale Kapsel-Niveau hervorragt. Häufig nehmen die Hernien mit ihren Seitentheilen die Serosa-Schicht der Kapsel mit empor, gelegentlich reicht dieselbe unter allmählicher Verdünnung sogar bis zum Gipfel, bildet aber auch dann nur ausnahmsweise eine ununterbrochene Hülle. Nicht selten schieben die Gewebs-Hernien während des Passirens des Risscanals Ausläufer seitlich in die Substanz der Kapsel hinein; aber reactive Veränderungen fehlen in derselben ganz, und auch braune Pigmentirungen sind selten stärker, als in den übrigen Kapselpartien vorhanden. Die vollständig ausgelösten Fetzen der Kapsel können im Niveau zwischen den Rissrändern liegen, oder sind durch das vortretende Milzgewebe mit emporgetragen. Die seitlich über die Rupturstelle sich ausbreitenden Hernien liegen entweder der Kapsel-Oberfläche innig an, oder bleiben durch einen Spalt davon getrennt, welcher auf der Kapsel-, bisweilen auch der Knötchen-Fläche mit einem einschichtigen Belag kräftiger, platter Zellen versehen ist. Bisweilen setzen die letzteren, welche dann den Charakter cubischer Epithelien annehmen können, sich auch auf die seitliche und obere Fläche der Hernie fort und sitzen dabei unmittelbar dem Milzparenchym auf; indessen werden nie zusammenhängende grössere Flächen oder gar das gesammte Knötchen überzogen, und als Regel kann gelten, dass das Gewebe der letzteren, soweit es nicht von emporgehobener Kapselsubstanz bekleidet wird, der Hauptsache nach nackt zu Tage liegt.

Die oberflächlichen Cysten der Milz stehen nun ausnahmslos mit solchen Gewebs-Hernien in engster Beziehung; ich habe letztere in keinem Falle von Cystenbildung vermisst. Die Entwickelungsstätte der Hohlräume ist dabei freilich mannigfaltig: zum Theil sitzen sie im Gewebe der Hernien selbst, — ächte cystische Gewebs-Hernien —, zum Theil in und an den Rissrändern der Kapsel, zum Theil im Milzparenchym unter der Ruptur, zum Theil endlich etwas seitlich von letzterer unmittelbar unter der hier intacten Kapsel. Diese verschiedenen Localisationen sind in sehr wechselnder Weise combinirt, es kommt vor, dass überhaupt keine Cysten über die Oberfläche prominiren, sondern alle unter den soliden Gewebs-Hernien liegen, oder dass ein cystisches Parenchym-Knöpfchen tiefer gelegene Hohlräume deckt, oder dass nur der Rissrand eine Cyste enthält. Den

häufigsten Typus aber stellt die cystische Gewebs-Hernie dar (Taf. II Fig. 1 u. 6), welche für sich allein oder zugleich mit tiefer oder seitlich liegenden Cysten und soliden Parenchym-Knöpfchen auftritt. Auch die grösseren, etwa erbsengrossen Cysten können so, obwohl makroskopisch scheinbar unter der Oberfläche entwickelt, ganz ausserhalb der Kapsel liegen, besonders am scharfen Rande der Milz; denn hier weichen die Rissränder oft weit aus einander und das Parenchym tritt nicht als Knöpfchen, sondern als breitbasiger hoher Hügel hervor; indessen in der Regel ragen doch diese umfänglicheren Exemplare nicht mehr als halbkugelig, meist noch weniger, aus dem Kapselriss hervor und sind mit dem übrigen Theil in die Tiefe versenkt: die Wand des prominenten Abschnittes wird dann von einer oder mehreren flachen Gewebs-Hernien gebildet. Sämmtliche Cysten besitzen eine einschichtige, continuirliche Auskleidung mit Zellen, welche bisweilen den Endothelien der serösen Membranen gleichen und bei Flächen-Ansicht grosse eckige, mosaikförmig angeordnete Körper mit geraden Grenzlinien bilden, oft aber höher werden, wie kräftige cubische Epithelien aussehen und einander nicht mehr nur mit Rändern, sondern mit breiten Flächen berühren (Tafel II Fig. 5); oft wechselt die Höhe der Zellen in einer und derselben Cyste, noch häufiger in benachbarten Räumen. Wenn stellenweise eine Schichtung dieser Zellen vorzuliegen scheint, lässt sich dieselbe stets auf flache Schnittführung zurückführen. Auch dort, wo die Cysten unmittelbar an die Milzpulpa grenzen, vermisste ich nie die scharfe Abgrenzung durch diesen Zellensaum; dieser Umstand verdient besondere Betonung mit Rücksicht auf Böttcher's Angabe, dass in seinem zweifellos hierher gehörigen Fall von Cysten am Vorderrand einer Amyloidmilz dieselben durch Zerfall des Parenchyms entstanden seien. Wie oben erwähnt, besitzen die Cysten zum Theil ausser der Zellschicht keine eigene Wand, sondern sind unmittelbar in das Milzparenchym eingesetzt, zum grösseren Theil indessen werden sie ganz oder partiell von Bindegewebe begrenzt. In einem Falle lagen die Hohlräume einer cystischen Hernie inmitten reichlichen Bindegewebes mit reichlichen, durchflochtenen Fibrillen und schwach entwickelter elastischer Substanz, welches offenbar neu gebildet, wohl auf dem Wege fibröser Splenitis entstanden war;

in sämmtlichen anderen Fällen aber halte ich die bindegewebige Hülle der Cysten für das präformirte Gewebe der Kapsel und der Trabekel und kann den Satz aufstellen, dass die Cysten, sowohl die prominenten, als die unter dem Kapsel-Niveau liegenden, zum grossen Theil in naher Beziehung zu den genannten bindegewebigen Apparaten der Milz stehen. Dass es sich um alte Bindegewebe handelt, ergiebt sich aus dem Bau desselben und aus der Lagerung der Hohlräume. Innerhalb der Gewebs-Hernien sind die letzteren in wechselnder Zahl vorhanden, bisweilen nur eine, bisweilen mehrere oder so viele, dass das Parenchym an Masse dagegen ganz zurücktritt; obschon oft mehrere, in einem Schnitt getrennte Räume auf Nachbarschnitten in Verbindung stehen, ist doch eine solche Communication nicht für alle nachzuweisen. Ein häufiges Bild ist das, dass eine Cyste in der Substanz des Knöpfchens gerade über dem Kapselriss liegt und einen Zipfel zwischen die Rissränder hineinschickt (Tafel II Fig. 6). dieser Zipfel legt sich nicht selten so unmittelbar an einen der letzteren an, dass das Cysten-Epithel auf dem Kapsel-Bindegewebe aufliegt; besonders häufig nehmen ferner Cysten der seitlich über den Rand geschobenen Abschnitt der Hernie ein und sitzen dann wiederum unmittelbar auf der Kapsel auf (Tafel II Fig. 6), und nicht selten steigen Pfeiler elastischen Bindegewebes von letzterer aus empor, welche sich dem Lumen direct anlagern; so können mehrere Cysten, durch derartige Septen getrennt, neben einander auf der Kapsel liegen. Ferner schmiegen sich nicht selten die inmitten der Substanz des Knöpfchens liegenden Hohlräume an einen Kapselfetzen an, welcher entweder vom Rissrand ausgeht (Tafel II Fig. 1 b), oder lose in demselben liegt; indessen giebt es auch Cystchen, welche allseitig in Milzparenchym eingebettet sind. Manche reichen bis nahe an die Oberfläche des Knöpfchens heran, doch konnte ich niemals einen Zusammenhang ihrer zelligen Auskleidung mit dem Ueberzug des letzteren nachweisen. Häufig setzt sich eine einheitliche Cyste aus der Hernie durch die Kapsellücke weit in das unterliegende Parenchym fort, bisweilen mit seitlichen Ausläufern versehen, oder von einem Conglomerat von Hohlräumen reicht eine Kammer tiefer herab (Tafel II Fig. 1); dann kann es sein, dass das Centrum der letzteren gerade zwischen

den Rissrändern liegt und von ihm aus bindegewebig-elastische Septen zwischen die einzelnen Räume ausstrahlen, als ob sich dieselben an und aus einem hier eingeschlossenen Sprengstück der Kapsel entwickelt hätten. In diesen Fällen, wo es sich im Wesentlichen um dünne Bindegewebs-Lamellen handelt, macht die Verbindung mit der Kapsel und ferner die Reichlichkeit und die Anordnung der elastischen Fasern es sicher, dass es präformirte Kapseltheile sind. Ausserhalb des eigentlichen Hernien-Gewebes, nehmlich unter der Kapsellücke und unter den Rissrändern, kommen nun häufig Cysten mit dicker und vollständiger bindegewebiger Wand vor. Es sind dies theils rundliche, theils zackige oder schlauchartige Räume, und gerade um die kleineren ist häufig die Bindegewebshülle recht beträchtlich, um die grösseren dünner, immer aber scharf gegen das umgebende Milzgewebe abgesetzt. Im Bau unterscheidet sich dieselbe wesentlich von dem gemeinen fibrillären Bindegewebe, gleicht vielmehr in der Spärlichkeit der Zellen, dem Ueberwiegen der elastischen Fasern gegenüber dem collagenen Gewebe und in der Anordnung der elastischen Fasern so vollkommen der Balken- und Kapselsubstanz, dass ihre Identität mit dieser schon dadurch sicher gestellt ist; als weiterer Zeuge ihrer Präexistenz muss ihre häufig nachweisbare Verbindung mit dem alten Gerüstwerk gelten. Oft lassen sich nehmlich solche Cysten bis an das Rissende der Kapsel verfolgen und setzen sich an den freien Rand derselben der Art an, dass die Kapsel sich spaltet und mit ihren zwei Blättern den Hohlraum zwischen sich fasst; oder sie liegen an der Unterfläche der Kapsel unmittelbar neben der Rupturstelle oder etwas seitlich davon, breitbasig oder durch einen kurzen Stiel damit verbunden, wobei die Faserung der Cystenwand und ihres Stieles in diejenige der Kapsel selbst übergeht. Andere Male setzen sich Trabekel, eine oder zwei, an verschiedenen Polen der Cyste an; bei tief reichenden Cysten stehen bisweilen damit in Continuität breite Bindegewebszüge von derselben Structur und mit grösseren Arterien im Innern, die bekannten Gefässscheiden der Milz, und in allen diesen Fällen ist es zweifellos, dass es sich um axial canalisirte Trabekel oder Kapseltheile handelt. Als beweisend in dieser Beziehung können ferner die Bilder gelten, welche ich einmal traf, dass eine grössere

Cyste im Milzparenchym mit einem schlauchartigen, Epithel-bekleideten Hohlraum, der eine Trabekel in ganzer Länge bis zu ihrer Kapsel-Insertion aushöhlte, durch eine Lücke in der Trabekel-Substanz in Verbindung stand und von dieser aus ein Stück weit einen dünnen, bindegewebigen Ueberzug erhielt, dasferner zu beiden Seiten einer längs getroffenen Arterie je ein Cystenlumen lag, welches die Substanz der bindegewebigen Scheide dehnte. Bisweilen aber gelingt bei gleichartiger Structur der Nachweis eines continuirlichen Zusammenhanges der Cystenwand mit den präformirten bindegewebigen Apparaten nicht: dies gilt vor Allem von solchen Stellen des Vorderrandes der Milz, wo die Kapsel stark zersprengt ist; sicherlich darf in solchen Fällen die Entstehung der Cysten im Innern von Sprengstücken der Kapsel angenommen werden. Neben den bisher beschriebenen Cysten giebt es oft solche, bei denen ein Theil des Umfanges aus der bindegewebigen Hülle hervorsieht und seine Epithel-Auskleidung unmittelbar auf dem Milzparenchym aufsitzt; vor Allem häufig treten durch eine oder mehrere circumscripte Lücken der bindegewebigen Wand enge Canäle hervor, um die Verbindung mit Nachbarräumen herzustellen, welche ganz in Pulpa eingebettet sind. Um letztere ist bisweilen, aber selten und nie in irgendwie grösserem Maasstabe, das Reticulum etwas gröber, und seine Fäden umkreisen die Cysten-Oberfläche. Dafür, dass die bindegewebigen Wandungen alte Substanz darstellen, spricht der Umstand, dass dieselben fast nur an den nahe der Kapsel liegenden Hohlräumen vorkommen. Die tiefen Cysten besitzen in der Regel nur die Epithel-Membran. Das ist freilich auffällig, dass auch solche tiefe Räume sich häufig seitlich an Gefässscheiden oder Trabekel anlehnen, ohne in ihre Substanz einzudringen; aber in der Hauptsache werden sie von Milzparenchym umgeben. Wiederholt fiel dabei eine Beziehung zu den Follikeln auf, der Art, dass das Lumen auch kleiner Räume in die lymphatische Scheide bis an die Arterie selbst heranreichte. Die grösseren, runden, tiefer gelegenen Cysten sind für die Frage nach der Entwickelungs-Stätte nicht zu verwerthen. Offenbar vergrössern sich die Räume allmählich unter Annahme der Kugelgestalt und Verdrängung der Umgebung, und dabei gehen die communicirenden schlauchförmigen und eckigen Lumina

in einer einheitlichen Cyste auf; deshalb sind meist die grossen kugeligen Räume von spärlichen Nebenräumen umgeben; bei der Verschiebung der Nachbarschaft treten sie leicht an verschiedenen Stellen ihrer Oberfläche mit einer ganzen Zahl von Trabekeln und Gefässscheiden in Berührung. So oft auch gerade solche Exemplare bei makroskopischer Betrachtung eine eigene Wand zu besitzen scheinen, welche sich sogar aus der Umgebung ausschälen lässt, erwies sich dieselbe doch nie als zusammenhängende bindegewebige Membran, sondern bestand, — flächenhaft ausgebreitet —, aus scharf umschriebenen, netzförmig verbundenen Balken vom Bau ächter Trabekel und Pulpasubstanz in den Lücken des Netzes.

In manchen Fällen ist an subcapsulär gelegenen Cysten allerdings das Bindegewebe in auffallender Mächtigkeit vorhanden, so dass zunächst der Gedanke an eine der Cystenbildung folgende Neubildung desselben aufkommt: Entweder sind zahlreiche, unmittelbar an einander stossende Räume je von einer dicken Wand umgeben, oder zwischen ihnen liegt ein starker verästigter Bindegewebsstock, an dessen Oberflächen sie sich anlehnen (Tafel II Fig. 7). Bekanntlich erfährt die Milzkapsel unter verschiedenen Verhältnissen, welche kürzlich Melnikow-Raswedenkow[1]) genauer verfolgt hat, vor Allem bei der Stauungs-Induration, eine Verdickung, die im Bau dem alten Kapselgewebe gleich bleibt, besonders dieselbe Menge und Zusammenordnung der elastischen Fasern aufweist, und dabei kommen an den Stellen der Trabekel-Insertion breite, in das Milzgewebe vorspringende Hügel zu Stande, welche oft seitliche Ausläufer in die Umgebung schicken. Solcher Art sind die letzterwähnten kräftigen Bindegewebshüllen an manchen Cysten; auch an ihnen war mikroskopisch stets ein der Kapsel- und Trabekelsubstanz analoger Bau nachweisbar. Wie Anfangs angeführt, enthalten gerade chronische Stauungsmilzen nicht selten Randcysten, und die Localisirung derselben an den starken Bindegewebsstöcken erklärt sich daraus, dass diese die am festesten fixirten Kapselstellen darstellen, neben denen die Ruptur am leichtesten erfolgt.

[1]) Melnikow-Raswedenkow, Histologische Untersuchungen über das elastische Gewebe in normalen und in pathologisch veränderten Organen. Ziegler's Beiträge, Bd. 26, 1899, S. 551 ff.

So lässt sich sagen, dass, — mit der einen erwähnten Ausnahme —, das Bindegewebe sich nicht secundär um die Cysten entwickelt hat, sondern dass letztere im Innern der alten bindegewebigen Apparate entstanden sind, ausgehöhlte Kapseltheile und Trabekel darstellen, wobei sie entweder axial oder exentrisch in diesen liegen und stellenweise in das Milzgewebe hineinreichen, und dass diese bindegewebigen Cysten häufig mit den nur in letzteres eingebetteten in Communication stehen.

Der Inhalt der Cysten ist in der Regel helles Serum, welches bei der Härtung (Formol-Alcohol) zu einer homogenen Masse, ähnlich dem Schilddrüsen-Colloid, coagulirt; darin finden sich in wechselnder Menge Fibrinfäden, sehr häufig sternförmig um ein Centrum angeordnet, und die Zellen, welche dieses Centrum abgeben, sind theils Leukocyten, vor Allem aber grosse rundliche Elemente mit fein vacuolisirtem Protoplasma, die bei frischer Untersuchung sich als Fettkörnchenzellen erweisen, sicherlich als abgestossene Wand-Epithelien aufzufassen sind und bisweilen in grosser Menge im Lumen liegen; sie dürfen als Ausdruck dafür angesehen werden, dass der Inhalt der Cysten stagnirt. Es giebt auch enge cystische Räume, deren Lumen nur von desquamirten, aber nicht verfetteten oder gequollenen Epithelien eingenommen wird. Nicht selten trifft man rothe Blutkörperchen in mehr oder weniger grosser Zahl, theils wohlerhalten, theils als Schatten, und in letzterem Falle sind die grossen Zellen oft gelb gefärbt; endlich schliessen letztere in manchen Fällen reichliches körniges Pigment ein; aber nur vereinzelt war eine Cyste ganz mit rothen Blutkörperchen gefüllt. Der Blutgehalt trifft oft nur einzelne von mehreren benachbarten Cysten, wie überhaupt die Qualität des Inhaltes in Nachbarräumen vielfach verschieden ist.

Auf Grund der geschilderten anatomischen Verhältnisse muss ich annehmen, dass die Entstehung der Cysten stets an Kapselrupturen gebunden ist, und dass sie sich nicht, wie Renggli annahm, auf der erhaltenen Kapsel entwickeln. Unter dem umfänglichen Material sah ich allerdings wiederholt die zottigen Kapsel-Verdickungen, aus deren Verwachsung Renggli die Räume hervorgehen lässt, auch Adhäsionen des grossen

Netzes an der Milzoberfläche oder Stränge vom Vorder- oder Hinterrande des Organs zum Magen oder zur seitlichen Bauchwand, ferner Fäden, welche die Einkerbungen überbrücken. Bisweilen liessen diese entzündlichen Verwachsungen eine ausgesprochene räumliche Beziehung zu den Gewebs-Hernien und Cysten erkennen, besonders lagen kleine Züge entzündlich infiltrirten Fett- oder Bindegewebes zwischen zwei benachbarten Knöpfchen und standen mit beiden in Verbindung, ganz vereinzelt inserirte ein Adhäsionsstrang auf dem Gipfel einer Gewebs-Hernie; ferner haftete wiederholt das grosse Netz an Stellen ausgedehnterer Kapselsprengung des Vorderrandes ohne Hernien-Bildung. Es scheint mir, dass solche Verbindungen secundär zu Stande kommen; jedenfalls sind sie nur relativ selten zu finden und besitzen sicher keine ursächliche Bedeutung für die Entstehung der Cysten. Letztere entwickeln sich zweifellos im Gewebe. Die Frage ist aber, ob bei der Uebereinstimmung der serösen Deckzellen der Milzkapsel mit der Auskleidung der Cysten nicht eine Annäherung an Renggli's Theorie durch die Annahme sich gewinnen lässt, dass Oberflächen-Epithelien bei der Sprengung der Kapsel und dem Hervortreten des Milzparenchyms versenkt, in das letztere eingeschlossen und zum Ausgangspunkt der Cysten werden. Dass sich nie eine Verbindung des Cysten-Epithels mit den Deckzellen nachweisen lässt, würde kein Gegengrund sein. Für eine solche Annahme könnte der Umstand in Anschlag gebracht werden, dass abgerissene Kapselstücke oft in das Gewebe eingeschlossen werden und die Cysten sich auffällig häufig an derartige bindegewebige Theile anlehnen, ferner die Localisation zahlreicher Cysten gerade zwischen den Rissrändern. Aber eine Reihe von Thatsachen lässt sich nicht damit vereinigen: 1. das tiefe Herabreichen vieler Cysten in das Milzgewebe; 2. die häufig subcapsuläre Lage seitlich von der Ruptur, und vor Allem 3. die Thatsache, dass ein grosser Theil der Cysten sich inmitten der normalen Bindegewebszüge, sowohl der Kapsel, als der Trabekel, entwickelt. Für diese letztgenannte Form scheint mir die Ableitung aus präformirten Canälen des Bindegewebes unabweisbar. Die Entscheidung über die Art dieser Canäle, ob Venen oder Lymphgefässe, ist dadurch ausserordentlich erschwert, dass man niemals Cysten in continuirlichem

Zusammenhang mit physiologischen, unveränderten Gängen findet offenbar setzt die Cystenbildung erst mit dem Aufhören der Verbindung ein; denn aus dem Vorhandensein der reichlich desquamirten und verfetteten Zellen im Lumen auch der kleineren Räume lässt sich schliessen, dass der Inhalt von Anfang an stagnirte. Bei der Ableitung von Blutgefässen würde es schwer sein, zu erklären, dass in der Regel von Anfang an das Blut ohne Residuen daraus verschwindet und durch Fibrin-reiches Serum ersetzt wird. Ferner muss auf Grund des gleichzeitigen Bestehens und der häufigen directen Verbindungen angenommen werden, dass die Cysten der Kapsel- und Trabekel-Substanz und die unmittelbar in das Milzgewebe eingebetteten aus einem und demselben Canalsystem hervorgehen, und es wäre nicht leicht, die Vorstellung zu gewinnen, wie für einen Abschnitt des venösen Capillarnetzes der Pulpa ein so allseitiger Abschluss erreicht werden könnte, dass daraus eine seröse Cyste inmitten blutführender Lumina hervorginge. Dazu kommt, dass ich in drei Fällen, zwar nicht in Continuität mit den Cysten, aber doch in unmittelbarer Nachbarschaft, nehmlich in der Achse der auf die Rissstelle zunächst folgenden Trabekel je einen engen Gang mit niedrig-cubischer, einschichtiger Zellen-Auskleidung fand, deren einer bis in die Kapsel hineinreichte, welche in der normalen Milz nicht vorkommen, sondern offenbar das Anfangsstadium der Cysten darstellen; trotzdem, dass die umgebenden Venen reichlich Blut enthielten, fand sich in diesen Gängen nichts davon, vielmehr nur derselbe farblose, hyalin coagulirte Inhalt, wie in den Cysten. Die befriedigendste Erklärung für die anatomischen Verhältnisse finde ich in der Annahme, dass die Cysten erweiterte Abschnitte des Lymphgefäss-Systems darstellen. Nach den oben gemachten Angaben kann die Existenz von Lymphgefässen in Kapsel und Trabekeln beim Menschen nicht bezweifelt werden; die von mir beschriebenen Bilder geben einen Eindruck von der Reichhaltigkeit der Bahnen. Sicherlich repräsentiren die bei der Elastin-Färbung hervortretenden Netze noch nicht die Anfänge des Lymphsystems, und es darf das Vorhandensein feinerer Gänge im Gewebe der Kapsel und der Balken angenommen werden. Ferner aber ist es kaum denkbar, dass das Netz im Bindegewebe lediglich der Ernährung dieses

zellarmen Stützapparates dient, ohne mit dem Milzparenchym Beziehungen zu besitzen; theoretisch scheint sich mir daraus der Schluss zu ergeben, dass in letzterem selbst Lymphwege existiren, sei es auch nur in Form wandungsloser Bahnen, wie sie Tomsa von den in der Kapsel verlaufenden Lymphgefässen aus beim Pferde injiciren konnte. Der Vorgang, welcher zur Cystenbildung führt, bedingt, wie aus der Canalisirung der Trabekel zu erkennen ist, zugleich Stauung und starke Proliferation des Endothels, und im Hinblick darauf würde auch die Möglichkeit zuzulassen sein, dass solche wandungslosen Bahnen des Milzparenchyms mit unvollkommener Endothel-Auskleidung unter denselben Verhältnissen sich zu Cysten mit continuirlichem Zellenbelag umbilden.

Ueber die letzten Ursachen für die cystische Dehnung der Canäle lassen sich keine Vermuthungen aufstellen, so lange die Kenntnisse über die Lymphwege des Milzparenchyms und ihre Verbindung mit denen der Kapsel nicht weiter fortgeschritten sind. Die angeführten Beobachtungen sollen nur die Thatsache feststellen, dass die oberflächlichen Milzcysten sich stets an Rupturen der Kapsel anschliessen und im präformirten Bindegewebe der Kapsel, der Trabekel und Gefässscheiden und im Milzgewebe selbst sich entwickeln. Es ist dadurch ein bisher unbekannter Effect der Milzschwellung demonstrirt. Rokitansky[1]), Förster[2]), Rindfleisch[3]), Ziegler[4]), Orth[5]), Birch-Hirschfeld[6]) erwähnen als Folge derselben nur das Bersten der Kapsel des Parenchyms mit starken, gelegentlich tödtlichen Blutungen in die Bauchhöhle. Die auffällige Prädisposition der Ränder, besonders des Vorderrandes, ist zum Theil wohl dadurch zu erklären, dass der durch die Volumens-Zunahme der Pulpa von Innen wirkende Druck die an den Rändern zusammenkommenden Flächen von einander zerrt und so die Kapsel sprengt, während er sich an den Flächen selbst vertheilt; vor Allem aber hat die

[1]) Rokitansky, Lehrbuch, 3. Aufl., Bd. 3, S. 298, 1861.
[2]) Förster, Handbuch, Bd. 2, S. 136, 1854.
[3]) Rindfleisch, Pathol. Gewebelehre, 6. Aufl.. S. 265, 1886.
[4]) Ziegler, Lehrbuch, 7. Aufl., 1892, S. 87 u. 93.
[5]) Orth, Lehrbuch, Bd. 1, S. 95, 1887.
[6]) Birch-Hirschfeld, Lehrbuch, 4. Aufl., Bd. 2, S. 199, 1894.

überaus häufige Localisation der Gewebs-Hernien dicht neben den Trabekel-Insertionen gelehrt, dass bei der Dehnung der Kapsel diese am stärksten fixirten Stellen am leichtesten einreissen: an den Rändern aber ist diese Fixirung der Kapsel durch aus der Tiefe kommende Haftpfeiler offenbar am stärksten. Schon beim Abziehen der Milzkapsel bemerkt man, dass besonders am Vorderrande die Verbindung mit der Unterlage fester ist, und dass an ihrer Innenseite hier längere und dickere und dichter stehende Stümpfe von Haftbalken hängen, als an den die Flächen überziehenden Theilen. Ferner überzeugt man sich, wenn man aus dickeren Scheiben der gehärteten Milz die Pulpa ausschabt, dass der derbe Wurzelstock, welchen die stark umscheideten Gefässe im Innern des Organs bilden, an den Flächen durch Vermittelung eines ausgedehnten Gerüstes von Trabekeln gegen die Kapsel fixirt ist, an dem Vorderrand dagegen mit seinen kräftigen Ausläufern nahe an dieselbe herantritt und nur unter Einschaltung weniger Balken mit ihr in Verbindung steht.

Nachtrag bei der Correctur.

Durch briefliche Mittheilung erfahre ich, dass Herr Prof. Rud. Beneke auf dem vorjährigen internationalen Congress in Paris über Milzcysten vorgetragen hat. Die betreffenden Verhandlungen sind noch nicht im Druck erschienen[1]), jedoch entnehme ich seinen schriftlichen Angaben, dass auch er den Zusammenhang der Cysten mit Kapsel-Rupturen und Vorstülpung des Parenchyms constatirt hat.

Erklärung der Abbildungen auf Tafel II.

Fig. 1. Senkrechter Schnitt durch die Milz.
k—k Milzkapsel; an 3 Stellen Lücken in derselben, durch welche Gewebs-Hernien, 2 cystische (a, b) und eine solide (c) hervortreten: bei b u. c verdünnte Ränder; der rechte Rissrand von b der Fläche nach verworfen, übergehend in die dünne elastische Membran, welche einen Theil der Cyste umsäumt; in a elastische Membranen als Scheidewände zwischen den Cysten und als Wand um den grösseren Theil derselben. — Färbung auf elastische Fasern nach Weigert; Vergr. 45 (Fall Baumel).

Fig. 2. Flächen-Ansicht der abgezogenen Milzkapsel von Innen.
Drei Kapseldefecte, Bruchpforten von Gewebs-Hernien, neben den

[1]) Vgl. die vorangehende Abhandlung in diesem Hefte. Red.

Ausstrahlungen eines Trabekels (t) gelegen, dessen Stumpf hakenförmig gekrümmt ist; in den Lücken einige Haufen von Zellen, Theile der Gewebs-Hernien; t^1—t^1 Stümpfe kleinerer Trabekel. — Färbung wie in Fig. 1; Vergr. 90 (Fall Grosser).

Fig. 3. Abgezogene Milzkapsel eines 18jährigen, an Typhus abdom. in der 3. Woche gestorbenen Mannes (Fall Renner); Flächen-Ansicht von Innen; Färbung auf elastische Fasern nach Weigert. Netzförmiges Lymphgefäss-System in der Substanz der Kapsel. — Vergr. 60.

Fig. 4. Senkrechter Schnitt durch eine Gewebs-Hernie des vorderen Milzrandes mit breit klaffendem Kapselriss. Arterien treten aus dem Milzparenchym in das Gewebe der Hernie ein. — Färbung wie in Fig. 1; Vergr. 45 (Fall N.).

Fig. 5. Theil einer Cyste mit cubischem Epithel, welches dem Milzparenchym unmittelbar aufliegt. Im Lumen Fibrin und abgestossene, z. Th. vergrösserte Wandzellen. — Hämatoxylin-Eosin; Vergr. 330 (Fall Thröler).

Fig. 6. Cystische Gewebs-Hernie am Rande einer Einkerbung des vorderen Milzrandes; Kapselriss, der linke Rissrand in 2 Blätter gespalten; die eine der 3 Cysten birnenförmig, mit dem Stiel der Rissfläche dicht anliegend; die andere auf der Oberfläche des Rissendes, ihr Epithel dicht auf dem Bindegewebe desselben aufliegend. An der Oberfläche der Hernie ein emporgehobener Kapselfetzen mit einer zweiten kleinen Hernie; auf ihm und den Seitentheilen der letzteren ein Endothel-Belag. — Hämatoxylin-Eosin; Vergr. 90 (Fall Thröler).

Fig. 7. System von Cysten, eine grosse tiefe (d), ganz in Milzparenchym eingebettet, zahlreiche kleinere subcapsuläre, zwischen denen sich ein kräftiger, von der Kapsel ausgehender Bindegewebsstock verzweigt (b). k—k Milzkapsel.
(Die Kapselrupturen traten erst in den später folgenden Schnitten der Serie au.).
Alauncarmin; Vergr. 16 (Fall Dabrock).

V.

Ueber das Vorkommen einkerniger Zellen im gonorrhoischen Urethralsecret.

Ein Beitrag zur allgemeinen Histologie der Entzündung.

Von

Dr. A. Pappenheim in Königsberg i. Pr.

I.

Die modernen histo-pathologischen Untersuchungen über Entzündung und Eiterung knüpfen an jene epochale Untersuchungs-Anordnung Cohnheim's an, durch die bekanntlich die sinnfällige Wahrnehmung der Locomotion und Emigration weisser Blutkörperchen auf einen krankhaften Reiz hin direct ermöglicht wurde. Auf Grund dieser Beobachtungen hat die Cohnheim'sche Schule sich sehr bald berechtigt geglaubt, Eiterzellen und farblose Blutkörperchen ihrem Wesen nach identificiren zu dürfen und das entzündliche, eitrige Secret ohne Weiteres für ein Extravasat zu halten. Man glaubte nicht nur, dass ein farbloses Blutkörperchen nach seiner Emigration zum Eiterkörperchen wurde, sondern meinte auch in einseitiger Verallgemeinerung annehmen zu können, dass jede Eiterzelle ein ausgewanderter multinucleärer Leukocyt sei, während man früher mit Virchow farblose Blutkörperchen und Eiterzellen insofern doch unterschieden hatte, als man entweder in den Eiterkörperchen irgendwie veränderte oder degenerirte Leukocyten sah, oder als man nicht jede Zelle im Eiter auch als hämatogenes Product und als specifisches Eiterkörperchen anerkannte.

Wiewohl sich das strikt bewiesene Factum der Emigration in keiner Weise ableugnen liess, hat sich doch gegen die einseitige hämatogene Lehre sehr bald eine starke Reaction geltend gemacht; Ja Stricker, Grawitz u. A. gingen sogar so weit, unter gewissen Umständen, an gefässlosen Theilen den histiogenen Elementen die wesentlichste, wenn nicht gar die einzige Rolle bei der Eiterbildung zuzuschreiben. Es würde zu weit führen,

hier des Einzelnen auf das Für und Wider der sattsam bekannten Controversen einzugehen. Momentan scheint, Dank der zwingenden Beweisführung und den exacten Untersuchungen Marchand's[1]) und seiner Schüler Hammerl[2]) und v. Büngner[3]), die Streitfrage zu dem Ende gediehen zu sein, dass wir wieder in etwas modificirter Form zu der ursprünglichen Lehre Virchow's zurückgekehrt sind, nach der sowohl hämatogene, wie histiogene[4]) Zellformen an der Eiterbildung participiren.

Es gelang Marchand, den Ablauf von Reizungen geringerer Intensität und protrahirteren Verlaufes, die nur durch blande mechanische Fremdkörper ausgelöst waren und daher nicht zu stürmischer Eiterbildung führten, in ihren einzelnen Stadien an Schnitten schrittweise zu verfolgen. Er konnte dabei constatiren, dass im ersten Beginne der Entzündung das gereizte Gewebe derart reagirt, dass kleinere multinucleäre Leukocyten mit stark färbbaren Kernen aus den Capillaren nach dem Locus laesionis hin auswandern, um dort den Kampf mit der betreffenden Noxe durch Phagocytose, Wallbildung, Alexin-Secretion u. s. w. aufzunehmen. Haben diese Zellen ihre Schuldigkeit gethan, so zerfallen sie rasch nekrobiotisch, und, wenn nicht frische Exemplare ihrer Art nachfolgen müssen, was nur geschieht, wenn der acute Entzündungsreiz fortdauert, ohne dass das Gewebe sich an ihn gewöhnt hat, so trifft man im weiteren abklingenden Verlauf der Erscheinungen sehr bald keine multinucleären Eiterzellen mehr an. Dafür erscheinen jetzt grössere Zellformen mit bläschenförmigen, theils runden, theils etwas eingebuchteten, blasser färbbaren Kernen von anscheinend langsamerer Locomobilität und auch länger währender Lebensdauer. Diese säubern alsbald den Schauplatz von den Resten der untergegangenen Leukocyten,

[1]) Marchand, Ziegler's Beitr. IV 1889, Marburger Sitzungsberichte No. 3 und No. 6.

[2]) Hammerl, Ziegler's Beitr. XIX 1896.

[3]) v. Büngner, Ziegler's Beitr. XIX 1898.

[4]) Unter histiogenen Zellen sind zumeist Bindegewebszellen, ferner Zellen der übrigen Bindesubstanzen, Gefäss- und Serosa-Endothelien zu verstehen. Die alte Auffassung einer Metaplasie von Deck-, Drüsen- oder Schleimhaut-Epithelien zu „Eiterkörperchen" konnte sich nicht halten, doch kommen natürlich auch diese Zellen als solche im Eiter vor.

indem sie dieselben durch Phagocytose in sich aufnehmen; sie sind es auch, die alsdann an der Regeneration des durch directe Nekrose oder Histiolyse verloren gegangenen Gewebsmateriales bezw. an der Organisation und Durchwachsung des porösen „einheilenden“ Fremdkörpers thätigen Antheil nehmen, sich im weiteren Verlauf wieder zu sessilen Fibroblasten verwandeln und Dauergewebe produciren.

Marchand konnte feststellen, dass diese meist erst im späteren Verlauf der Reizungs-Erscheinungen auftretenden einkernigen Amöbocyten nicht aus den gleich zuerst auftretenden multinucleären Leukocyten hervorgegangen sind, dass überhaupt beide Zellformen in keinem unmittelbaren genetischen Connex zu einander stehen.

Zwar sind von gewisser Seite Gründe dafür beigebracht worden, dass multinucleäre Zellen durch Quellung, wobei ja die Kerne ebenfalls blasser färbbar werden, direct in uninucleäre Formen übergehen können. Indessen konnte Marchand zeigen, dass die von ihm beobachteten uninucleären Zellen nach dem völligen oder theilweisen Untergang der multinucleären Blutzellen als neue Ankömmlinge am Orte der Reizung eintrafen. Auch sonst sprach ihre grössere Widerstands-Fähigkeit gegenüber den schädlichen Reizen, ihre längere Lebensdauer und ihre bedeutende Phagocytose nicht für gequollene, d. h. degenerirte Elemente, sondern im Gegentheil für frische und lebenskräftige Formen.

Mit Bezugnahme auf die herrschende Anschauung, dass multinucleäre Zellen aus uninucleären entstehen, könnte man daher diese spät erscheinenden uninucleären, blasskernigen und lebensfrischen Zellen umgekehrt für die jugendlichen Vorstufen der zuerst erscheinenden, reiferen, senilen und hinfälligeren multinucleären Blutzellen halten. Man würde dann allerdings doch einen genetischen Connex zwischen beiden Zellformen annehmen, nur dass man die Umwandlung nicht auf dem Schauplatz selbst sich vollziehen und ferner überhaupt eine umgekehrte Reihenfolge des Umwandlungs-Vorganges gelten liesse; man würde mit anderen Worten folgern, dass Anfangs aus der Blutbahn die reiferen, älteren und daher hinfälligen Zellen auswandern, später aber, bei weiterem Bedarf und noch fortbestehendem Reizungszustand, nach Verbrauch des fertigen Zellmaterials, junge, weniger

reife Zellformen herhalten müssen, ähnlich wie bei ganz schweren Anämien Myelocyten mit schwach färbbaren, chromatinarmen Kernen aus dem Knochenmark in das Blut an Stelle der Normocyten leichterer Anämieen mit dunkel färbbaren Kernen übertreten.

Abgesehen nun davon, dass sich selbst bei eitrigen Entzündungen stärksten Grades kaum je eine direct hierauf zu beziehende Hypoleukocytose des Blutes, eine Erschöpfung des fertigen Leukocyten-Materials nachweisen lässt, konnte Marchand auch bei seinen Untersuchungen direct zeigen, dass die später erscheinenden uninucleären, resistenteren und an der Neubildung des Gewebes theilnehmenden Wanderzellen und die kleineren, zuerst auftretenden multinucleären labilen Elemente ganz verschiedener Herkunft sind, mithin in überhaupt keinem genetischen Zusammenhang stehen können. Während die hämatogene Herkunft der bei Beginn der Entzündung auftretenden hinfälligen multinucleären Wanderzellen durch ihre Auswanderung aus den Gefässen deutlich zu folgern war, liessen sich die blasskernigen uninucleären, zuletzt erscheinenden Wanderzellen durch eine fortlaufende Kette nebeneinander liegender Uebergangsbilder auf typische, spindlige Zellen des fixen Gewebes zurückführen, welche in Folge der entzündlichen Fluxion erst hypertrophisch werden, aufquellen, alsdann aber proliferiren und besagten blasskernigen, histogenen Wandzellen Dasein und „Freiheit“ geben. Erstere Zellen dürften somit identisch sein mit den von Cohnheim beobachteten, aus den Gefässen auswandernden multinucleären, farblosen Blutkörperchen oder Leukocyten, welche schon Virchow von den nicht auswandernden einkernigen Lymphkörperchen getrennt hatte, — Marchand nennt sie leukocytäre Wanderzellen; — letztere hingegen, die eine Zellform sui generis bilden, nennt Marchand, indem er sie von den wanderfähigen Leukocyten des Blutes unterscheidet, leukocytoide Wanderzellen.

Diese beiden Zellformen, die nach der Zeitfolge ihres Auftretens und nach ihrer Entstehung verschieden sind, und die auch, wenn ihre morphologischen Charaktere völlig ausgesprochen sind, der Rubrizirung in die eine oder andere Art geringere Schwierigkeit in den Weg legen, können indess doch an Schnittpräparaten nicht überall mit ausreichender Schärfe auseinander

gehalten werden, und man findet stellenweise „Uebergangsbilder", die eine genaue Identificirung der betreffenden Zellen bisweilen fast zur Unmöglichkeit machen. In Schnitten z. B. aus einer Zeit wo bereits beide Zellformen neben einander vorkommen, dürfte es bisweilen recht schwierig sein, von mittelgrossen Zellen mit eingebuchteten, aber nicht völlig multinucleären und mässig dunkel gefärbbaren, nicht absolut bläschenförmigen Kernen mit Sicherheit auszusagen, ob sie leukocytoide, histiogene oder leukocytäre, hämatogene Zellformen vorstellen. Die Ursache davon ist wesentlich darin zu suchen, dass bei den histologischen Schnitt- und Färbemethoden die für die Classificirung wichtigen Eigenschaften der Zellen, wie die tinctoriellen und chromatophilen Verhältnisse der Zellleiber u. s. w., wie wir unten noch weiter ausführen werden, meist völlig verloren gehen. Jedenfalls giebt Marchand an, dass bei den angewandten Methoden seine histiogenen, leukocytoiden Zellen morphologisch und tinctoriell ganz den ungekörnten basophilen, uninucleären, grosskernigen Leukocyten des normalen Blutes gleichen, welche ja bekanntlich bei Hämatoxylin-Eosinfärbung ebenfalls „Uebergangsbilder" zu multinucleären, neutrophil gekörnten Leukocyten vortäuschen, beim Cohnheim'schen Versuche die Gefässe aber nicht verlassen sollen.

Wird schon durch die Bedingungen der histologischen Schnittmethode und der angewandten Hämatoxylin-Färbung die sinnfällige Unterscheidung polymorphkerniger, histogener Wanderzellen und multinucleärer Blutleukocyten im entzündeten Gewebe oft zur völligen Unmöglichkeit, so wird durch die von Marchand betonte Isomorphie der leukocytoiden Wanderzellen mit den blasskernigen uninucleären Blutleukocyten dieser Schwierigkeit auch theoretisch noch ein neues Moment hinzugesellt und die Complicirtheit der ganzen Frage erheblich gesteigert. Phagocytose und amöboides Verhalten kommen, wie wir sahen, in gleicher Weise den multinucleären hämatogenen, wie den uninucleären histogenen Entzündungszellen zu, aber es ist auch weder die Kernpolymorphose ein ausschliessliches Kristerium des Blutleukocyten-Characters, noch die Einkernigkeit eine Domäne der Histogenität; ja selbst blasskernige Formen sind unter den Blut-Leukocyten in Form der grossen Lymphocyten und Myelocyten hinlänglich bekannt.

Was das Schicksal der Entzündungszellen anbetrifft, so scheint die Mehrzahl der Forscher anzunehmen, dass nur die uninucleären, nicht die multinucleären Zellen am Wiederaufbau des Gewebes theilnehmen; wie aber erwähnt, giebt es auch unter den histogenen Elementen solche mit Kernpolymorphose, deren Betheiligung an der Regeneration doch nicht ohne Weiteres abzulehnen ist. Von den Blutleukocyten vollends sollen einerseits, nach der Meinung Mancher, multinucleäre Formen sich in uninucleäre zurückverwandeln können (Ehrlich), andererseits kommen auch präformirt im normalen Blute in geringer Zahl uninucleäre Formen von „Leukocytencharakter" (s. u.) vor, über deren Emigrationsfähigkeit und Betheiligung an der Gewebs-Neubildung[1]) die Acten ebenfalls noch keineswegs geschlossen sind.

Halten wir nun schon mit Marchand einstweilen daran fest, dass bei der Entzündung ganz zu Anfang Blutleukocyten und zwar multinucleäre emigriren, erst später mit beginnender Granulation des umgebenden Gewebes uninucleäre histogene Zellen hinzuwandern (als Beweis für die Mitbetheiligung des fixen Gewebes an der entzündlichen Neubildung und für die Einleitung der Heilbestrebungen), Zellen, welche nicht gleich den Blutleukocyten untergehen, sondern sich in spindlige Bindegewebszellen zurückverwandeln, so ist doch trotz dieser einfachen Formel die Frage bis in alle Einzelheiten noch längst nicht geklärt. Am brennendsten harrt eben der Punkt der Erledigung, ob auch uninucleäre Blutleukocyten auswandern können und ob sie, wenn dies der Fall ist, sich von den histogenen Wanderzellen irgendwie morphologisch, tinctoriell oder durch ihr Schicksal unterscheiden lassen.

Einstweilen dürfte es sich empfehlen, im Anschluss an Marchand, Emigrationsfähigkeit aus dem Blut allein bei den multinucleären Fress- und Wanderzellen der Entzündung vorauszusetzen, uninucleäre Zellen aber daselbst als Abkömmlinge des fixen Gewebes anzusprechen und auch die Rückverwandlung in Spindelzellen nur den runden Wanderzellen histogener Abkunft zuzutrauen.

Ausser den wenigen bisher erwähnten einzelnen Typen von „Wanderzellen", deren Mitbetheiligung bei der Entzündung bis

[1]) Vgl. Arnold, Dies. Arch. 132 u. 133, 1893.

jetzt sicher feststeht, giebt es nun noch eine grosse Reihe andere „Rundzellen", zu denen jene Typen von entzündlichen Wanderzellen gehören. Es sind dieses einmal die verschiedenen Leukocyten des adenoiden oder reticulären Bindegewebes, die Parenchymzellen des lymphatischen Apparates, und zweitens die sonstigen veschiedenen im Bindegewebe auftretenden Rundzellformen. Nicht von allen diesen ist es bis jetzt bekannt, dass sie überall bei der Entzündung auftreten, aber es dürfte empfehlenswerth sein, sie hier doch sämmtlich sich einmal zu vergegenwärtigen. Dass zwischen gewissen Leukocytenformen und gewissen entzündlichen Gewebszellen grosse Aehnlichkeit besteht, ist schon oben betont. Eine solche Aehnlichkeit besteht nun aber nicht nur zwischen den wenigen erwähnten Formen, sondern dieselbe ist eine weit umfassendere. Es scheint, dass fast jede histiogene Wanderzelle ein Ebenbild unter den Leukocyten des Blutes aufzuweisen hat.

Die fixen stern- oder spindelförmigen Stromazellen der verschiedenen Bindesubstanzen werden unter mannigfachen Umständen, z. B. in Folge der durch die Entzündung gesetzten Reize, unter den Erscheinungen der Karyokinese zur Proliferation veranlasst, wobei ihre rundlichen Netzkömmlinge aus dem sessilen in einen freieren Zustand übergehen und, je nachdem, als Granulationszellen oder freie Wanderzellen in die Erscheinung treten. Es scheint, als ob diese Granulationszellen der verschiedenen Bindesubstanzen in diesem Zustand sämmtlich morphologisch mehr oder minder gleich sind. Die fixe spindel- oder sternförmige Bindesubstanz-Zelle giebt hierbei den durch Anpassung und Differenzirung erworbenen Charakter auf und geht gleichsam durch eine Art von Anaplasie in einen indifferenten, gewissermaassen jugendlichen Zustand über, wie ihn die sogen. embryonalen Bildungs- oder Mesenchymzellen aufweisen. In diesem Stadium sind sie nun morphologisch und tinctoriell anscheinend absolut nicht von den gewissen Rundzellen des lymphoiden oder cytogenen Bindegewebes, bezw. den Parenchymzellen der sogenannten hämatopoetischen Organe zu unterscheiden.[1]) Während nun aber

[1]) Wir werden weiter unten zeigen, dass es sich um zwei völlig analoge Reihen von Rundzellen handelt, deren jede, sowohl die der histiogenen, wie die der hämatogenen Abstammung, verschiedene Gruppen umfasst. Die Zellen jeder histiogenen Gruppe haben ihr isomorphes

hämatogene Rundzellen dauernd auf dieser indifferenten, embryonalen Stufe zu verharren scheinen, gehen die histiogenen Rundzellen unter veränderten Lebensbedingungen, also z. B. nach Ablauf der Entzündungs-Erscheinungen bezw. der vorbereitenden, regenerativen Thätigkeit, wieder aus der runden durch Streckung in die bilaterale Körperform über. Letztere documentirt somit keinen höheren Alterszustand in der individuellen Cytogenese, sondern einen neuen, höheren Differenzirungs-Zustand, vergleichbar etwa der Umwandlung farbloser Zellen in Hämoglobin führende. Man wird somit annehmen können, dass das adenoide Bindegewebe gewissermaassen eine sehr niedrige Stufe unter den Bindegewebs-Substanzen repräsentirt, dessen Parenchymzellen eben dauernd auf einer indifferenten Stufe zu verharren bestimmt sind. Ob diese in die Maschen ihres Reticulum eingelagerten Rundzellen von den dortigen fixen, spindligen Reticulumzellen abstammen, ob sie ehemals von ursprünglich spindligen Endothelzellen hervorgegangen und ihr andauernd runder und isolirter Zustand gewissermaassen durch Anpassung an bestimmte, besondere Lebensverhältnisse erworben gedacht werden muss, also als eine Art von Differenzirung aufzufassen ist, als ob sie Ueberbleibsel embryonaler, nicht weiter differenzirter runder Mesenchymzellen sind, all dieses ist bis jetzt noch nicht festgestellt worden. So viel aber scheint klar, dass die Rundzellen des cytogenen Bindegewebes mit den jungen Granulationszellen der sonstigen Bindegewebszellen gewebs-

Correlat in einer entsprechenden hämatogenen Gruppe. Selbstverständlich lassen sich nicht entsprechende hämatogene und histiogene Zellen leicht unterscheiden, z. B. etwa eosinophile Blut-Leukocyten und lymphocytoide Granulationszellen. Auch bei den oben erörterten Untersuchungen Marchand's, bei denen multinucleäre Blut-Leukocyten und polymorphkernige Gewebszellen bisweilen nicht zu unterscheiden waren, handelt es sich wahrscheinlich auch um nicht entsprechende Zellformen, neutrophile Blutzellen und ungekörnte Gewebszellen (s. u.), die nur in Folge des eigenthümlichen Verhaltens der neutrophilen Granula im Schnitt und bei Hämatoxylin-Anwendung, sowie wegen der Unmöglichkeit, basophile Leukocyten mittelst Hämatoxylin-Färbung als solche ebenfalls deutlich zu machen, isomorph erscheinen. Dagegen entsprechen sich völlig die mononucleären, histiogenen, bläschenförmigen Wanderzellen und die grossen uninucleären Leukocyten des Blutes.

phylogenetisch nahe verwandt sind, und es ist begreiflich, dass die fixen Stromazellen in ihrem indifferenten Jugendzustand von gewissen hämatogenen, farblosen Rundzellen schwierig zu unterscheiden sind[1]). Bei beiden Formen finden sich, wie schon hervorgehoben, Zellen mit runden und Zellen mit eingebuchteten Kernen. Erstere scheinen die jugendlichen, letztere die reiferen und älteren

[1]) Nach den neuesten Untersuchungen Marchand's scheint sich der von ihm auf Grund früherer Beobachtungen construirte Unterschied zwischen hämatogenen und histiogenen Wanderzellen, der sich allerdings weder morpholopisch, noch tinctoriell streng nachweisen liess, wieder zu verwischen; in den adventitiellen Klasmatocyten Ranvier's hat er nehmlich, wie es scheint, die gemeinsame Urform sowohl der leukocytären wie der leukocytoiden Elemente gefunden. Diese bindegewebigen Elemente liefern bei der Proliferation Abkömmlinge, die nach jeder Richtung hin den leukocytoiden Wanderzellen gleichzusetzen sind. Aus letzteren wiederum soll, wahrcheinlich wohl indirect durch Karyomitose, eine Brut junger kleiner Zellen lymphoiden Charakters hervorgehen, die sich völlig wie die kleinen, runden Infiltrationszellen des Granulationsgewebes verhalten, runde, relativ grosse und dunkel färbbare Kerne führen, und somit als lymphocytoide Zellen anzusprechen sind. Diese sollen nicht nur überhaupt in die Gefässe hineinwandern können, sondern in embryonalen Epochen sogar durch Hämoglobin-Aufnahme in rothe Blutzellen vom Normoblasten-Typus sich verwandeln können, also sich wie ächte Lymphocyten verhalten, was für eine extravasculäre Entstehung der rothen Blutzellen und für histiogene Blutbildung sprechen würde. Die Klasmatocyten selbst sollen ferner in Beziehung stehen zu Saxer's primären Wanderzellen, in denen dieser Autor sowohl die Urform der Lymphdrüsenzellen, wie der rothen Blutkörperchen erblickt. Die leukocytoiden Wanderzellen entsprechen morphologisch völlig den grosskernigen uninucleären leukocytären Formen des Blutes und sind nach den Untersuchungen von v. Büngner, Ribbert und Lubarsch äusserst schwer oder gar nicht von gewissen frei gewordenen Abkömmlingen der Endothelien zu unterscheiden. Ich habe seiner Zeit die Gründe dafür angeführt, dass die grossen uninucleären Leukocyten des Blutes Entwicklungs-Formen der sogenannten Grossen Lymphocyten Ehrlich's (Keimcentrums-Zellen Flemming's, Lymphogonien Benda's) vorstellen, die den Saxer'schen primären Wanderzellen isomorph sind, und von denen sich die rothen Blutzellen des megaloblastischen Typus ableiten. Dass auch die Grossen Lymphocyten den Abkömmlingen gewisser Endothelien sehr nahe stehen und häufig zum Verwechseln ähnlich sind, ist ebenfalls bekannt, ebenso wie die Annahme, dass die ersten rothen Blutzellen im Embryo nicht aus Wanderzellen, sondern aus Gefäss-

Lebensstufen[1]) zu repräsentiren; der Uebergang der histiogenen Rundzellen in die Spindelform dagegen ist, wie erwähnt, nicht als cytogenetische Alterung eines Individuums, sondern als Ausdruck der höheren Differenzirung einer Art aufzufassen.

Während es nun das Geschick aller hämatogenen Rundzellen sein dürfte, dauernd auf dieser Stufe zu verharren, sind die indifferenten, histiogenen Rundzellen kraft der ihnen innewohnenden

Endothelien hervorgehen sollen. Andererseits sind auch Gründe für die Annahme vorhanden, dass die kleineren Lymphocyten zu gewissen Endothelien in Beziehung stehen. Schliesslich scheint es, als ob z. B. bei kleinzelligen Rundzellen-Sarcomen, bezw. lymphatischer Leukämie nicht nur die Lymphocyten sich vermehren, sondern auch die Capillar-Endothelien in Wucherung gerathen und mit einer jungen lymphocytischen Brut das Lumen derselben erfüllen. Diese Zellen wuchern über die Wände der Capillaren hinüber, „wandern aus," und nehmen dann ausserhalb der Gefässe perithelial an der neoplastischen Gewebsbildung Theil. Die leukocytoiden Wanderzellen Marchand's sind also nicht nur Abkömmlinge fixer Bindegewebszellen, sondern können auch direct oder indirect zu Blutzellen werden. Umgekehrt können dann aus ihnen hernach wieder fixe Bindegewebszellen hervorgehen.

[1]) Was die Kern-Polymorphose anbetrifft, so sieht Marchand in ihr den Ausdruck der Ortsveränderung, (obwohl z. B. wandernde Mastzellen im Gewebe stets einen einheitlichen Kern führen). Ich habe (Dieses Archiv, 159) dafür plaidirt, vorläufig aus classificatorischen Rücksichten in ihr den morphologischen Ausdruck der cytogenen Alterung und Reifung zu sehen. Andere sehen in ihr einen mehr functionellen, oft fälschlich senil-degenerativen Zustand (denn gerade die multinucleären „alten" Formen erfüllen die wichtigen Functionen). Ehrlich nimmt an, dass in der weiteren degenerativen Katabiose, z. B. bei Quellungen u. s. w., die polymorphe Kernfigur in eine der ursprünglichen jugendlichen annähernd ähnliche runde Form zurückkehren kann, wobei z. B. aus einem multinucleären gekörnten Leukocyten eine „Markzelle" würde. Flemming hat beobachtet, dass nicht nur rundkernige, sondern auch multinucleäre „reifere" Zellformen in Mitose eintreten können. Nach einer jüngst erschienenen Untersuchung von Ballowitz (Archiv für mikroskopische Anatomie 56, 1900) soll die Kern-Polymorphose durch Ueberwanderung der Sphäre, also durch eine Art von interner Recreation entstehen, was gut mit einer von mir an den Zellen des embryonalen Knochenmarkes gemachten Beobachtung stimmt (Dieses Archiv 150, Tafel III), nach der eosinophile Körnchen innerhalb der Lymphocyten zuerst an Zellen mit beginnender Kern-Einbuchtung, und zwar stets innerhalb der Kern-Einbuchtung selbst, hügelförmig um die Sphäre herum auftreten.

Variabilität je nach den integrirenden Reizen und Lebensbedingungen im Stande, in fixe Spindelzellen-überzugehen. Ferner aber vermögen sie auch metaplastisch durch functionelle Anpassung an die betreffenden Reize in specifische Spindelzellen einer anderen Gerüstsubstanz sich zu verwandeln, als die war aus der sie hervorgegangen sind. Es wären also nicht nur die Granulationszellen der verschiedensten Bindesubstanzen morphologisch einander gleich, sondern wahrscheinlich kann aus der indifferenten Granulationsform einer fixen Bindegewebszelle (Fibroblast) eine Fettzelle oder ein Knochenkörperchen (Osteoblast) hervorgehen, und umgekehrt; dagegen scheinen die Rundzellen des hämatogenen Gewebes nur insoweit zur Metamorphose disponirt zu sein, als, abgesehen von der Hämoglobinbildung, nur in embryonalen Epochen, oder unter krankhaften Bedingungen aus der farblosen, ungekörnten Rundzelle eine granulirte Rundzelle entstehen kann. Es können also die verschiedenen Formen der Parenchymzellen des nämlichen adenoiden Gewebes u. A. zwar ineinander übergehen, bezw. aus einer Urform hervorgehen, sie können aber anscheinend nicht in Zellen einer anderen höheren Bindegewebs-Formation übergehen. Die Fettzelle des Knochenmarkes entsteht ebenso, wie der Osteoblast, aus Reticulumzellen, nicht aus specifischen Markelementen.

In der Histiologie unterscheidet man nun folgende einzelne Formen von Rund- und Wanderzellen histiogener Abkunft:

Ihre gemeinsame Urform oder Stammzelle ist der Klasmatocyt, bezw. Saxer's primäre Wanderzelle. Aus ihr gehen die bläschenkernigen leukocytoiden Wanderzellen (und wahrscheinlich wohl auch Unna's Plasmazellen) hervor. Aus diesen dürften wiederum die kleinen lymphoiden Infiltrationszellen des Granulationsgewebes entstehen. Von irgend welchen etwaigen Granulationen an all diesen Zellen wird nichts berichtet.

Bei den hämatogenen Zellformen der lymphoiden Organe hätten wir indess folgende Typen granulationsloser Rundzellen zu unterscheiden:

Die Urform ist der „grosse" Lymphocyt[1]), (Hämatogonie) aus

[1]) Derselbe findet sich, wie ich hier nochmals gegenüber von Naegeli (Dtsch. Med. Wochenschr., 1900, No. 18) und Rubinstein (Zeitschr. f. klin. Medicin, 42, 3 u. 4, 1901) betonen möchte, mit allen seinen von Ehr-

LIBRARY OF THE UNIVERSITY OF CALIFORNIA

dem wahrscheinlich direct cytogenetisch der grosse uninucleäre Leukocyt und weiter die Uebergangszellen Ehrlich's entstehen, und aus dem indirect durch Kerntheilung wahrscheinlich die „kleinen" Lymphocyten hervorgehen, die theils in der typischen Lymphkörperchenform, theils als „kleine uninucleäre Leukocyten" (mit breiterem Plasma und excentrischem Kern) und als Riedersche Lymphocyten in die Erscheinung treten.

Es entsprechen nun sehr wahrscheinlich, wenigstens in morphologischer Hinsicht, Saxer's primäre Wanderzellen den grossen Lymphocyten, Unna's Plasmazellen den grossen uninucleären Leukocyten, die bläschenkernigen leukocytoiden Wanderzellen mit den blassfärbbaren Kernen den grosskernigen Uebergangszellen Ehrlich's und die histiogenen kleinen runden „lymphocytoiden" Infiltrationszellen des Granulationsgewebes den typischen kleinen Lymphocyten[1]).

Die so eben aufgezählten Zellen umfassen keineswegs alle bislang bekannten sessilen und locomobilen histiogenen und leukocytären Zellen. Mit den im Obigen ausgeführten, überwiegend an Schnittpräparaten gewonnenen Ergebnissen der histiologischen Forschung interferiren nehmlich die Ergebnisse, die von Seiten der klinischen Hämatologie vermittelst der Ehrlich'schen Deckglas-Trockenmethode beigebracht sind. Die Histologie cultivirt mit besonderer Vorliebe Hämatoxylin-Eosinfärbungen, durch die man allerdings die vorzüglichsten Kernbilder erhält, und unterscheidet demnach vor Allem die einzelnen Zellen von einander nach dem morphologischen Verhalten der Kerne. So, fanden wir,

lich (Anämie I, S. 46—48) angegebenen Kriterien nicht nur in Milz und Lymphdrüsen, sondern auch im Knochenmark und daher auch im Blute von „myelogener" Leukämie, welche ja als Hyperplasis des Markes in die Blutbahn hinein aufzufassen ist. Alle 3 lymphoiden Organe sind demnach principiell gleich und nur quantitativ verschieden zusammengesetzt.

[1]) Diese Analogie wird noch gestützt durch die Anschauung über die Entstehung der basophilen ungekörnten Riesenzellen, die Manche in den lymphoiden Organen durch Verschmelzung von grossen Lymphocyten, in den Granulomen durch Verschmelzung lymphocytoider Endothelzell-Abkömmlinge entstehen lassen wollen.

unterscheidet Marchand zwischen multinucleären dunkelkernigen leukocytären und uninucleären blasskernigen, leukocytoiden Wanderzellen. Ueber das Verhalten ihrer Zellleiber erfahren wir aber nichts Näheres. Dagegen berücksichtigt die hämatologische Forschung vornehmlich die tinctoriellen Verhältnisse der Leukocyten-Leiber, ihre Granulationen u. s. w. und erstrebt auf Grund derselben eine Classification und Genealogie der Leukocyten. Es ist nun aber wohl von Wichtigkeit, festzustellen, wie sich die von der Histologie unterschiedenen Zellformen bei Anwendung hämatologischer Färbungen verhalten werden, bezw. welchen der von der Hämatologie unterschiedenen Gruppen die von der Histologie aufgestellten entsprechen.

Beide genannten Untersuchungs-Methoden leiden ihrem Wesen nach an gewissen Mängeln und daraus sich ergebenden Fehlerquellen, die natürlich die Resultate beeinflussen. Die histologische Schnittmethode ist geeigneter, als irgend eine andere, über den genetischen Connex irgendwelcher Zellformen etwas auszusagen, den sie aus dem successiven zeitlichen Nacheinander oder dem localen Nebeneinander mit einem beträchtlichen Grade von Wahrscheinlichkeit erschliessen kann. Sie leidet aber daran, dass sie grösstentheils zur Erzielung der Schnittfähigkeit der Präparate gewisser Vorbehandlungen benöthigt, die nicht nur durch Schrumpfung die natürliche Grösse der Zellelemente beeinträchtigt und viele Details zum Verschwinden bringt, sondern auch die natürliche Tingibilität auf das Stärkste alterirt und theilweise gänzlich zerstört. Speciell gehört es zu den grössten Schwierigkeiten, neutrophile Granulationen in Schnittpräparaten zu conserviren und deutlich zur Darstellung zu bringen, selbst wenn man nur Anilinfarben benutzt und das besagte Granula auflösende Alaunhämatoxylin vermeidet.[1]) Im Gegensatz dazu conservirt die Deckglas-Methode die chromatophilen Verhältnisse der verschiedenen Leukocyten auf das Beste, kann aber ihrem Wesen nach nur flüssige Secrete, wie Blut, Eiter, Organsaft-

[1]) Diesem Mangel scheint ja nun allerdings in neuester Zeit durch die inzwischen publicirte Formol-Chromsäure-Methode Benda's einigermassen abgeholfen zu sein (s. Benda, Weitere Beobachtungen über die Mitochondria u. s. w. Verhandl. der physiol. Gesellsch., Berlin. Jahrg. 1899/1900, Nr. 1—5, Sep.-Abz. S. 4).

Abstriche u. s. w., als Objecte benutzen, in denen natürlich nur ein zufälliges Nebeneinander zur Anschauung gelangt, aus dem genetische Schlüsse nicht abzuleiten sind. Auf jeden Fall aber müssen die Resultate beider Methoden mit einander verglichen und mit einander in Einklang gebracht werden, wenn anders man wirklich Sicheres über das Verhalten der verschiedenen Leukocyten bei der Entzündung, Eiterbildung, Hämatogenese u. s. w. erfahren will. Ebenso ist es nothwendig, bei dem Mangel einer universellen Färbemethode, welche alle für die Charakterisirung der Leukocyten wichtigen Details gleichmässig gut zur Darstellung bringt, verschiedene einander controlirende und ergänzende Färbemethoden anzuwenden, ferner bei Schnittpräparaten chemisch wirkende Fixations-Mittel möglichst zu vermeiden und, statt physikalischer successiver, lieber simultane chemisch-elective Combinations-Färbungen anzuwenden. Was speciell die in der Histologie dominirende Hämatoxylin-Färbung anbetrifft, so leistet sie zwar hinsichtlich der Kerne auch an Deckglas-Präparaten Vorzügliches, ja in diesem Punkt unstreitig mehr, wie alle anderen Färbungen. Da sie aber der Alaunbeize benöthigt ist, so kann man z. B. gleichzeitig mit ihr die natürliche Basophilie der Lymphocyten durch basische Farbstoffe nicht zur Anschauung bringen, und da sie ferner auch die neutrophilen Granula zerstört, so erscheinen bei dieser Färbung die Zellleiber der Lymphocyten und der multinucleären Leukocyten immer gleich gefärbt, und sie täuscht somit zwischen beiden Zellarten einen genetischen Connex vor, der, wie andere Färbemethoden lehren, ihnen wohl eigentlich besser abgesprochen werden muss. Das Gleiche gilt von dem durch Hämatoxylin-Färbungen vorgespiegelten Connex zwischen multinucleären und uninucleären Leukocyten des Blutes, bezw. zwischen den bei der Entzündung auswandernden multinucleären Leukocyten des Blutes und (den uninucleären Leukocyten isomorphen) blasskernigen, leukocytoiden Wanderzellen des Gewebes, von denen einzelne Formen mit bereits eingebuchteten Kernen, wie wir oben gesehen haben, manchen multinucleären, leukocytären Zellen bei dieser Färbung äusserst ähnlich sehen können.

Es würde somit festzustellen sein, wie die in den Marchandschen Schnittpräparaten bei Hämatoxylin-Färbung körnchenfrei

erscheinenden, dunkelkernigen, leukocytären und blasskernigen leukocytoiden Wanderzellen hämatologisch zu bewerthen sind.

Mit Hülfe eigens zu diesem Zweck ersonnener Färbemethoden hat Ehrlich die farblosen Blutzellen nach ihrem tinctoriellen Verhalten, d. h. nach dem mikrochemsichen Verhalten ihrer Zellleiber, in verschiedene Gruppen aufgelöst. Wir unterscheiden demnach jetzt auf Grund dieser Färbemethoden die granulationslosen basophilen grossen[1]) und kleinen Lymphocyten, nebst den zu ihnen gehörigen sogenannten grossen uninucleären Leukocyten, Uebergangszellen und Rieder'schen Lymphocyten von der Gruppe der granulirten Leukocyten, die im Blute gewöhnlich als reife, multinucleäre Formen in die Erscheinung treten und nach dem tinctoriellen Verhalten der Körnungen in basophile Mastzellen, eosinophile Leukocyten, neutrophile u. a. Special-Zellen zerfallen. Mit Ehrlich leiten wir diese gekörnten multinucleären Leukocyten von entsprechend granulirten, im normalen Blute nicht auftretenden einkernigen Zellen des Knochenmarkes ab[2]), die ε-Leukocyten von den ε-Myelocyten, die eosinophilen Leukocyten von den eosinophilen Müller'schen Markzellen u. s. w. Es würden somit die grossen Lymphocyten und die grossen uninucleären Leukocyten (also basophile, ungekörnte Zellen mit einem blassfärbbaren, runden [Gr. Lymphocyten] oder eingebuchteten [Gr. Leukocyten]

[1]) Ueber die δ-Granula der grossen Lymphocyten (Rieder, Atlas der Blut-Mikroskopie, Taf. X, Fig. 38 u. 39) s. Ehrlich Anämie I S. 46—48.

[2]) In diesem Archiv, Bd. 159, haben wir ausgeführt, dass die multinucleären gekörnten Leukocyten nur indirect von den uninucleären Myelocyten, dagegen direct von gewissen einkernigen gekörnten Zellen des Knochenmarks abzuleiten seien, welche auch jüngst Schur und Loewy (Zeitschr. f. klin. Medicin, 41, 1900) aufgefallen sind, ohne dass sie recht etwas mit ihnen anzufangen wussten. Diese einkernigen gekörnten „Pseudolymphocyten" haben einen Kern, der sich ebenso dunkel färbt, wie der der multinucleären Leukocyten, während der Kern der Myelocyten stets blass bleibt, und wenn er noch so stark polymorph erscheint, — und zweitens haben sie völlig entsprechende Körnung, wie die multinucleären Leukocyten, welche bekanntlich bei den ε-Zellen viel gröber ist, als bei den ε-Myelocyten. Es wird also der Myelocyt mit grossem runden Kern direct zum Myelocyt mit kleinerem excentrischen und eingebuchteten Kern, dagegen indirect durch Theilung zum einkernigen gekörnten kleinen Pseudolymphocyten, der seinerseits direct zum multinucleären Leukocyten heranreift.

Kern und je nachdem schmalerem oder breiterem Zellleib), Benda's Lymphogonien[1]), Troje's lymphoide Markzellen, Naegeli's Myeloblasten sich zu den typischen rundkernigen und kleinen Rieder'schen Lymphocyten (kleinen, ungekörnten, basophilen Zellen mit runder oder multinucleärer, dunkelfärbbarer Kernfigur) annähernd etwa verhalten, wie die Myelocyten (grosse, gekörnte Zellen mit einem blass färbbaren, runden oder eingebuchteten Kern) und Benda's Myelogonien zu den kleinen gekörnten „Pseudolymphocyten" mit rundem, grösserem oder kleinerem, dunkelfärbbarem Kern und den gewöhnlichen gekörnten multinucleären Leukocyten. Bei den ungekörnten, wie bei jeder der verschiedenen Gruppen der gekörnten Zellen unterscheiden wir also eine Art mit dunkler sich färbenden Kernen von einer anderen Art mit blasser färbbaren „Bläschenkernen", von der erstere sich ableiten. In jeder dieser beiden Arten giebt es dann ferner Individuen mit relativ grossem rundem Kern und schmalem Zellleib, solche mit kleinerem rundem, central oder excentrisch gelegenem Kern und breiterem Zellleib, solche mit ovoiden oder abgeflachten, und schliesslich die bekannten Formen mit mehr oder minder eingebuchteten, zugleich abgeschnürten und verschlungenen Kernen.

Nehmen wir z. B. die Gruppe der basophilen nicht granulirten Zellen, so entspricht den Grossen Lymphocyten der lymphatischen Leukämie mit bläschenförmigem grossem Kern und schmalem

[1]) Es wäre dringend zu wünschen, dass die hämatologischen Kliniker endlich einmal von der Flemming'schen Beobachtung Notiz nähmen, dass die kleinen Lymphocyten indirect durch differenzirende Karyokinese aus den Grossen Lymphocyten der Keimcentren hervorgehen, damit endlich einmal das Dogma beseitigt wird, dem neuerdings auch wieder Rubinstein (a. a. O.) zu huldigen scheint, dass die kleinen Lymphocyten umgekehrt direct zu den grossen heranwachsen. Die jüngsten Jugendformen werden natürlich mit dem zunehmenden Alter etwas grösser, ihre Leiber werden breiter („kleine uninucleäre Leukocyten"), aber ihrem Artcharakter nach bleiben sie „kleine Lymphocyten". Ein Mops kann nie zur Dogge werden (Benda). Selbstverständlich entstehen unter anderen Umständen aus Grossen Lymphocyten durch Theilung ohne Differenzirung wieder Derivate der gleichen Art. Kleine Lymphocyten können also durch Theilung sowohl aus kleinen, wie aus grossen Lymphocyten hervorgehen.

Zelleib die Parallelform der typischen kleinen Lymphkörperchen mit dunkel färbbarem Kern, den grossen uninucleären Leukocyten des normalen Blutes, bezw. den lymphoiden ungekörnten Markzellen mit breitem Zellleib der „kleine uninucleäre Leukocyt", der schon seinem ganzen Kernhabitus nach zu den Lymphocyten zu rechnen ist. Es sind das Zellen, kaum viel grösser als kleine Lymphocyten, mit entsprechend runden, oft excentrischen, dunkel färbbaren Kernen, aber etwas breiterem Zellplasma. Den sogenannten grossen „Uebergangszellen" Ehrlich's schliesslich entsprechen Rieder's Lymphocyten mit gekerbten Kernen. Und wie die grossen Lymphocyten und lymphoiden Markzellen den gekörnten Myelocyten entsprechen, so entsprechen Rieder's Lymphocyten den gewöhnlichen multinucleären gekörnten Leukocyten.

Weiter gelang es Ehrlich nun, festzustellen, dass es die neutrophil gekörnten multinucleären Leukocyten sind, die bei dem Cohnheim'schen Versuch aus den Gefässen auswandern, und die die Mehrzahl der den Eiter zusammensetzenden Zellen bilden. Neutrophil gekörnte Zellen müssen es demnach auch sein, welche Marchand bei seinen Untersuchungen zuerst aus den Gefässen auf den Schauplatz der Entzündung eilen sah, obwohl sie hier, gemäss den Vorbedingungen der histologischen Schnittmethode, keine Granula zu führen scheinen. Schwieriger ist es, mit Bestimmtheit auszusagen, ob die histiogenen leukocytoiden Wanderzellen Marchand's präformirt oder arteficiell körnchenfrei sind, d. h., ob sie basophilen ungekörnten oder aber neutrophil gekörnten Elementen entsprechen.

Wir haben oben die histiogenen Analoga der hämatogenen ungekörnten Rundzellen betrachtet und gesehen, dass den Lymphocyten und ungekörnten uninucleären Leukocyten des adenoiden Gewebes gewisse lymphocytoide und leukocytoide Rund- und Wanderzellen des Bindegewebes entsprechen. Wir haben nun noch nachzuholen, dass man auch, nachdem Ehrlich die Körnungen der Blutleukocyten näher präcisirt hat, bei gewissen fixen spindeligen Gewebszellen und deren locomobilen Abkömmlingen entsprechende Körnungen aufgefunden hat, so dass also auch die gekörnten Blutleukocyten unter den Gewebszellen Analoga

zu haben scheinen. Wenigstens gilt dies für Mastzellen und Eosinophile. Neutrophile Körnungen konnten indess, wie erwähnt, mit den bislang üblichen Methoden an Gewebszellen bindegewebiger Herkunft mit Sicherheit nicht nachgewiesen werden, und es steht daher nicht sicher fest, ob nicht etwa auch neutrophile Gewebszellen bei der Entzündung eine Rolle spielen. Die Frage bleibt somit einstweilen offen, ob die bei der Entzündung auftretenden grosskernigen, leukocytoiden Wanderzellen Marchand's präformirt körnchenfrei oder arteficiell entkörnte Gebilde sind, eine Frage, die insofern von principieller Bedeutung ist, als körnchenfreie Analoga der blasskörnigen leukocytoiden Zellen, ja in Gestalt der grossen uninuclären Leukocyten im normalen Blut vorkommen.

Würde man demnach im Gewebe unter Umständen, die es nicht, wie bei Marchand, erlauben, die Herkunft dieser Zellen von Gewebszellen direct festzustellen, solche Zellen finden, einmal bei einer Färbung, bei der sich basophile ungekörnte Leukocyten als solche nicht kenntlich machen lassen und sich tinctoriell ebenso verhalten, wie neutrophile Zellen, also bei Hämatoxylin-Tinction, und ferner vergesellschaftet mit hämatogenen neutrophilen ausgewanderten Blutleukocyten, z. B. im Eiter: dann würde man, da die Wanderungs-Fähigkeit dieser uninucleären Gebilde durchaus nicht ausgeschlossen ist, selbige mit gewissem Recht leicht für aus den Gefässen ausgewanderte uninucleäre Blutleukocyten halten können. Würde man aber an solchen einkernigen Zellen neutrophile Körner nachweisen können, so könnten die betreffenden myelocytoiden Zellen, da einkernige neutrophile Elemente im normalen Blute fehlen, nicht wohl für emigrirte angesehen werden; oder man müsste daran denken, ob es sich nicht um ausgewanderte multinucleäre Blut-Leukocyten handelt, die secundär irgendwie durch Quellung oder sonstige regressive Metamorphosen wieder einkernig geworden sind. Einstweilen wird man also wohl gut daran thun, die körnchenfrei erscheinenden leukocytoiden uninucleären Zellen Marchand's auch als originär ungekörnt anzusehen, und, so lange die Emigrationsfähigkeit der uninucleären Blut-Leukocyten nicht absolut sicher feststeht, sie als histiogene Analoga dieser betreffenden

basophilen[1]) Blut-Leukocyten zu betrachten. Wo man also letztere in Entzündungsproducten, namentlich solchen späterer Stadien, neben multinucleären, neutrophilen Leukocyten findet, wird man mindestens daran zu denken haben, ob es sich hier nicht um Marchand's histiogene leukocytoide Wanderzellen handeln könnte.

Im Gegensatz zu den neutrophilen und sonstigen „Specialkörnungen" sind die basophilen Mastzellen- und die eosinophilen Körnungen in Schnittpräparaten gut darzustellen. Dies kann man einmal mit Anilinfärbungen erreichen, z. B. eosinophile Zellen mit Hülfe von Modificationen der von Ehrlich für Deckglas-Präparate angegebenen Triacid-Färbungen (Biondi-Heidenhain, Bergonzini, Rosin) oder mittelst des Triglyceringemisches; Mastzellen besonders gut mit Unna's polychromem Methylenblau. Ferner aber gelingt es auch bei Vorfärbung der Kerne mit Alaunhämatoxylin oder Alaunkarmin, z. B. Eosinophile mittelst Hämatoxylin-Eosin, Mastzellen mittelst Alaunkarmin-Kresylviolett (Ehrlich-Westphal). Beim Menschen und bei den höheren Säugethieren dürfte allerdings die Hauptquelle dieser Zellarten, besonders der eosinophilen, im Knochenmark zu suchen sein. Indess ist auch die Möglichkeit einer Bildung im Bindegewebe durchaus zuzulassen, wo sie für Mastzellen überhaupt stets anerkannt[2]), für die ihnen sonst in jeder Weise analogen Eosinophilen von manchen Forschern allerdings geleugnet, bei anderen Thieren aber doch als Hauptquelle (Frosch, Ehrlich, Farbenanalytische Untersuchungen, S. 13) oder sogar als die alleinige Quelle (Knorpelfische, Siawcillo) sicher gestellt ist[3]), und wo sie als fixe, spindlige oder sternförmige, gekörnte Zellen mit platten oder gestreckten Zellkernen in die Erscheinung treten und in dieser Form nur als Stromazellen zu deuten sind.

[1]) Allerdings wäre auch an ungekörnte oxyphile Zellen zu denken. Unter den Zellen des Blutes und der blutbildenden Organe sind solche aber nicht bekannt.

[2]) Nach Westphal (farbenanalytische Untersuchungen, S. 32, 35, 37, 38) kommen Mastzellen auch in den Lymphdrüsen und bei Amphibien besonders in der Milz vor. Ehrlich-Lazarus (Anämie I, S. 110, 111) trennen die Mastzellen des Knochenmarks und des Blutes von denen des Bindegewebes.

[3]) Vgl. Pappenheim, Dieses Archiv Bd. 160, 1900, S. 318.

Es ist klar, dass diese sessilen gekörnten Bindegewebszellen bei specifischen plastischen Reizen proliferiren und locomobil werden können. Findet man demnach in Entzündungs-Producten derartig eosinophil oder basophil gekörnte multinucleäre Elemente, so hindert nichts, ihr Vorhandensein auf eine Emigration aus den Gefässen zurückzuführen, da sie, wenn auch in geringerem Procentsatz, schon im normalen Blute zu finden sind, und da ihre Locomobilität, sowie ihr Reactionsvermögen auf specifische chemotactische Reize feststeht. Schwieriger wird aber die Entscheidung sein, wenn sich einkernige Mastzellen oder Eosinophile in katarrhalischen Secreten, Hauteruptionen u. s. w. vorfinden. Eosinophile Markzellen finden sich nur im leukämischen Blute, aber nicht im Blute von Patienten mit Helminthiasis, Asthma und dergleichen, wo die im Blute bestehende Eosinophilie sich nur auf multinucleäre eosinophile Zellen erstreckt. Auch das Blut von Patienten, die eine locale entzündliche Eosinophilie, z. B. in der Umgebung von Portio-Carcinomen, im Inhalt von arteficiellen Vesicatorblasen oder in den Blasen der Dühring-schen Dermatitis herpetiformis aufweisen, führt, wenn es überhaupt eosinophile Leukocyten aufweist, keine eosinophilen Markzellen, sondern nur einen vermehrten Procentsatz multinucleärer eosinophiler Zellen. Nun ist aber die Meinung immer noch nicht definitiv verlassen, dass im Bindegewebe eosinophile Zellen sich nicht nur finden lassen, sondern auch entstehen können. Während wir daher den Gehalt etwaiger Entzündungsproducte an multinucleären eosinophilen Zellen grösstentheils wenigstens wohl auf eine Auswanderung aus der Blutbahn beziehen können, hindert nichts, anzunehmen, dass die local im Gewebe sich findenden uninucleären eosinophilen Elemente histogenen Ursprunges sind; mindestens dürfte diese Deutung ebenso zulässig sein, wie jene andere Ehrlich's[1]), der ihr Vorkommen daselbst secundär durch Rückverwandlung aus hämatogenen, multinucleären, emigrirten Zellen erklärt. Nach dieser neuesten Lehre Ehrlich's wäre also das Primäre stets die Eosinophilie des Blutes, die Eosinophilie des Gewebes aber stets das Secundäre.

Es scheint mir indess, als ob diese einseitig chemotatische

[1]) Ehrlich, Anaemie I, Seite 105—115.

Lehre Ehrlich's gewisse Thatsachen ebenso gezwungen erklärt, wie die diametral-conträre Lehre von Neusser und Ad. Schmidt, die auf dem extremen Standpunkt stehen, das die multinucleären Eosinophilen des Bluts in die Gefässbahn immigrirte (ursprünglich auch erst einkernige) Bindegewebs-Zellen seien, die generelle Eosinophilie demnach Ausdruck einer localen eosinophilen Gewebssecretion wäre. Ich meine vielmehr, dass sehr wohl eine locale Entstehung eosinophiler Zellen im Gewebe zu Recht bestehen kann, unbeschadet der gleichzeitigen Gültigkeit der chemotactischen Theorie. Zwar beweisen, wie Ehrlich a. a. O. sehr richtig ausführt, bei Fällen allgemeiner Bluteosinophilie negative locale Cantharidinblasen-Experimente nicht nur nichts gegen die chemotactische Lehre, sondern sind gerade durch diese am einfachsten und ausreichendsten zu erklären. Ad. Schmidt's Beobachtungen bei Asthma und myelogener Leukämie sprechen also nicht gegen die Emigrations-Fähigkeit oder hämatogene Abkunft local angesammelter Eosinophilen, und auch Neusser's analoge Beobachtung bei Pemphigus ist demnach keine geeignete Basis zu Gunsten der weiteren Deduction von der nothwendig localen Entstehung der Eosinophilen in den Pemphigusblasen; andererseits aber können doch Fälle von localer Eosinophilie ohne coincidirende Bluteosinophilie (Nasentumoren — Benno Lewy) zwar ganz gut auch mit der chemotaktischen Lehre in Einklang stehen. Einstweilen aber mangelt doch noch der stricte Beweis, dass die Anschauung von einer, wenigstens unter Umständen möglichen, local-histiogenen, wenn schon vielleicht gar nicht einmal ungemischten, sondern mit einer hämatogenen, emigratorischen Anhäufung nebenhergehenden Production eosinophilen Materials, irrig sei. Freilich könnten dann auch die Ergebnisse der Cantharidin-Versuche in Fällen von relativer Verminderung der neutrophilen Zellen im Blut (lymphatische Leukämie — Neumann, myelogene Leukämie, Asthma-Anfall — Ad. Schmidt) zu Gunsten einer localen Entstehung der neutrophilen Eiterzellen ausgelegt werden, indessen findet man im Eiter nur höchst selten uninucleäre, neutrophile, myelocytoide Zellen; uninucleäre, eosinophile Zellen sind dagegen schon öfters seit längerer Zeit im specifisch beeinflussten Gewebe oder in entsprechenden Exudaten beobachtet worden (Mandybur).

Man muss demnach meines Erachtens nach unterscheiden; die isolirte allgemeine eosinophile multinucleäre Leukocytose des Blutes, wie sie sich bei Patienten mit Helminthiasis oder nach Campher-Injectionen findet, ferner die Eosinophilie des Blutes, die sich neben einer localen Eosinophilie des Gewebes, z. B. bei Asthma, Pemphigus, Düring'scher Hydroa gravis, Psoriasis, malignen Lymphomen findet, und schliesslich solche Fälle von localer Eosinophilie (acute Gonorrhoe, Phthisiker-Sputum), die ohne concomitirende Blut-Eosinophilie einhergehen. In allen diesen Fällen wird man das Auftreten der eosinophilen Zellen nicht nach einer allgemein gültigen Formel begutachten können, sondern wird von Fall zu Fall entscheiden müssen. Was speciell den zweiten Fall, die Combination localer und allgemeiner Eosinophilie anbetrifft, so könnte es sich hier sehr wohl darum handeln, dass ein örtlich producirtes Gift[1]) einmal vermehrte locale Eosinophilie der Gewebszellen erzeugt, und dann, wenn es mit dem Gewebssaft in die Blutbahn gelangt, auch im Knochenmark selbst vermehrte Proliferation eosinophiler Zellen veranlasst, oder wahrscheinlicher, da nur multinucleäre Eosinophilie erzeugt wird, erst vermehrte chemotaktische Anlockung aus diesem und erst mittelbar, zum Ersatz, vermehrte Proliferation veranlasst. Es wäre dann allerdings die Blut-Eosinophilie das Secundäre, aber nicht die directe Folge der Gewebs-Eosinophilie, entstanden durch etwaige Einwanderung von Gewebszellen in die Blutbahn, sondern die mittelbare Folge und, wie jede Blut-Eosinophilie, die directe Folge einer functionellen vorangegangenen Knochenmarks-Reizung. In anderen Fällen, wo nicht nur an einer umschriebenen Stelle, wie der Bronchialschleimhaut, sondern an an einem ganzen System des Organismus, etwa in der gesammten Haut, an multiplen Stellen locale Eosinophilie herrscht und mit allgemeiner Blut-Eosinophilie combinirt erscheint, könnte es sich um eine Constitutions-Anomalie handeln, bei der primär das Blut afficirt ist und secundär in den Geweben in vermehrter Weise eosinophile Zellen erzeugt werden, sei es durch Proliferation präformirter eosinophiler Bindegewebszellen oder aber durch eosinophile Metaplasie ungekörnter basophiler lymphocytoider Zellen[2])

[1]) Ehrlich, Anämie I, S. 114, 115.

[2]) Marschalko, Archiv f. Dermatol. u. Syphilis. LIV, 1900, lässt Unnas Plasmazellen sich in eosinophile Zellen umwandeln.

(maligne Lymphome, Goldmann[1]), Kanter[2]) ein Vorgang, der eine Analogie wäre zu der Entstehung eosinophiler Markzellen aus grossen Lymphocyten des embryonalen Knochenmarkes. Hier wäre die Intoxication der Säfte das Primäre; die Reizung des Knochenmarkes, mit der ihr folgenden allgemeinen Eosinophilie des Blutes und die Reizung der Gewebe, d. h. die locale Eosinophilie, wären beide coordinirt secundär. In allen Fällen wird man annehmen müssen, dass die specifisch „eosinophil" wirkenden Toxine in der Blutbahn eosinophile multinucleäre Knochenmarkszellen functionell in die Blutbahn hinein, im Gewebe eosinophile Blutzellen, während ihrer Passage durch das betreffende Gewebe functionell aus den Capillaren herauslocken und zugleich daselbst heteroplastische Neubildung und homoplastische Proliferation eosinophiler Gewebszellen veranlassen[3]). Von einer Fernwirkung im eigentlichen Sinne seitens eines ungelösten Toxins vom Gewebe aus nach dem Knochenmark hin dürfte aber wohl kaum die Rede sein[4]).

Unsere bisherigen Beobachtungen gipfeln also darin, dass wir Gründe haben, nicht nur granulationslose Analoga adenoider Parenchymzellen unter den Rundzellen histiogener Abstammung anzunehmen, sondern dass ein Gleiches, mit Ausnahme der neutrophilen und sonstigen Specialkörnungen, auch für die gekörnten Zellen gilt, von denen ja nur die eosinophilen α-Zellen und die γ-Mastzellen in Betracht kommen. Ich werde in einer weiteren Arbeit zu berichten haben, ob und welche Unterschiede zwischen diesen histiogenen und hämatogenen Rundzellen bestehen; vorläufig will ich nur betonen, dass ich bis jetzt tinctoriell durchgreifende Differenzen nicht habe auffinden können, indess wohl bei Lymphocyten und Plasmazellen, eosinophilen Knochenmarks- und Asthmazellen, Mastzellen des Blutes und des Bindegewebes auf constante, deutliche, morphologische Differenzen gestossen bin.

[1]) Centralbl. f. allgem. Pathol. III 1892.

[2]) Inaug.-Diss. Breslau 1893.

[3]) Vergl. hierzu Bettmann, Volkmann's Vorträge 1900, IX. Serie, 26. Heft, S. 1595.

[4]) Vergl. ferner auch Bettmann, Arch. f. Dermatol. u. Syphilis, XLIX, 1899, No. 266.
Teichmüller, D. Arch. f. klin. Medicin LX 1898.
Noeske, Dtsch. Ztschr. f. Chirurgie LV 1900.

Hinsichtlich eines etwaigen Befundes uninucleärer gekörnter Zellen im Gewebe oder in Entzündungs-Producten waren wir weiter zu dem Schlusse gelangt, dass wir, da solche Zellen im normalen Blut nicht vorkommen, dieselben eintretenden Falles entweder als autochthone Gewebszellen (Eosinophile, Mastzellen), oder ausgewanderte, aber umgewandelte Leukocyten des normalen Blutes (neutrophile) anzusprechen haben.

Es erübrigt jetzt noch, zu einem etwaigen Befunde einkerniger ungekörnter (basophiler) Zellen Stellung zu nehmen; hörten wir doch, dass derartige Elemente sowohl im Blut als Lymphocyten und als grosse uninucleäre blasskernige Leukocyten kreisen, als auch im granulirenden Gewebe als lymphocytoide Infiltrationszellen, bezw. als grosskernige leukocytoide Wanderzellen und Plasmazellen vorkommen. Bei langsamer und chronischer verlaufenden Reizungen konnte Marchand zwar eine histiogene Abkunft dieser Entzündungsproducte direct feststellen. Damit ist indess noch nicht gesagt, dass es sich bei Eiterungen auch so verhält. Um einen derartigen Befund im hämatogenen oder histiogenen Sinne entscheiden zu können, wollen wir noch in wenigen Worten unsere augenblickliche Kenntniss des chemotaktischen Verhaltens der verschiedenen einzelnen leukocytären und leukocytoiden Zellen zusammenfassen.

Man muss hinsichtlich der functionellen Reizungen und Bewegungsphänomene der verschiedenen Leukocytenformen unterscheiden zwischen der Contractilität, der generellen Locomobilität, ferner dem speciellen Fall des Uebertritts aus dem Knochenmark und den lymphoiden Organen in die Blutbahn hinein, sowie der Emigration aus den Gefässwänden heraus in die Gewebe hinein, und allenfalls den uns hier noch nicht weiter interessirenden Fall der Immigration, des Uebertritts aus dem Festland des fixen Gewebes in den abführenden Circulationsstrom des Blutes und der Lymphe. Nur die Erscheinungen der Leukocytose und Eiterung fallen unter den Begriff der eigentlichen chemotaktischen Vorgänge, da sie Locomotionen umgreifen, die nach der Richtung eines „von fern her“ wirkenden chemischen Agens erfolgen, während Contactilität und Locomobilität

schlechthin durch alle anderen Reize auch, und zwar durch „directe“ Einwirkung derselben, ausgelöst werden können.

Was die Contractilität anbetrifft, so dürfte sie wohl, wie jedem lebenden Protoplasma überhaupt, das auf äussere Einwirkungen jeder Art mittelst Contraction reagirt, sämmtlichen histiogenen und hämatogenen Rundzellen ohne Ausnahme, also auch den ungekörnten Lymphocyten zuzuerkennen sein.

Nicht jede Rundzelle ist aber auch eine Wanderzelle. Amöboide Locomobilität im Gewebe besitzen einmal sämmtliche freien histiogenen Wanderzellen, zu denen die kleinen Rundzellen des Granulationsgewebes möglicherweise nicht gehören. Von hämatogenen Zellformen besitzen sie weiter sämmtliche emigrationsfähigen Elemente, also die multinucleären gekörnten neutrophilen, eosinophilen und Mastzellen (Neisser's Tripperfall)[1]; denn jede Exudatzelle muss eine Wanderzelle sein, was aber umgekehrt nicht der Fall zu sein braucht. Unter natürlichen Verhältnissen nicht, dagegen wohl auf dem heizbaren Objekttisch konnte Locomobilität schliesslich auch an den einkernigen gekörnten Myelocyten nachgewiesen werden, so an eosinophilen Zellen von H. F. Müller[2]), an neutrophilen von Jolly[3]). Kurz, Lokomobilität besitzen alle gekörnten Zellformen. An ungekörnten Lymphocyten und uninucleären Leukocyten ist Locomobilität bislang nicht beobachtet worden, womit aber nicht gesagt sein soll, dass sie diesen Zellen deshalb auch wirklich fehlt.

Die Leukocytosen des Blutes sollen nach Ehrlich durch activen chemotactischen Uebertritt der gekörnten und ungekörnten Zellen von „Leukocyten-Habitus“, (d. i. der Zellen des Knochenmarkes mit relativ breitem Plasma und kleinem Kern) in die Blutbahn hinein erfolgen, während er der Ansicht ist, dass das Wesen der Lymphocytose auf passiver Ausschwemmung der ungekörnten „Lymphocyten“ (mit relativ grossem Kern und schmalem Plasma) aus den Lymphdrüsen beruhe. Es sei nehmlich bei Lymphocyten weder Locomobilität und Chemotropismus, noch Emigration

[1]) vgl. Milchner, Zeitschr. f. klin. Medicin, 37, 1899. Unna fand Mastzellen in Miliariabläschen.

[2]) H. F. Müller, Archiv f. experiment. Pathologie, 1894.

[3]) Jolly, Compt. rend. de la Soc. de Biol. 1898.

und Eiterbildung festgestellt, was Beides, wenigstens theilweise, bei den ungekörnten und gekörnten uninucleären und multinucleären Knochenmark-Leukocyten der Fall sei, und ferner würden, wie er meint, Lymphocyten nur in den Lymphdrüsen, nicht aber in dem in directer Beziehung zur Blut-Circulation stehenden Knochenmark gebildet. Die Milz soll für celluläre (cytokerastische) Blutbildung ohne Belang sein. Es lassen sich nun aber, — abgesehen davon, dass die leukämischen Blutveränderungen wahrscheinlich nicht auf functioneller Reizung der hämatopoetischen Organe und ihrer Parenchymzellen, sondern auf Hyperplasis und Proliferation beruhen [1]), und abgesehen davon, dass der Milz vielleicht doch, wie vergleichende Zählungen des Milzarterien- und Milzvenen-Blutes zeigen [2]), eine, wenn schon nur ganz geringe, Bedeutung für die Zahl zwar nicht der multinucleären neutrophilen, aber vielleicht für die kleine Zahl (2—4 pCt.) der uninucleären grossen Leukocyten zukommt — doch gewisse Gründe dafür anführen, dass ebenfalls Lymphocytosen auf activem, chemotaktischem Uebertritt von Lymphocyten in die Blutbahn beruhen könnten. Für diese Anschauung ist es wichtig, dass Fälle von Lymphocythämie beobachtet sind, bei denen die Lymphdrüsen unbetheiligt waren, also lediglich Lymphocyten des Knochenmarks in Action treten konnten. Solche Fälle von Knochenmark-Lymphocytose würden dann die Annahme einer mechanischen Ausschwemmung aus den Lymphdrüsen oder den Lymphknötchen überflüssig erscheinen lassen, welche nur gerechtfertigt war, so lange man von der Voraussetzung ausging, dass sich Lymphocyten nur in den Lymphdrüsen und der Milz fänden. Wenn demnach eine active Locomobilität der Lymphocyten anerkannt werden sollte, so wird man auch annehmen müssen, dass die kleinzellige Lymphocytose nach Pilocarpin-Injection, bei Keuchhusten und Darmkatarrhen [3]), auf activer Chemotaxis der Lymphocyten beruht. Ganz besonders sprechen hierfür die Befunde bei Malaria-Patienten, bei denen ich auf der Königsberger Medicinischen Klinik nicht nur die grossen uninucleären Leukocyten vermehrt fand, sondern auch ein ziemlich starkes

[1]) vgl. Pappenheim, Zeitschr. f. klin. Medicin, 39, 1900.
[2]) vgl. v. Ebner, Kölliker's Handbuch der Gewebelehre, III, 1899, S. 275.
[3]) Ehrlich, Anaemie, I, S. 69.

Vorkommen grosser Lymphocyten in der Blutbahn constatiren konnte, welche doch normaler Weise in dieser fehlen. D. die kleinen Lymphocyten hier nicht vermehrt sind, was doch auch der Fall sein müsste, wenn es sich um bloss mechanisch Ausschwemmung aus den Lymphdrüsen handelte, so kann es sich wohl nur um specifische Toxin-Wirkungen handeln, die sich allerdings eher auf die grossen Lymphocyten des Knochenmarkes (und der Milz!), als auf die der Lymphdrüsen zu erstrecken scheinen, da letztere so gut wie gar nicht geschwollen sind[1]).

[1]) Um aus Vergrösserungen adenoider Organe einen Rückschluss auf deren Betheiligung an der Emission farbloser Blutzellen zu gewinnen darf man nicht alle Arten von Lymphdrüsen- oder Milztumoren als gleichwerthig erachten; speciell sind die hyperplastischen Tumoren streng von den durch functionelle Reizung entstandenen zu trennen.

Früher hat man mit Virchow, der die Leukocyten für im Blut gealterte Lymphkörperchen hielt, im Gegensatz zu Pyämie und progressiver Leukämie die temporäre fieberhafte Leukocytose auf eine functionelle Reizung, eine Art von Desquamativ-Katarrh der bei Infectionskrankheiten häufig in Mitleidenschaft gezogenen Lymphdrüsen bezogen. Heut zu Tage wird den Lymphdrüsen allerdings nur eine Betheiligung an der Lymphocytose zugeschrieben und letztere, im Gegensatz zur Lymphämie, auf eine functionelle Reizung derselben zurückgeführt (Ehrlich, Anämie, I, S. 68, zieht allerdings auch aus Beobachtungen bei malignem Lymphom Schlüsse auf die Bedeutung der Lymphdrüsen für die normale Blutbildung.) Die gewöhnliche multinucleäre Leukocytose bezieht man indess auf eine functionelle Reizung des Knochenmarkes, trotz der mit fieberhafter Leukocytose so häufig Hand in Hand gehenden Lymphdrüsen- und Milztumoren. Letztere bilden eben weiter nichts, als das der fieberhaften Knochenmarks-Reizung entsprechende Aequivalent einer functionellen Milzreizung, welche anscheinend weniger auf Hyperplasie, als wohl zumeist auf Afflux und acytokerastischer Hypertrophie beruht. Ebenso, wie ein hyperplastischer Milztumor nur zu einer pseudo-leukämischen Anaemie führt, die wahre Leukämie aber auf einer hypothetischen, nicht sichtbaren Knochenmarks-Hyperplasie beruht, so veranlassen die in der Blutbahn kreisenden pyretogenen Toxine einerseits eine functionelle Milzhypertrophie, andererseits durch Knochenmark-Reizung eine Fieber-Leukocytose.

Die bei irgend welchen Infectionen auftretenden Vergrösserungen regionärer Lymphdrüsen indess beruhen darauf, dass ein in die Lymphspalten und Lymphbahnen gelangtes Gift, bevor es in die Circulation kommt,

Wir betonten, dass nach der bis jetzt herrschenden Ehrlich-schen Lehre active chemotaktische Leukocytosen für sämmtliche Leukocyten zugelassen werden, speciell auch für sämmtliche einkernige granulirte und ungranulirte Leukocyten. So soll die von Einhorn und Zenoni studirte Vermehrung der grossen uninucleären ungekörnten Leukocyten im Blute auf activem Verlassen des Knochenmarkes beruhen, indem sich diese Zellen nach Ehrlich ebenfalls finden, desgleichen die verschiedenen (neutrophilen und eosinophilen) Myelocytosen, da ja auch an einkernigen gekörnten Myelocyten von H. F. Müller und Jolly active Locomobilität

in den Lymphdrüsen abgefangen und filtrirt wird. Während sonstige functionelle Reizungen der lymphatischen Apparate (Darmkatarrhe, Tuberculin-Injectionen u. s. w.) sich in einer Reizungs-Lymphocytose ausdrücken, gehen die eben erwähnten Lymphadenitiden wohl meist ohne eine solche einher. Ebenso giebt es eine allgemeine Infectionskrankheit, bei der es, obwohl sie mit einem Milztumor einhergeht, und obwohl demnach auch eine parallele Beeinflussung des Knochenmarkes angenommen werden muss, nicht nur nicht zu einer Leukocytose, sondern sogar zu einer Leukopenie kommt. Es ist dies der Typhus abdominalis. Es wäre wohl falsch, wollte man in dem einen Fall des Typhus und eventuell auch der Masern von einer Nichtbetheiligung und Inactivität des Knochenmarkes sprechen. Ebenso, wie die Typhusbacillen in dem Milztumor vorhanden sind und durch Punction jederzeit nachgewiesen werden können, dürfte auch das Knochenmark in diese allgemeine Krankheit mit einbegriffen sein (Busch, Zeitschrift für Hygiene, Bd. 28, 1898). Lassen sich doch gerade bei dem Typhus die Immunkörper aus dem Knochenmark darstellen. Wenn wir indess zu der Hypothese griffen, dass einfach hypertrophische, also nicht hyperplastische Tumoren der Milz, der Lymphdrüsen, der Darmfollikel u. s. w. nicht allein durch eine functionelle Reizung zu Stande kommen, sondern auch mit einer functionellen Lähmung durch die daselbst retinirten und abfiltrirten Toxine einhergehen können, so dürfte sich hierdurch sowohl die Alymphocytose bei entsprechenden Lymphadenitiden, wie auch die Aleukocytose des Typhus-Knochenmarkes erklären lassen. Wies doch Bohland (Centralblatt für innere Medicin, 1899, No. 17, S. 409) nach, dass, im Gegensatz zu den eiter- und fiebererregenden Typhus-Proteïnen, die Typhus-Toxine chemotaktisch negativ auf die Leukocyten einwirken.

Wie Entzündung und Fieber, so werden neuerdings auch deren Begleit-Erscheinungen, Eiterung und Leukocytose, als Maassnahmen der Selbsthülfe und Abwehr seitens des Organismus aufgefasst, und speciell sind auch in den multinucleären neutrophilen Leukocyten des

nachgewiesen worden ist. Wir sehen also, dass auch den ungekörnten uninucleären Zellen, die nur 2—4 pCt. unter den farblosen Blutkörperchen des normalen Blutes betragen, ein activer Uebertritt aus dem Knochenmark in die Blutbahn und die Möglichkeit zur Bildung ächter Hyperleukocytose zugesprochen wird. Schon diese könnte dafür sprechen, auch den Lymphocyten des Knochenmarkes einen activen Uebertritt aus dem Knochenmark in die Circulation zuzuerkennen; stehen doch wahrscheinlich beide Zellformen in ähnlichem genetischem Connex zu einander, wie Myelocyten und Leukocyten, die doch auch beide active Leukocytosen bilden können. Wie allerdings die im normalen Blut sich findenden kleinen Lymphocyten unter anderen Bedingungen in die Blutbahn gelangen, als die ihnen genetisch nahe stehenden grossen Lymphocyten, und diese wieder, wie die grossen uninucleären Leukocyten, so folgen auch die neutrophilen Leukocyten und neutrophilen Myelocyten beide ihren eigenen verschiedenen chemotaktischen Gesetzen[1]).

Mastzellen-Leukocytose wurde einmal nach Pyrodin-Injectionen von Schmauch[2]) festgestellt, und hinsichtlich der Eosinophilie hat Ehrlich den Satz aufgestellt, dass für ihre meisten Formen die directe Ursache in einem Gewebszerfall und dessen Producten liegen soll, dass ferner aber die auf multinucleäre neutrophile Zellen positiv chemotaktisch wirkenden Toxine (Bakterien-Proteïne

Eiters und der gewöhnlichen Leukocytose die Alexine als schützende Immunkörper nachgewiesen worden. Wenn neuerdings Blumenreich und Jakoby (Zeitschrift für Hygiene, Bd. 29, 1898) bei gewissen Infectionen eine Steigerung der Immunität nach Splenectomie erzielten und die Ursache hierfür auf die mit der Milz-Extirpation vicariirende Lymphocytose beziehen, so dürfte diese Deutung eine irrthümliche sein. Wie bei Vitali (Clin. med. Ital., 1900, No. 4), sowie bei Pougliese e Suzzati (Arch. per le scienze med., 1900, Nr. 1) dürfte die Immunität vielmehr darauf beruhen, dass durch die Splenectomie ein für die Aufnahme und Bindung des Giftes besonders disponirtes Organ aus dem Körper entfernt, ein Locus minoris resistentiae also beseitigt ist; beruht doch auch die natürliche Immunität zumeist auf dem natürlichen Mangel an Gift bindenden (haptophoren) Zellen und Geweben.

[1]) Ehrlich, Anämie, I. S. 75.

[2]) Dieses Archiv, Bd. 156, S. 231, Anm.

University of California LIBRARY

u. s. w.) auf eosinophile Zellen abstossend, negativ chemotaktisch wirken und vice versa[1]).

Nunmehr wenden wir uns zur Besprechung der Emigration der Leukocyten aus den Gefässen. Jede Emigration hat selbstverständlich, im Gegensatz zur Diapedese, active Locomobilität, d. h. amöboide Fähigkeiten zur Voraussetzung. Indess braucht umgekehrt nicht jeder amöboide Leukocyt auch emigrationsfähig zu sein. Emigration ist mit Sicherheit festgestellt bei den multinucleären neutrophilen Leukocyten und kann wohl auch als sicher angenommen werden bei den multinucleären Eosinophilen und Mastzellen.

Während den uninucleären neutrophilen und eosinophilen Myelocyten Locomobilität zukommt, scheint ihnen die Fähigkeit des Emigrirens zu fehlen; mindestens ist sie bisher nicht zur Beobachtung gekommen und dürfte auch insofern, wie wir oben erörtert haben, einstweilen ohne wesentlichen Belang sein, als diese Zellen im normalen Blute fehlen[2]).

Es sind nun im Grossen und Ganzen die nämlichen Stoffe, die eine allgemeine Leukocytose des Blutes und eine locale Eiterbildung im Gewebe verursachen, somit müssen beide als chemotaktische Erscheinungen aufgefasst werden. Allgemeine Leukocytose des Blutes kommt dadurch zu Stande, dass ein chemotaktisch wirkender Stoff in der Blutbahn kreist und einen Uebertritt der betreffenden Leukocyten aus dem Knochenmark in diese veranlasst. Lagert der betreffende Stoff ausserhalb der Gefässe im Gewebe, so bewirkt er innerhalb der das Gewebe durchziehenden

[1]) Chinin wirkt auf Leukocyten nicht eigentlich specifisch negativ, sondern lähmt ihre Locomobilität.

[2]) Etwaige pleuritische und peritonitische Exsudate bei myelogener Leukämie müssten noch genauer auf das Vorhandensein von Myelocyten beobachtet werden (Ehrlich, a. a. O. S. 129). Vielleicht handelt es sich gar nicht um emigrirte leukocytäre Blutzellen, sondern um histiogene myelocytoide Elemente, die sich in loco unter dem Einfluss der „leukämischen Noxe“ gebildet haben, obwohl solches wenig wahrscheinlich ist, da im Gewebe neutrophile Granula anscheinend nicht gebildet werden könnnen. In der That sind myeloide „Metastasen“ bei medullärer Leukämie nur in den hämatopoëtischen Organen beobachtet worden, während bei Lymphämie auch sonst in der Haut u. s. w. lymphomatöse „Infiltrationen“ in die Erscheinung treten.

Capillaren eine regionäre locale Hyperleukocytose (Goldscheider und Jakob) und alsdann eine Emigration der in den betreffenden Capillaren sich ansammelnden Leukocyten. Von einer eigentlichen Fernwirkung vom Gewebe bis in das Knochenmark scheint demnach wohl kaum die Rede zu sein; besteht doch neben dieser localen Leukocytose oder Eiterung nothwendigerweise keine begleitende, bezw. vorangehende allgemeine Leukocytose des Blutes in der Gesammt-Circulation, so dass das Knochenmark nicht immer unbedingt in Mitleidenschaft gezogen sein dürfte. In den Fällen aber, wo neben localer Eiterung auch allgemeine Leukocytose besteht, wie es z. B. bei Septico-Pyämien der Fall ist, lässt sich diese Leukocytose als secundäre, fieberhafte oder infectiöse Leukocytose auffassen, entstanden dadurch, dass aus dem primären Eiterheerd toxische Stoffe secundär in die Blutbahn resorbirt werden, die ihrerseits das Knochenmark in functionelle Reizung setzen. Es ist dieser Fall also ähnlich zu bewerthen, wie der oben erörterte der localen Eosinophilie, die mit allgemeiner eosinophiler Leukocytose combinirt ist. Während aber die Stoffe, welche locale Eosinophilie hervorrufen, anscheinend nicht nur die multinucleären α-Leukocyten functionell aus der Blutbahn herauslocken, sondern auch die Gewebszellen zur plastischen Production eosinophiler Wanderzellen veranlassen, scheinen aus den oben angeführten Gründen diejenigen Stoffe, welche auf die neutrophilen Zellen positiv chemotaktisch wirken (viele anscheinend nur mechanisch wirkende Fremdkörper, Bakterien-Proteïne, Pollenkörner, Aleuronat, Krotonöl u. s. w.), nur functionell die multinucleären neutrophilen Blutzellen zur Emigration zu veranlassen. Da übrigens den neutrophilen Zellen des Menschen, Hundes, Schweines und Affen bei den übrigen Thiergattungen, je nach der Art derselben, andere specifische „Specialkörnungen“ entsprechen, z. B. indulinophile, pseudoeosinophile, amphophile u. s. w., so dürften weiter je nach der Art der betreffenden Thierspecies die chemischen Bedingungen für Eiterung und Leukocytose erheblich schwanken.

Bezüglich der eosinophilen „Eiterung“ sei ferner noch bemerkt,

[1]) Es besteht also trotz des starken Verlustes des Blutes an Leukocyten keine Leukopenie, weil der Zellausfall als Reiz auf das Knochenmark wirkt, welches stets sogleich für geeigneten Nachschub sorgt.

dass sei, wie schon erwähnt, u. A. im Sputum von Asthmatikern und Phthisikern in die Erscheinung tritt. Bettmann[1]) konnte im Anschluss an Lerredde und Perrin zeigen, dass nicht nur der Blasen-Inhalt bei Dühring'scher Krankheit, sondern auch der künstlich durch Vesicantien erzeugte, im Anfange, so lange er wasserklar ist, eosinophile Zellen enthält. Erst bei längerem Bestande der Blase wird der Inhalt trübe, eitrig und enthält gewöhnliche, neutrophile Eiterzellen. Dasselbe ist auch bei der Urethrorrhoea gonorrhoica der Fall. Im allerersten Stadium des serös-schleimigen Katarrhs führt derselbe stets reichlich Eosinophile. Später nehmen die Eosinophilen an Zahl ab. Man muss sich dieses Phänomen wahrscheinlich so deuten, dass verschiedene chemotaktische Reize zur Einwirkung gelangen. Erst sind es solche, die nur auf Eosinophile wirken; sehr bald treten dann, wohl Seitens der in ihrer Virulenz während der Incubation veränderten Gonokokken, vielleicht auch durch den Zerfall der Eosinophilen (s. u.), eitererregende Reize hinzu. Mit der zunehmenden Vermehrung der neutrophilen Zellen werden die eosinophilen substituirt und treten mit der zunehmenden negativen Chemotaxis (s. u.) schliesslich garnicht mehr in das eitrige Secret über. Falsch wäre es hiernach, mit Posner und Lewin[2]), im Anschluss an eine frühere, jetzt aufgegebene Hypothese H. F. Müller's, eine Entstehung der multinucleären, eosinophilen Leukocyten im Eiter selbst aus multinucleären, neutrophilen Zellen anzunehmen, ähnlich, wie auch Klein[3]) in Blut-Extravasaten Eosinophile aus Neutrophilen durch Aufnahme von Hämoglobin-Derivaten hervorgehen lässt. Erstens treten bei den erwähnten Eiterungen erst die eosinophilen und dann die neutrophilen Zellen auf, zweitens, wo eosinophile neben neutrophilen Zellen im Eiter gleichzeitig vorkommen, entsteht nicht die eine Art aus der anderen, sondern sie beide haben in entsprechend gekörnten Zellen des Knochenmarkes ihre eigenen, verschiedenen Stammformen.

Von einer chemotaktischen „Fernwirkung" aus dem örtlich gereizten Gewebe bis in das Knochenmark könnte mit gewissem Recht nur in dem Falle die Rede sein, dass das örtlich

[1]) Bettmann, Münch. med. Wochenschrift 1899, S. 1231.
[2]) Posner und Lewin, Dermatolog. Zeitschrift 1894.
[3]) Klein, Centralblatt für innere Medicin 1899.

lagernde Gift nicht sogleich Eiterung verursacht, sondern erst ins Blut resorbirt, das Knochenmark bei seinem Transport durch dasselbe zur allgemeinen Leukocytose anregt, und diese Leukocytose erst nachher in Eiterung übergeht, indem die in der Circulation cursirenden Leukocyten bei ihrer Passage durch das gereizte Gewebe von den betreffenden, im Gewebe lagernden chemotaktischen Reizmitteln angelockt werden.

Was nunmehr den wichtigsten Punkt der ganzen Frage, das Emigrations-Vermögen der einkernigen, ungekörnten Zellen anbetrifft, so ist ein solches an ihnen bisher direct nicht wahrgenommen worden. Besonders schwierig gestaltet sich die Frage bei den kleinen Lymphocyten und den lymphocytoiden Granulationszellen. Bereits oben haben wir erwähnt, dass diesen Gebilden Locomobilität und active chemotaktische Eigenschaften abgesprochen werden, eine Lehre, die sich im Wesentlichen auf den bekannten Versuch Neumannn's stützt, dem es nicht gelang, bei einem Patienten mit lymphatischer Leukämie, dessen Blutbahn fast ausschliesslich kleine Lymphocyten führte, mittelst eines Vesicans Lymphocyten-Eiter in der entstehenden Vesicatorblase zu erzeugen. Indessen dürfte dieser Fall doch eher nur so zu deuten sein, dass wir bis jetzt ein specifisches, Lymphocyten anlockendes Agens nicht kennen, und dass die bekannten Eiter-erregenden Mittel, zu denen auch die Vesicantien (s. o.) gehören, eben nur specifisch auf die neutrophilen, multinucleären Zellen wirken, selbst wenn diese noch so spärlich im Blute vorhanden sind. Der Schluss, gerade aus diesem Experiment Folgerungen auf das amöboide Unvermögen der Lymphocyten zu ziehen, erscheint unberechtigt[1]). Dass den Lymphocyten nehmlich die Möglichkeit nicht ohne Weiteres abgesprochen werden kann, eine Art eitrigen Secretes zu bilden, dafür spricht der Umstand, dass nach meinen Untersuchungen die pyoiden Pfröpfe der Angina lacunaris (worauf mich Herr Geh.-Rath Neumann aufmerksam gemacht hatte) fast ausschliesslich aus Lymphocyten jeglicher Grösse und nur zum kleinsten Theile aus neu-

[1]) S. hierzu Ehrlich, Anämie I, S. 70 (Ueber Emigration der Lymphocyten), S. 109 (Emigration der Eosinophilen) und S. 129 (der Myelocyten). Letztere zwei Fälle werden anders gedeutet als, der erste.

trophilen, multinucleären Zellen bestehen, wenn schon hier vielleicht von einer eigentlichen Emigration aus Blutcapillaren heraus nicht die Rede sein dürfte.

Die Herkunft der lymphocytoiden Granulationszellen liesse sich sehr wohl durch Proliferation von histiogenen Gefäss-Endothelien und fixen, perivasculären Stromazellen erklären, so lange eine Auswanderung von Lymphocyten unwahrscheinlich erscheint; hiermit würde auch die Rückverwandlung der Granulationszellen in spindlige Elemente (Fibroblasten) des Narbengewebes bestens harmoniren. Wie weit bis jetzt eine chemotaktische Function der Lymphocyten angenommen werden darf, haben wir oben gelegentlich der Besprechung der Malaria-Lymphocytose und der Tonsillarpfröpfe kurz skizzirt. Immerhin bezeichnen noch viele Forscher die kleinen Rundzellen der Granulome etc. ganz direct als ausgewanderte und irgendwie veränderte Lymphocyten und das Neoplasma als Infiltrat, indem sie ihrerseits sich darauf stützen, dass man in den betreffenden Rundzellen-Anhäufungen Mitosen, das Postulat jeder Proliferation, so gut wie garnicht findet, wohl aber oft besonders dann eosinophile Zellen, wenn diese auch im Blut vermehrt sind. Dem ist entgegen zu halten, dass der erste Punkt wahrscheinlich in den eigenthümlichen Verhältnissen des Mitosen-Ablaufes bei diesen kleinen Rundzellen begründet ist, der wahrscheinlich ausserordentlich schnell vor sich geht. Auch in lymphoiden Organen und im cytogenen Bindegewebe findet man Mitosen nur in den die Grossen Lymphocyten enthaltenden Keimcentren, welche also wahrscheinlich langsamer verlaufen, als die Proliferation und Granulation der kleinen Zellen, aber auch im Granulationsgewebe (Unna's Plasmomen) kann man nach meinen Erfahrungen fast stets Mitosen bei fleissigem Suchen finden[1]). Daher scheint dieser Einwand gegen die histiogene Herkunft der lymphocytoiden Rundzellen, trotzdem vielleicht eine Emigration durchaus möglich wäre, eben so wenig stichhaltig, wie die Negirung der histiogenen Production eosinophiler Zellen[2]) lediglich aus dem Grunde, weil bislang in den betreffenden Geweben (Bronchialschleimhaut u. s. w.)

[1]) Vergl. hierzu Pinkus, Arch. f. Dermatol. u. Syphilis 50, 1899, S. 192, 193.

[2]) Siehe Ehrlich, Anämie I S. 110.

Mitosen eosinophiler Zellen vermisst wurden, die angeblich doch dort, wo es sich nicht um eine Einwanderung von aussen her, sondern um eine autochthone Proliferation handelte, vorausgesetzt werden müssten. Was weiter das Vorkommen eosinophiler Zellen in Lymphomen und Granulomen betrifft, so haben wir oben erörtert, wie eine in den Säften circulirende Noxe nicht nur im Blut Eosinophile erzeugen kann, sondern auch die eosinophilen Gewebszellen zur Vermehrung bringt.

Eine Art von Compromiss zwischen den beiden extremen Ansichten der histiogenen und hämatogenen Entstehung der kleinen Rundzellen bedeutet die Lehre Ribbert's, der dieselben zwar als ächte und eigentliche Lymphocyten anspricht, aber nicht als aus den Gefässen in Masse ausgewanderte, sondern als Producte einer Proliferation und Hyperplasie präformirter, extravasculärer, überall durch die Gewebe hin zerstreuter, kleiner, lymphoider Follikel und Rundzellen-Anhäufungen. Diese sollen sowohl bei der chronischen productiv-regenerativen Bindegewebs-Entzündung wie bei gewissen lymphomatösen Metastasen der lymphatischen Leukämie eine Rolle spielen. Während demnach bei gemischt-zelliger, myelogener Leukämie die Tumoren der Lymphdrüsen und der Milz sehr wohl auf Retention und Weiterwucherung aus der Blutbahn dorthin verschleppten Zellmateriales beruhen könnten, muss man an der Hand von Ribbert's Hypothese annehmen, dass die bei Lymphämie in nicht mit der Blutbahn offen communicirenden Territorien auftretenden Geschwülste, z. B. der Haut, der Augenlider, der Pleuren, der Leber, extravasculär, durch Wucherung daselbst präformirten lymphoiden Gewebes in loco entstanden sind; dass also nicht substantielle, eigentliche Metastasen vorliegen, sondern dass es sich um eine Constitutions-Anomalie handelt, bei der ein krankhafter, hyperplastischer Reiz überall im Körper gleichzeitig oder nacheinander die Lymphocyten des ubiquitären lymphatischen Gewebes zur Proliferation anreizt[1]).

[1]) Es wäre indess zu überlegen, ob das Postulat solcher hypothetischen Follikel nothwendig ist und ob es nicht genügt anzunehmen, dass die lymphocytoiden Abkömmlinge der bindegewebigen Stromazellen und Endothelien zwar keine ächten Lymphocyten, aber ihnen tinctoriell gleiche und morphologisch ähnliche lymphocytoide Rundzellen seien.

Wir sind demnach zu folgenden Ergebnissen gelangt. Alle multinucleären Zellen können nach der jetzt herrschenden Lehre emigriren, werden also, finden sie sich im entzündlichen Secret, wahrscheinlich hämatogenen Ursprunges sein. An der Regeneration des Gewebes nehmen sie aber anscheinend nicht Theil. Uninucleäre, gekörnte wie ungekörnte, finden sich in gleicher Weise sowohl in der hämatogenen, wie in der histiogenen Zellreihe. Eine Emigration aus den Gefässen ist bei ihnen nicht nachgewiesen, wenn schon sie nicht unmöglich erscheint. Für die gekörnten Zellen ist die Frage insofern einfacher, als sie in der Blutbahn selbst gewöhnlich nicht circuliren, sondern nur in den hämatopoetischen Organen vorkommen. Uninucleäre gekörnte Zellen in entzündlichen Secreten sind demnach entweder durch Quellung aus multinucleären Blutzellen entstanden zu denken (neutrophile), oder können auch als Abkömmlinge fixer Bindegewebs-Zellen gedeutet werden (eosinophile). Finden sich im entzündlichen Secret aber irgend welche ungekörnte, uninucleäre Zellen, so könnten diese, da sie im normalen Blut stets vorkommen, sehr wohl leukocytäre, hämatogene Elemente sein, da aber ihre Emigration nicht feststeht, könnten sie sehr wohl auch in Anlehnung an Marchand histiogenen Ursprunges sein und somit auch an dem Neuaufbau der Gewebe mit theilnehmen.

Recapituliren wir nun kurz noch das, was für die uninucleären Leukocyten und Lymphocyten von Wichtigkeit ist, so haben wir gehört, dass bei beiden weder Locomobilität, noch Emigration direct beobachtet worden ist, dagegen dürften sie beide active, chemotaktische Leukocytosen, bezw. Lymphocytosen bilden; ja die Lymphocyten sind selbst im Stande, eine Art pyoiden Secretes zu bilden. Dass Locomobilität und Emigration bislang nicht dabei beobachtet ist, spricht nicht unbedingt dagegen, dass diesen Zellen eine solche nicht zukommt, vielmehr ist der Neumann'sche Versuch im anderen Sinne auszulegen.

so dass demnach etwa bei lymphatischer Leukämie und Pseudoleukämie der gleiche plastische Reiz sowohl zu einer Vermehrung präformirter Lymphocyten, wie auch zur Neubildung lymphocytoider Elemente aus basophilen ungekörnten spindligen Stromazellen antreibt.

Somit haben wir nunmehr das Material beisammen, mit Hülfe dessen wir an die Deutung gewisser Befunde herangehen können, über die wir sogleich berichten werden.

Bevor wir an die Deutung unserer eigenen Befunde herangehen, haben wir noch nachzutragen, dass eitrige Exudate nicht nur Gegenstand der hämatologischen Untersuchungsmethode gewesen sind, sondern auch histologisch im Schnitt gelegentlich genauer untersucht wurden. Da die locale Anordnung der verschiedenen im Eiter vorkommenden Zellen für die Deutung unserer Befunde mit von Wichtigkeit sein dürfte, so dürfte es sich empfehlen, kurz die Resultate zu referiren, die beispielsweise Jannowski[1]) bei seinen diesbezüglichen Untersuchungen erhalten hat. Wie Marchand, so konnte auch er bei Schnitten durch miliare Abscesse uninucleäre ungekörnte und multinucleäre gekörnte Zellen unterscheiden, deutet sie indessen in anderer Weise. Er hält nicht nur die multinucleäre, sondern auch die uninucleäre Form für emigrirt und glaubt im Anschluss an die ältere Lehre Ehrlich's, dass die multinucleären Formen aus den uninucleären nicht nur überhaupt hervorgehen können, sondern sogar hier im Eiter durch eine Art Reifung und progressive Metamorphose entstehen. Hierfür schien ihm besonders, und das ist für uns von besonderer Wichtigkeit, die verschiedene Anordnung dieser Zellen in seinen Abscess-Schnitten zu sprechen. Wie nehmlich bei einem Schnitt durch eine embryonale Blut-Insel oder durch ein Samencanälchen das cytogenetische Nacheinander derart gefolgert wird, dass man die an der Peripherie befindlichen Elemente als die jugendlichsten Stammformen, die im Centrum des Lumens als die letzt entstandenen reifsten Producte deutet, so glaubte sich auch Jannowski zu seiner Annahme dadurch berechtigt, dass er den ganzen Abscess im Innern nur aus multinucleären, die äussere Peripherie und die Infiltration des umgebenden Gewebes aber aus uninucleären Zellformen gebildet fand. Er stellte sich nun vor, dass Anfangs überhaupt nur uninucleäre jugendlich frische Zellformen aus den Gefässen auswandern, welche sich aber dann unter dem Einflusse der Eiterung degenerativ zu

[1]) Jannowski, Archiv für experimentelle Pathologie, Bd. 36, 1895. S. 15 ff, 32 ff.

multinuleären Zellformen umbilden. Letztes geschähe in um so stärkerem Maasse, je heftiger die Eiterung ist, da bei weniger foudroyant und langsamer verlaufenden Entzündungen mehr mononucleäre Zellen gefunden wurden, als bei den besonders giftigen peracuten Bakterien-Eiterungen. Die zuletzt angelangten peripherischen Zellen hätten, einstweilen noch unbeeinflusst von dem centralen Gift, diesen Umwandlungsprocess noch nicht durchgemacht.

Gegen diese Deutung könnte man einwenden, dass eine derartige progressive Reifung von uninucleären ungekörnten zu multinucleären gekörnten Zellen, wie Ehrlich sie für das Blut annimmt, sehr unwahrscheinlich ist, zumal da Kernpolymorphose keineswegs Zeichen einer Degeneration ist, da gerade die multinucleären Zellen die wichtigsten phagocytotischen und sonstigen Functionen erfüllen. Da scheint fast noch jene Deutung annehmbarer, welche die körnchenfreien uninucleären Zellen als entstanden aus multinucleären durch Körnchenverlust und Kernquellung erklären möchte. Hiergegen würde aber wieder die Anhäufung der uninucleären Zellen gerade an der Peripherie sprechen. Eher könnte man daher glauben, dass zu Anfang multinucleäre Zellen aus dem Blute ausgewandert sind und erst später, nach Erschöpfung ihres Vorrathes, uninucleäre Vorstufen mit herhalten mussten. Hiergegen sprechen nun wieder das Fehlen der Leukopenie im Blut, sowie der Umstand, dass später gebildete Abscesse nicht nur aus uninucleären Zellen, sondern ebenfalls aus multinucleären und uninucleären Zellen bestanden. Wohl könnte man daran denken, dass das pyogene Agens verschiedene chematoktische Wirkungen ausübt, anfangs nur auf multinucleäre Zellen, später, mit abklingender Wirkung und zunehmender Immunität der Gewebe, aber auf ungekörnte uninucleäre Zellen wirkt[1]). Aber erscheint es nicht am allereinfachsten, die der Circumferenz des Abscesses anliegende granulirende pyogene Membran zur Deutung mit heranzuziehen und daran zu denken, dass die freien uninucleären Eiterzellen der Peripherie mit den histiogenen Granulationszellen derselben vielleicht in genetischer Beziehung stehen könnten?

[1]) Vgl. hierzu Borrisow, Ziegler's Beiträge, 16.

II.

Wir hatten uns zur Aufgabe gestellt, Secrete chronischer Eiterungen nach der hämatologischen Deckglas-Methode zu untersuchen, welche allein, im Gegensatz zur histologischen Schnittmethode, die tinctoriellen Verhältnisse der Leukocyten völlig intact conservirt, und dabei unser Augenmerk namentlich auf das Vorhandensein etwaiger uninucleärer Zellen zu richten, die bei chronischen, productiven Entzündungen ja bekanntlich im Vordergrund des Interesses stehen, und die von früheren Untersuchern des Eiters, die im Anschluss an Ehrlich hauptsächlich auf gekörnte Zellen gefahndet und deren Eigenthümlichkeiten im Eiter studirt hatten, etwas vernachlässigt worden waren. Die besondere Aufgabe erforderte auch besondere Methoden. Es dürfte somit einleuchten, dass eine der früher an erster Stelle verwandten Färbungen, das Hämatoxylin-Eosin, weil man bei ihm uninucleäre ungekörnte Leukocyten von neutrophilen Zellen nicht überall sicher unterscheiden kann, zwar nicht ganz fortfallen, jedoch nur an zweiter Stelle, nebenher, als controllirende Methode dienen konnte. Das gleiche gilt vom Triacid, welches uninucleäre Leukocyten und Lymphocyten sehr wenig gut zur Darstellung bringt, da das basische Methylgrün nur Kerne, aber keine sonstigen basophilen Substanzen färbt. Die basophilen Leiber der Lymphocyten und der uninucleären Leukocyten erschienen bei dieser Färbung äusserst schwach durch das Säurefuchsin tingirt. Auch die vorzügliche panoptische Methylenblau-Eosin-Färbung von Michaelis reicht nicht aus, da hierbei oft uninucleäre ungekörte basophile Uebergangszellen nicht sicher von unpräcis gefärbten gekörnten multinucleären neutrophilen Zellen unterschieden werden können.

An erster Stelle verwandten wir deshalb eine Färbung, die ganz vorzüglich geeignet erscheint, als Reagenz[1]

[1]) Diese Färbung ist nur ein Reagens auf basophile Zellen, kein panoptisches Universalmittel, wie ich ganz besonders Sabrazès gegenüber betonen möchte. Neutrophile und eosinophile Körnungen sind hierbei erstere unsichtbar, letztere ungefärbt, oxyphiles Protoplasma schwach gelblich oder gar nicht gefärbt, Mastzellenkörner und Kokken roth. Besonders schön aber erscheint bei dieser Färbung die netzartige Sparrenwerk-Struktur des Lymphocyten-„Granoplasma", welche Ehrlich (Anämie 1 S. 48) früher als δ-Granulation beschrieben hatte.

auf ungekörnte uninucleäre basophile Leukocyten und Lymphocyten zu gelten, welche sie ganz specifisch, ähnlich, wie das dreifachsaure Glyceringemisch die eosinophilen Körner, in leuchtend rother Farbe hervorhebt. Es ist dies die von uns schon früher angewandte und in ihrer Theorie eingehend erörterte Methylgrün-Pyronin-Methode[1]), mit der wir auch kleine und grosse Lymphocyten im normalen Knochenmark und im myelämischen Blut nachgewiesen haben[2]).

Es wurden nun speciell exsudative Oberflächen-Eiterungen untersucht, in der Voraussetzung, dass das entzündliche Secret, welches die epitheliale Deckschicht durchsetzen muss, hierbei von weniger heterogenen Beimengungen durchsetzt sei, als bei den interstitiellen Eiterungen. Ferner wurden als Untersuchungs-Objecte Schleimhaut-Eiterungen gewählt, da etwa in den Eiter desquamirte Mucosazellen sich bei ihrer hohen Specifität als solche leicht recognosciren lassen, was bei den dem mittleren Keimblatt zugehörigen Endothel-Abkömmlingen seröser Häute bei eiteriger Pleuritis, Peritonitis u. s. w. bekanntlich öfters schwieriger sein dürfte[3]). Vor den mannigfaltigen zahllosen Erkrankungen

[1]) Pappenheim, dieses Archiv, Bd. 157. 1899, S. 32, Note 1, ferner Centralbl. f. Bakteriologie, 28, 1900, S. 403.

[2]) Derselbe, dieses Archiv, Bd. 159, 1900, S. 57 u. 69.

[3]) Ich will nicht unerwähnt lassen, dass ich in Fällen von gonorrhoischer Gonitis und infectiöser Conjunctival-Blennorrhoe im eitrigen Secret kleine „endotheloide" Zellen fand, die, obwohl zum Theil ein- und rundkernig, zum Theil polymorph- und vielkernig, doch sowohl von den eigentlichen einkernigen, wie von den vielkernigen Leukocyten unterschieden waren. Die ein- und rundkernigen Formen besassen fast alle einen relativ kleinen, meist total pyknotischen, excentrisch gelegenen Kern in relativ breitem Zelleib, waren somit morphologisch deutlich von dem typischen Habitus der kleinen Lymphocyten zu unterscheiden, mit denen sie allerdings prima vista noch am ehesten vergleichbar schienen. Sie hatten eigentlich völlig die bekannte Jequirity-Form Unna'scher Plasmazellen und kleiner junger Normocyten, nur dass sie kein Hämoglobin führten (was vielleicht auch für eine Verwandtschaft der Erythrocyten und Endothelzellen sprechen könnte). Die multinucleären und ebenfalls ungekörnten Zellformen waren meist nicht viel grösser, als die eben beschriebenen uninucleären Formen. Ihr Kern war oft abenteuerlich eingekerbt, oft deutlich in 2—6 einzelne rundliche Fragmente getrennt, so dass sie am ehesten mit Rieder'schen Lymphocyten vergleichbar schienen.

der oberen Luftwege gaben wir dem specifischen gonorrhoisch- Urethralkatarrh den Vorzug, dessen Secret ja auch sonst den letzten Jahren vielfach nach verschiedenen Richtungen studirt wurde und somit ziemlich gut bekannt ist. Leider konn- wir aus äusseren Gründen uns Material von den allerers- Stadien, dem serös-schleimigen Katarrh, bei dem dem Patien- selbst seine Infection meist noch gar nicht bekannt ist, nicht v- schaffen. Im Uebrigen wurde aber das Secret aller Stadien (- Ausschluss der Filamente) vom ersten Auftreten der acuten eiter- Secretion bis zur Goutte militaire und zur Jahre lang bestehen- chronischen Gonorrhoe bei einer grossen Anzahl von Patient- untersucht.

Es ist bekannt, dass in den allerersten Stadien der Urethr- gonorrhoe reichlich eosinophile Zellen zur Beobachtung komm- Bei dem mir zu Gebote stehenden Material konnten solche nic- gefunden werden, da die betreffenden Stadien der Krankheit u- zufällig nicht zugänglich waren. Desgleichen gelang es uns au- niemals, typische Mastzellen zu constatiren, wie solche Neisse beschrieben hat, indess schien bisweilen das Plasma mancher Zell- (Lymphocyten) eine Art degenerativer Veränderung zu erleiden, d- an das beginnende Auftreten einer Mastzellenähnlichen Körnung den- ken liess. Andere Forscher, so auch Janowski, hatten ferner festg- stellt, dass die neutrophilen Leukocyten im Trippersecret mannigfach- degenerative Veränderungen erleiden, z. B. ihre Granula verliere- oder eine derartige chemische Umwandlung der Granulationen erleiden, dass letztere nicht mehr bloss absolut neutrophil er- scheinen, d. h. sich nur mit neutralen Farbstoffen tingiren lasse- sondern derart amphophil werden, dass sie aus einem neutralen Farbgemisch (Triacid) den neutralen Farbstoff aufnehmen, sic- aber auch mit sauren Farbstoffen färben lassen, was ε-Granula sonst nicht thun; z. B. sollen sie sich in dem dreifachen Glycerin- Gemisch mit Eosin tingiren und somit Eosinophilie vortäuschen. Beide Beobachtungen konnte ich meinerseits bestätigen.

Was nun den wesentlichsten Kern meiner Untersuchungen anbetrifft, so ist es der, dass der gonorrhoische Eiter stets in allen Stadien nicht nur aus multinucleären, sondern auch aus uninucleären Rundzellen besteht. Die multinucleären Zellen sind selbstverständ-

lich sämmtlich ausgewanderte neutrophile, bezw. α- oder γ-Leukocyten des Blutes. Von den uninucleären Zellen kann man zwei Arten unterscheiden.

Fast in jedem Präparat fanden sich einzelne ganz spärliche Zellen, die sich bis auf den mehr oder minder einheitlichen, nicht fragmentirten, auffallend blass gefärbten Kern morphologisch und färberisch allen Tinctionen gegenüber ganz wie multinucleäre Leukocyten verhalten und somit „myelocytoiden" Charakter haben. Nach unseren früheren Ausführungen glauben wir, in denselben degenerirte, durch Quellung oder Kokkeneinfluss zurückverwandelte multinucleäre Leukocyten sehen zu müssen, zumal da auch die multinucleären, mit Kokken besonders stark angefüllten Zellen oft sehr schwach färbbare multinucleäre Kernfiguren aufweisen.

Im Uebrigen aber fanden sich in jedem Präparat, und zwar in nicht unbeträchtlicher Anzahl, wenn auch stets hinter den multinucleären neutrophilen Leukocyten zurückstehend, einkernige ungekörnte Zellformen mit basophilem Zellleibe. Dass auch von anderen Forschern nicht nur bei Entzündungen überhaupt, sondern auch im Eiter uninucleäre Zellformen beschrieben sind, ist von uns oben (Janowsky) bereits angeführt worden. Mittelst der Methylgrün-Pyronin-Methode gelang es uns aber, auch festzustellen, dass diese uninucleären basophilen Formen in der That überwiegend in allen Einzelheiten den morphologischen Typus der grossen uninucleären Leukocyten und Uebergangsformen Ehrlich's[1]) darboten, dass unter ihnen aber stets ein geringer, wenn schon immerhin nicht unbeträchtlicher Procentsatz von Zellen anzutreffen war, auf die alle morphologischen und tinctoriellen Kriterien zutreffen, die Ehrlich als charakteristisch für die Lymphocyten aufstellt. Diese Zellen waren hier im Eiter von wechselnder Grösse, d. h. es fanden sich nicht nur typische kleine Lymphkörperchen, sondern auch wirkliche „grosse Lymphocyten"[2]).

[1]) Ehrlich, Anämie, I, S. 49; ferner Carstanjen, Jahrbuch für Kinderheilkunde, Bd. 52, 1900, S. 226.

[2]) Während die einkernigen gekörnten myelocytoiden Elemente des Eiters, soweit sie nicht Gewebszellen sind, sehr gut auf Quellung multinucleärer

Zwischen diesen kleineren und grösseren Lymphocyten einerseits und den uninucleären Leukocyten und Uebergangsformen andererseits fanden sich alle nur wünschenswerthen Uebergangsformen. Bald sah man Zellen mit schmalem, aber bereits weniger intensiv gefärbtem Zellleib, mit rundem centralem oder mit excentrischem und zum Theil schon etwas eingebuchtetem Kern; bald Zellen mit rundem oder auch eingebuchteten Kern, deren Zellleib an der einen Seite schmal und dunkel purpurroth gefärbt, an der anderen bereits voluminöser und etwas matter carminroth erschien u. s. w. Selten fanden sich diese basophilen körnchenlosen Zellen einzeln und isolirt zwischen multinucleären Leukocyten; meistens bildeten sie, Lymphocyten und uninucleäre Leukocyten unter einander vermengt, ganze Ketten oder in Reihen angeordnete Zellcolonien, eine Art von Riesenzellen-artigen Membranen oder Syncytien, ähnlich wie dieses die Spindelzellen im Amphibienblut thun. Eine Verwechslung mit Mucosa-Epithelien ist selbstverständlich ausgeschlossen. Letztere haben einen ganz anderen, hinlänglich bekannten Bau und Habitus. Sie sind viel grösser, schärfer und gleichmässiger contourirt. Ihr Kern ist relativ viel kleiner, färbt sich viel dunkler und ist von dem voluminösen Zellleib präciser abgegrenzt, welch letzterer nicht charakteristisch purpurn, sondern matt gelblich-rosa tingirt erscheint.

Was die Phagocytose der verschiedenen, soeben beschriebenen Eiterzellen anlangt, so waren die Zellleiber der multinucleären neutrophilen Leukocyten am stärksten mit Gonokokken angefüllt. In etwas schwächerem Maasse war dies bei den uninucleären Leukocyten und Uebergangsformen der Fall, die nicht nur oft, sondern sogar meist Gonokokken führten, allerdings nie in so reichlicher Menge, wie dies bei den neutrophilen Lymphocyten der Fall war. In den schmalen Leibern

kleiner Leukocyten zurückgeführt werden können, spricht die stets normale Configuration der grossen Lymphocyten gegen eine derartige, im Botkin'schen Sinne cytolytische Auffassung. Sie gleichen ganz den von mir früher bei der gleichen Färbung im Knochenmark gefundenen und abgebildeten Formen (s. dieses Archiv, 157, 1899, Taf. II Bc, Taf. III Ac).

er Lymphocyten konnten bei ihrem etwas reticulär lacerirten nd zerfranzten Bau und bei dem sich dunkel färbenden Plasmaaum Kokken mit Sicherheit nicht nachgewiesen werden, doch agen solche öfters auf dem Kern.

Wie sind nun diese uninucleären Leukocyten und Lymphocyten im Eiter zu deuten?

Es ist klar, dass aus Befunden der Deckglas-Methode directe Schlüsse auf die Herkunft der Zellen, wie bei der histiologischen Schnittmethode, nicht gezogen werden können, und dass wir daher ndirect dasjenige zur Hülfe heranziehen müssen, was wir aus len Untersuchungen der Histologen kennen gelernt haben und was wir über die chemotaktischen Fähigkeiten der Leukocyten wissen. Lymphocyten mit genauer Zugrundelegung sämmtlicher von Ehrlich für diesen Begriff aufgestellten erforderlichen Kriterien sind unseres Erachtens nach bisher mittels der Deckglas-Methode im Eiter[1]) noch nicht, wohl aber im nephritischen Sediment von Senator[2]) beschrieben worden. Auch Senator erörtert die Frage nach der Herkunft dieser Zellen und glaubt, eine hämatogene Emigration auf Grund der herrschenden Doctrin Ehrlich's von der Unbeweglichkeit der Lymphocyten ablehnen zu müssen, während O. Israel zu dem mitgetheilten Senator-schen Fall bemerkt, dass die betreffenden Lymphocyten des Sedimentes vielleicht aus eröffneten Lymphbahnen stammen dürften.

Vergegenwärtigen wir uns kurz, was wir in Theil I über diesen Punkt gehört haben, so war es dieses.

Ehrlich leugnet auf Grund des Neumann'schen Versuches active chemotaktische Fähigkeiten der Lymphocyten, während er bei mononucleären Leukocyten die Möglichkeit zur activen Leukocytose zulässt.

Indess sprachen die Befunde am Malaria-Blut allenfalls auch zu Gunsten einer activen Lymphocytose, die Zusammensetzung der Tonsillar-Pfröpfe für das Eiterbildungs-Vermögen der Lymphocyten, und der Neumann'sche Versuch ist anderer Deutung zugänglich.

[1]) Inzwischen hat Coenen, (Dies. Archiv 163, 1900) solche bei der Aleuronat-Pleuritis des Kaninchens beschrieben.

[2]) Senator, Dies. Arch., Bd. 131, S. 385.

Auswanderung aus den Gefässen ist indess bisher weder an Lymphocyten noch an uninucleären Leukocyten direct und mit Sicherheit festgestellt worden.

Janowsky lässt nichtsdestoweniger seine einkernigen Leukocyten aus den Gefässen emigrirt sein, trotz der Nachbarschaft der pyogenen Abscess-Membran. Marchand wies hingegen nach dass seine leukocytoiden Wanderzellen histiogener Natur sind obwohl sie morphologisch und tinctoriell den uninucleären Blutleukocyten gleichen.

Wir sind der Ansicht, dass die Frage nach der Herkunft der Lymphocyten im Eiter auf das Engste verknüpft ist mit der Frage nach der Herkunft der mit ihnen zusammengehörigen uninucleären Leukocyten.

Für beide Zellformen kann man zu Gunsten einer Emigration nach dem bisherigen Stand der Kenntnisse nicht viel mehr als schwache Wahrscheinlichkeitsgründe anführen. Es scheint eben nicht absolut unmöglich, dass diese Zellen des eitrigen Exsudats, wie die des Gros der Eiter-bildenden multinucleären Zellen, aus den Gefässbahnen stammen.

Indessen stehen der Annahme, dass es sich um eine hämatogene Herkunft der Lymphocyten und uninucleären Zellen in unserem Fall handelte, allerdings gewisse Thatsachen des Befundes entgegen, die zu Bedenken Anlass geben und eher zu Gunsten einer histiogenen Abstammung besagter Exsudat-Elemente zu sprechen geeignet erscheinen dürften.

1. Die Phagocytose als solche, die die uninucleären basophilen Leukocyten mit den sicher ausgewanderten neutrophilen multinucleären theilen, beweist nichts für ihre hämatogene Abkunft und genetische Zusammengehörigkeit mit den Emigrationszellen, denn auch bei histiogenen Wanderzellen ist sie von Marchand u. A. hinlänglich sicher gestellt worden. Wären die uninucleären Zellen hämatogene Gebilde, so müsste man annehmen, dass nicht etwa zu verschiedenen Zeiten verschiedene chemotaktische Reize hier wirksam sind, wie es bei den ganz im Anfang auftretenden eosinophilen und den später nachfolgenden neutrophilen Zellen der Fall sein dürfte, sondern dass hier während des ganzen Verlaufes der Krankheit dauernd zwei verschiedene chemotactische Agentien angenommen werden müssen.

Denn in sämmtlichen Stadien der Gonnorrhoe kommen uninucleäre und multinucleäre Zellen neben einander vor. Gegen die hämatogene Herkunft der mononucleären Zellen spricht aber vielleicht in nicht geringem Grade der Umstand, dass sie im Eiter stets im Verhältniss zu den multinucleären Zellen in einem grösseren Procentsatz vorkommen, als dies im Blute der Fall ist, wo letztere 75 pCt. aller farblosen Blutkörperchen, die kleinen Lymphocyten 22 pCt. und die uninucleären Leukocyten und Uebergangsformen 2—4 pCt. betragen. Hier im Eiter besteht zwar auch das überwiegende Gros der Eiterzellen aus multinuclären Leukocyten. Die uninucleären Leukocyten betragen aber stets einen viel erheblicheren Procentsatz als 4 pCt., (bei acuter Gonorrhoe annäherungsweise nach einer grossen Reihe von Gesichtsfeldern durchschnittlich 10—15 pCt.), während die Lymphocyten bei acuter Gonorrhoe etwa 1—2 pCt. ausmachen. Also auch das gegenseitige Zahlen-Verhältniss der Lymphocyten und mononucleären Leukocyten ist ein anderes, als im Blut.

2. Wichtig und sehr gegen eine hämatogene Abkunft sprechend, scheint mir der Umstand, dass die Lymphocyten des Eiters keineswegs nur als die kleinen typischen Lymphkörperchen, wie sie im Blute sich finden, in die Erscheinung treten, sondern auch von mittlerer Grösse und gar nicht selten sogar so gross, wie die „Grossen Lymphocyten“ acuter Lymphämieen sind, die bekanntlich im normalen Blute fehlen.

3. Weiter könnte im Sinne einer histiogenen Abkunft der uninucleären Leukocyten und Lymphocyten im Eiter die merkwürdige Form ihrer Anordnung zu Haufen ausgelegt werden, welche sehr an den Janowski'schen Befund denken lässt.

4. Vor Allem aber dürfte im Sinne einer histiogenen Abstammung der Umstand sprechen, dass in allen untersuchten Fällen mit absoluter Sicherheit festgestellt werden konnte, wie mit der zunehmenden Chronicität der Erkrankung und der absoluten Abnahme des Secretes überhaupt nicht nur eine absolute, sondern auch eine relative Abnahme der multinucleären neutrophilen Eiterzellen einherging; mit anderen Worten, dass

mit zunehmender Chronicität des entzündlichen Reizes eine erhebliche Zunahme der uninucleären Leukocyten und besonders der Lymphocyten zusammenfiel. Dieser Umstand ist zugleich auch geeignet, gegen die Herkunft dieser Zellen aus eröffneten Lymphbahnen zu sprechen; ist es doch nicht recht einzusehen, weshalb mit den zunehmenden Heil- und Regenerations-Bestrebungen des Gewebes mehr oder in grösserem Maasse Lymphbahnen eröffnet sein sollten, als vorher.

Uns scheint es demnach, als ob die eigenthümliche Anordnung der uninucleären, ungekörnten, basophilen Zellformen im Eiter, ferner ihr mit ihrem Vorkommen im Blute nicht harmonirendes Zahlenverhältniss, ihre Zunahme im Secrete mit der längeren Dauer des Krankheits-Processes, sowie das Vorkommen grosser Lymphocyten, im Verein mit der Jannowski'schen Beobachtung über ihre Anordnung an der Peripherie von Abscessen durchaus im Marchand'schen Sinne einer histiogenen Abstammung verwerthet werden dürfte, trotzdem nach unsern obigen Ausführungen die Möglichkeit einer Emigration ja nicht unbedingt von der Hand zu weisen ist. Wie also Foa[1]), der ebenfalls bereits in den Perioden der acutesten Entzündung reichlich einkernige Rundzellen auftreten sah und diesen Zellen eine Theilnahme an der Bindegewebs-Bildung zuschrieb, sie somit von Bindegewebszellen ableitete, möchten auch wir, in Anlehnung an die Marchand-sche und Ehrlich'sche Lehre, der Meinung zuneigen, dass das Erscheinen einkerniger, ungranulirter, basophiler Rundzellen, namentlich in späteren Stadien der Entzündung, aber auch schon in den ersten Stadien[2]) einer Eiterung, nicht auf Emigration, sondern auf eine locale Production zurückzuführen ist.

Nach dieser Deutung müssten wir somit auf Grund unserer Befunde weiter annehmen, dass schon gleich zu Anfang oder mindestens sehr bald nach Beginn einer acuten, ent-

[1]) Atti della Reale academ. di scienze XXXII, 15, siehe auch Barbacci's Referat, Centralblatt für allgemeine Pathologie, 1898, Heft VIII—IX.

[2]) Auch dies spricht dafür, dass eine scharfe Trennung zwischen acuter und chronischer Entzündung nicht existirt.

zündlichen Reizung ausser den Schutz- und Wehr-Reactionen der Blutzellen auch die regenerativen Reactionen des gereizten Gewebes einsetzen und mit Zunahme der Chronicität des Processes mehr und mehr in den Vordergrund rücken. Somit haben wir in deren Auftreten und noch mehr in der Zahl der uninucleären Leukocyten und Lymphocyten im Eiter ein ungefähres Maass für den Grad der productiven Gewebsthätigkeit, bezw. ein diagnostisches Merkmal für die grössere oder geringere Chronicität, mit einem Worte, für das Stadium des betreffenden Entzündungs-Processes. Dies gälte jedenfalls für die Gonorrhoe, vielleicht aber auch für alle Eiterungen überhaupt, falls sich bei ihnen auch constant basophile Leukocyten und Lymphocyten, bezw. lymphocytoide Elemente nachweisen lassen sollten. Speciell bei Gonerrhoe würde der Befund von viel Gonokokken, Eosinophilen und wenig Lymphocyten für frisch aequirirte Infection sprechen, der Befund von wenig Kokken und reichlichen Uninucleären aber im Sinne eines exacerbirten chronischen Processes zu deuten sein.

VI.

Geschwulstbildung in den grossen Harnwegen.

(Aus dem Pathologischen Institut zu Greifswald.)

Von

Dr. Otto Busse,

Privatdocenten für pathologische Anatomie.

Die gutartigen Geschwülste sind nach unserer heutigen, auf den Virchow'schen Lehren beruhenden Vorstellung als locale Uebel aufzufassen, aber auch die bösartigen Tumoren gelten, wenigstens im Beginne ihrer Entstehung, als rein locale Leiden. Auf dieser Erkenntniss beruht ja gerade die moderne Behandlungs-Methode, aus dieser Voraussetzung leitet die moderne Chirurgie die

Berechtigung und Verpflichtung zu immer eingreifenderen, immer radicaleren Operationen und Exstirpationen her.

Unter den Geschwülsten nehmen nun diejenigen eine Sonderstellung ein und beanspruchen ein hervorragendes Interesse, die scheinbar nicht local sind, d. h. nicht an einem Punkte beginnen und erst bei weiterer Entwicklung die Nachbarschaft ergreifen, sondern die scheinbar von Anfang an gleichzeitig grössere Abschnitte des Körpers befallen und geschwulstige Entartung grösserer Körpertheile herbeiführen. Eine solche Erkrankung erscheint dann um so wunderbarer, wenn sie ihrer histologischen Structur nach als absolut gutartig angesehen werden muss.

Im Folgenden sollen 2 Fälle beschrieben werden, in denen derartige ausgebreitete Geschwulstbildungen in den grossen Harnwegen vorgelegen haben.

Fall 1[1]). Krankengeschichte: Der 61 Jahre alte Herr F. litt seit 20 Jahren an periodisch, in verschieden langen Zwischenräumen auftretender Hämaturie, wobei nach wenig dunklen Tropfen ein Gänsefederkiel-dicker, mehrere Centimeter langes Gerinnsel entleert wurde. Erst in den letzten 6 Wochen bereitete das Uriniren Schmerzen, die Blut-Beimengung hielt stets etwa 24 Stunden an. Eiweiss wurde von dem behandelnden Arzte zu verschiedenen Malen im Urin nachgewiesen. Abmagerung oder Schwächeverfall wurde in den letzten 20 Jahren nicht bemerkt. In der letzten Zeit fühlte Patient eine Geschwulst in der rechten Bauchseite und suchte deshalb am 22. März 1897 die Hilfe des Diakonissenhauses Bethanien in Stettin auf. Hier constatirte man einen sich bei der Athmung verschiebenden Tumor mit höckeriger Oberfläche, der den Raum zwischen Darmbeinkamm und Rippenbogen ausfüllte, bis an die Mittellinie heranreichte und gegen die Leberdämpfung durch Darmschall abzugrenzen war. Im Urin fand sich Eiweiss in grosser Menge, zerfallene rothe Blutkörperchen, Plattenepithelien, und Eiterkörperchen, theilweise verfettet. Es wurde ein Nierentumor diagnosticirt und von Herrn Professor Häckel am 24. März unter grossen Schwierigkeiten exstirpirt. Die Geschwulst war mit der Umgebung fest verwachsen, der Ureter war fingerdick und stark geschlängelt, beim Durchschneiden quollen weiche, graurothe Geschwulstmassen aus dem Lumen hervor. Der Ureter liess sich als fingerdicker Strang bis zur Blase hin verfolgen, in dieser selbst schienen auch Geschwulstmassen vorhanden zu sein. Die andere Niere wurde als gesund befunden. Drei Tage nach der Operation verschwand das Blut aus dem Urin; die Operationswunde schloss sich unten primär, oben erst nach Ausheilung einer Faden-Eiterung. Trotz des guten

[1]) Dieser Fall ist bereits von Lenthe in der Inaug. Dissert. Greifswald 1898 genau beschrieben.

Verlaufes der Operation starb der Patient nach etwa 4 Wochen. Ein Lungenabscess und dadurch bedingte heftige Lungenblutung führte am 23. April den Tod herbei. Die Section ergab nichts von Tuberculose, der grosse Abscess lag im Unterlappen der linken Lunge. Die übrigen Organe, mit Ausnahme der Harnblase und der linken Niere, erwiesen sich als gesund. Die Beschreibung dieser beiden Theile lassen wir jetzt zusammen mit der rechten Niere folgen.

Makroskopischer Befund: Die exstipirte Geschwulst stellt einen grossen, prall gefüllten Sack dar, der deutliche Fluctuation zeigt, im Grossen und Ganzen eine nierenförmige Gestalt hat, und dabei 25 cm lang, 15 cm breit und 20 cm dick ist. Die Oberfläche ist uneben, indem sich grössere Halbkugeln vorwölben, die den Renculis entsprechen; auf diesen grösseren Vorwölbungen sitzen vielfach noch kleinere bucklige Knoten von wechselnder Grösse. Die Farbe der Oberfläche ist grauroth. Beim Einschneiden entleert sich unter starkem Druck eine blutig-seröse, leicht getrübte Flüssigkeit (etwa 650 ccm davon werden aufgefangen). Das Innere stellt nun einen vielkammerigen Sack dar. Nierenbecken und Calices sind mächtig erweitert. Die Wand dieses Sackes schwankt in der Dicke zwischen 3—10 mm. Ebenso dick sind die Septa zwischen den einzelnen Kammern. Von Nierensubstanz ist, wie in allen Fällen weit vorgeschrittener Hydronephrose, nur wenig zu erkennen. Die Marksubstanz ist abgeflacht, die Rindensubstanz zu einem schmalen Saume verdünnt, von dem sich die Capsula fibrosa nur unter Verlust von Substanz abziehen lässt. Dabei ist die Consistenz dieser Theile in Folge der starken Bindegewebs-Entwicklung sehr derb. Die Septa zwischen den Kammern bestehen zum Theil noch aus ebenso verändertem Nierengewebe, zum Theil aus derbem Bindegewebe und Fettgewebe, das auf beiden Seiten mit der stark verdickten Nierenbeckenwand überkleidet ist. Die Innenwand des Nierenbeckens ist nun nicht, wie bei gewöhnlicher Hydronephrose, glatt, sondern über und über mit kleinen, warzigen Erhebungen bedeckt, die sich beim Ueberstreichen mit dem Messer leicht ablösen lassen und unter Wasser theilweise flottiren. Die Farbe dieser papillären Wucherungen ist grauroth; ihre Grösse schwankt, die grössten sind etwa erbsengross. Der Schleimhaut sitzen sie entweder mit breiter Basis oder mit dünnem, fadenartigem Stiele auf. Auch der Ureter ist erweitert und mit verdickter Wand versehen, von deren Schleimhaut sich ebenfalls kleine zottige Anhänge erheben.

Bei der später vorgenommenen Section wird das andere Ende des Ureters, Harnblase, linker Ureter und linke Niere im Zusammenhange entfernt. Dabei ergiebt sich, dass der rechte Ureter in ganzer Länge stark erweitert und geschlängelt ist, die Wandung ist 4—5 mm dick, der aufgeschnittene Ureter ist bis 5 cm breit. Die Schleimhaut ist intensiv roth und überall mit zottigen Geschwulstmassen besetzt, die um so dichter gestellt sind, je weiter man sich der Blase nähert. Am dichtesten stehen sie an der Einmündung des Ureters in die Blase, wo sich eine intensiv rothe, etwa

Hühnerei-grosse Geschwulst vorfindet. Die Geschwulstmasse setzt sich aus sehr zahlreichen, mehrere Centimeter langen, sich stark verästelnden Zotten zusammen, die theilweise an den Enden kolbig verdickt sind, theilweise aber in ganz feine Fäden auslaufen. Auch in der Blase selbst, in der Umgebung der Einmündung des rechten Ureters, findet sich eine ähnliche Geschwulst von Zotten, die die Uretermündung vollkommen umstellen und verschliessen. In der Nähe dieses grösseren Tumors, auf der rechten Hälfte des Trigonum, sieht man noch 2 kleinere. Alle Geschwülste haben eine intensiv rothe Farbe. Der zottige Bau tritt besonders dann recht deutlich hervor, wenn man das Präparat unter Wasser hin und her bewegt, dann sieht man die einzelnen Zotten lebhaft flottiren. Die linke Hälfte der Blase, sowie der Fundus und die Vorderfläche sind von glatter, graurother Schleimhaut überzogen.

Der linke Ureter verläuft gerade und misst etwa 6 mm im Durchmesser. Die Schleimhaut ist durchaus glatt und grauroth gefärbt, die Wand ist etwa 1—1½ mm dick. Die linke Niere hat eine glatte Oberfläche, lässt sicht leicht aus der fibrösen Kapsel lösen und fällt nur durch ihre ungewöhnliche Grösse auf, sie misst 13 cm in der Länge, 7 cm in der Breite und etwa 5 cm in der Dicke. Die Rindensubstanz ist grauroth und durchscheinend und misst etwa 10 mm auf dem Durchschnitt. Die Marksubstanz ist transparent und etwas dunkler roth gefärbt, als die Rinde; das Nierenbecken ist von glatter Schleimhaut ausgekleidet und zeigt, wie auch die Kelche, normale Weite.

Mikroskopischer Befund: Die Untersuchung wird am frischen Zupfpräparat und, nach vollendeter Härtung, an gefärbten Schnitten ausgeführt. Die Zotten zeigen die ganz gewöhnliche Structur derartiger Zotten überhaupt. Sie bestehen aus einem oder mehreren centralen Blutgefässen, einem sehr feinen fibrillären Gewebe im Inneren und einem Ueberzuge geschichteter Epithelien aussen. Der Geschwulstboden, von dem sich diese Zotten erheben, gleicht vollkommen dem gewöhnlichen, ruhenden Bindegewebe, das sich in den übrigen Theilen der Schleimhaut in Blase und Ureter findet. Nur an einzelnen Stellen fällt etwas reichlichere Entwicklung der Gefässe auf.

Epikrise: Es handelt sich in dem vorliegendem Falle also um eine ausgedehnte Geschwulstwucherung, die sich in den gesammten rechtsseitigen, grossen Harnwegen ausgebreitet, hat oder anders ausgedrückt, um eine Geschwulst-Degeneration der rechtsseitigen grossen Harnwege. Dabei haben wir es keineswegs mit einer bösartigen Geschwulst zu thun, die sich etwa infiltrativ in den grossen Harnwegen der rechten Seite verbreitet hätte, sondern mit einer Geschwulstwucherung, wie wir solche als locales Leiden in den Harnwegen, zumal in der Blase, häufig genug antreffen. Der gutartige Charakter der Geschwulst erhellt aus dem histo-

logischen Bau ebenso sehr, als aus der Krankengeschichte. Wir können das Leiden über zwanzig Jahre zurückverfolgen. Der Fall scheint uns auch um dieser klinischen Beobachtungen willen eine besondere Bedeutung zu haben. Denn die Fälle, wo derartige Erkrankungen der Blase so viele Jahre bestanden haben, gehören an sich zu den grössten Seltenheiten.

Fall 2. Wir werden nun im Folgenden sehen, dass auch der zweite Fall klinisch und anatomisch manche Berührungspunkte mit dem eben berichteten Falle bietet.

Aus der Krankengeschichte, die wir, ebenso wie das Präparat, der Liebenswürdigkeit des Herrn Professor Schuchardt-Stettin und seiner Herrn Assistenten verdanken, heben wir Folgendes hervor.

Der grosse, kräftig gebaute und bis dahin vollkommen gesunde Mann erkrankte in seinem 43. Lebensjahre plötzlich an Blutharnen und Schmerzen in der linken Nierengegend. Die Beschwerden verschwanden in den folgenden 7 Jahren niemals ganz, sondern blieben, allerdings in ihrer Intensität erheblich schwankend, dauernd bestehen. In seinem 50. Lebensjahr führten ihn heftige, durch 5 Wochen anhaltende Blasenblutungen in das Städt. Krankenhaus zu Stettin, wo im September 1899 bei dem inzwischen etwas abgemagerten Patienten unter dem linken Rippenbogen eine grosse, bewegliche Geschwulst festgestellt wurde. Der Urin war trübe, schwach alkalisch, enthielt Eiweiss und zeigte im mikroskopischen Bilde zahlreiche Blutkörperchen und verfettete Zellen. Am 25. September 1899 wurde von Herrn Professor Schuchardt die Nephrektomie vorgenommen. Bei der Ausführung derselben erwies sich der Nieren-Tumor so erheblich gross, dabei ohne Stiel-Bildung, so fest mit der Umgebung verwachsen, dass seine Entwicklung zunächst unmöglich erschien. Erst nachdem sich, nach Durchschneidung des ausserordentlich verdickten Ureters eine grosse Menge urinös riechender, gelber Flüssigkeit entleert und die Geschwulst an Umfang erheblich verloren hatte, gelang die Freilegung und Entfernung.

Der Mann erholte sich nach der Operation nicht recht, die Blutbeimengung des Urins verschwand nur vorübergehend, dazu trat dann Ischurie und übelriechende Zersetzung des Urins. Der Kräfteverfall nahm beständig zu, bis der Patient am 6. Februar 1900, also 4½ Monate nach der Operation, an Erschöpfung verstarb.

Das exstirpirte Präparat besteht aus einem prall fluctuirenden Sack, der 19 cm lang, 11 cm breit und 11 cm dick ist. An der einen Seite ist der Sack etwas eingebuchtet und ringsum von Fettgewebe umgeben; an dem einen Ende sitzt die Nebenniere der Geschwulst auf. Ein Versuch, Fettkapsel und Capsula fibrosa von der Niere zu trennen, misslingt vollständig. Nach dem Aufschneiden stellt sich die Geschwulst als ein Doppelsack dar.

Man findet einmal eine Hydronephrose und sieht hier das bekannte Bild des vielkammerigen Hohlraums; zum zweiten sitzt nun diesem Hydronephrosen-Sack oben und lateral ein zweiter Sack auf, der zwischen Capsula fibrosa und den äusseren Lagen des Fettgewebes gelegen ist, und der von einer eigenen Wand (einer pyogenen Membran) rings gegen die Umgebung abgeschlossen ist. Die Wand des Hydronephrosen-Sackes wird fast ausschliesslich vom Bindegewebe gebildet. Vom Nierengewebe ist so gut wie nichts mehr zu erkennen. Die Innenfläche des Sackes, und zwar sowohl des Nierenbeckens, wie auch der ungeheuer erweiterten Kelche, hat nun ein vollkommen plüschartiges Aussehen, indem sie allüberall mit einem ungefähr gleichmässigem Saum von ausserordentlich feinen Zotten besetzt ist, die einen unter Wasser flottirenden, gleichmässig dicken Belag bilden. Nur einige Stellen des Nierenbeckens zeigen ein gleichmässig glattes, an Schwarte erinnerndes Aussehen. Die Besetzung mit Papillen erstreckt sich auf das wenige Centimeter lange Stück des Ureters, das dem Präparat anhaftet. Der Sack, der dieser Hydronephrose aufsitzt, stellt einen grossen Abscess dar, der die obere Hälfte der Niere an ihrem lateralen Theil völlig umgreift.

Bei der Section wird die Blase im Zusammenhang mit dem Rest des linken Ureters und mit der rechten Niere herausgehoben. Das obere, bei der Operation durchschnittene Ende des linken Ureters ist untrennbar mit einem etwa Taubenei-grossen Knoten verwachsen, der mit herausgelöst wird, solide ist, sich hart anfühlt und auf dem Durchschnitt ein markiges Aussehen zeigt. Im weiteren Verlauf ist der gut fingerdicke Ureter geschlängelt, fühlt sich fest an, seine Wandung ist 6 mm dick. Die Innenfläche des Ureters ist theils mit leistenförmigen Erhebungen, theils mit in Gruppen zusammenstehenden Zotten besetzt. Die Blase ist erheblich weiter, als unter normalen Verhältnissen; die Wandung ist überall dicker, als gewöhnlich, und nach dem Aufschneiden zeigt sich, dass der bei weitem grösste Theil der Schleimhaut von einem theilweise geschwürig zerfallenem Tumor eingenommen wird, dessen Rand wallartig gegen die Nachbarschaft abgesetzt, und dessen Oberfläche mit zahlreichen und theilweise sehr langen Zotten behaftet ist. Auf dem Durchschnitt durch den Tumor lässt die Harnblasenwand zwei Schichten erkennen. Die innere, etwa 1 cm dicke Schicht sieht exquisit markig aus und setzt sich verhältnissmässig scharf gegen die äussere, etwa 4 mm dicke Schicht ab; diese letztere wird wesentlich aus Musculatur gebildet, doch bemerkt man auch hierin einzelne Geschwulstknoten. Die Geschwulst nimmt die ganze Vorderfläche der Blase, die ganze linke Hälfte ein und greift hinten bereits auf die rechte Seite über, so dass ein nur verhältnissmässig kleiner Theil der Blasenwand frei von Geschwulst ist. Es ist dies die nähere und weitere Umgebung der Einmündungsstelle des rechten Ureters. Dieser selbst ist erweitert, theilweise geschlängelt; seine Schleimhaut ist glatt, intensiv roth und vielfach von Blutungen durchsetzt, die Wand ist aber sehr viel dünner, als die des rechten Ureters. An zwei Stellen finden sich narbige Verengerungen in

dem Ureter. Die rechte Niere lässt sich leicht aus der Capsula fibrosa lösen. An der Oberfläche erkennt man an verschiedenen Stellen flache, zum Theil auch tiefere Narben; an einzelnen Stellen zeigen sich auch kleine, in Gruppen zusammenstehende Eiterheerde, die sich als Eiterstreifen durch die Marksubstanz bis in das Nierenbecken verfolgen lassen. Die Niere ist 15 cm lang, 8 cm breit und 6 cm dick; die Rindensubstanz ist im allgemeinen transparent und im Durchschnitt 13 mm dick. Das Nierenbecken zeigt einen geringen Grad von Erweiterung, ist mit Eiter belegt und von Blutungen durchsetzt; die Schleimhaut ist aber hier ebenso, wie im ganzen rechten Ureter, absolut frei von irgendwelchen Zotten-Wucherungen oder Geschwulstbildungen.

Die mikroskopische Untersuchung wies in dem exstirpirten Hydronephrosen-Sacke einen ganz ähnlichen Befund auf, wie in dem ersten Falle. Die narbig verdickte Wand des Nierenbeckens ist von einer ziemlich normal aussehenden, weichen Schleimhaut ausgekleidet. Dort wo Falten und Einsenkungen der Schleimhaut vorliegen, ist das mehrfach geschichtete Epithel erhalten. Von dieser Schleimhaut erheben sich nun Papillen, die zum Theil den Darmzotten gleichen, zum Theil aber reichliche, baumartige Verzweigungen zeigen. Die Zotten sind meist von Epithel entblösst und bestehen aus Blutgefäss-reichem, zartem Bindegewebe. Die Septen der einzelnen Kammern, das ist der erweiterten Calices, enthalten noch deutliche Reste des Nierengewebes, besonders geschrumpfte Glomeruli.

Auch der sehr stark erweiterte Ureter zeigt mikroskopisch durchaus gutartige Zottengeschwulst-Entwicklung und zwar sowohl in dem exstirpirten, als auch in dem bei der Section entfernten unteren Abschnitte.

Ganz anders gestaltet sich aber das mikroskopische Bild der Blasenwand. Untersucht man hier Stücke, die aus der Grenze von der gesunden zu der von markiger Geschwulst durchsetzten Schleimhaut entnommen sind, so überrascht zunächst in dem anscheinend ganz normalen Abschnitte, dass auch hier den Darmzotten ähnliche Papillen vorhanden sind. Die Schleimhaut erscheint aber sonst in diesen Bezirken normal, während sie in den angrenzenden, markig aussehenden Theilen vollkommen krebsig entartet ist. Hier finden sich relativ grosse Alveolen, die von grossen, den Plattenepithelien der Hautkrebse ähnelnden Zellen erfüllt sind. An der Oberfläche sind diese Theile in grossem Umfange ulcerirt und sehr stark zerklüftet. Grosse Abschnitte sind durch Fettmetamorphose verändert und daher ungefärbt, während dagegen andere den Farbstoff, besonders Hämatoxylin, intensiv zurückhalten. Es sind das diejenigen, die mit Uraten incrustirt sind. Die Krebs-Infiltration geht auch tief in die Musculatur hinein, indem Krebsnester die einzelnen Faserbündel vielfach auseinanderdrängen.

Ganz ähnlich sieht das obere, kolbig verdickte Ende des bei der Section entfernten Ureters aus. Es besteht auch dieser Geschwulstknollen durchweg aus einem sehr grosszelligen Krebsgewebe und stellt wohl eine an der Schnittfläche des Ureters entstandene Metastase der krebsigen Geschwulst dar.

Epikrise: Es handelt sich auch in diesem zweiten Falle um eine Jahre lang bestehende Geschwulstbildung in dem gesammten Gebiet der linksseitigen grossen Harnwege. Durch die Geschwulstbildung ist es zur Behinderung des Harn-Abflusses und demgemäss zu sehr weitgehender Ausdehnung des erkrankten Nierenbeckens und des Ureters gekommen. Die hochgradige compensatorische Hypertrophie der gesunden rechten Niere spricht noch mehr, als die vollkommene Verödung des linken Nierenparenchyms dafür, dass die Hydronephrose schon sehr lange bestehen musste. Das vor 7 Jahren zuerst bemerkte Blutharnen ist wohl als Zeichen der schon bestehenden Geschwulstbildung aufzufassen. Die wenige Monate vor dem Tode einsetzenden starken Schmerzen in der linken Niere rühren höchstwahrscheinlich von einer Zersetzung des angestauten Urins und von der dadurch veranlassten Entzündung des Hydronephrosen-Sackes her, in dessen Wand sich dann höchstwahrscheinlich im Anschluss hieran der oben beschriebene Abscess gebildet hat. Nun ist aber auch schon zu derselben Zeit, also vor der Operation, Abmagerung und Verfall der Körperkräfte bemerkt worden, die wohl nur zum Theil dieser Eiterung und den immer wiederholten Blutverlusten zugeschrieben werden dürfen. Wahrscheinlich hat in dieser Zeit die bei der Section angetroffene Krebs-Entwickelung in der Harnblase begonnen und die Schwächung des Körpers bewirkt. Aus der sehr erheblichen Hypertrophie der Blasen-Musculatur und der Zottenbildung auch in den nicht krebsigen Theilen der Schleimhaut möchte ich den Schluss ziehen, dass auch hier schon früher Zottengeschwülste, und zwar, dem ganzen Krankheitsverlaufe nach, gutartige Zottengeschwülste, bestanden haben, die dann erst wenige Monate vor dem Tode krebsig degenerirt sind. Durch diesen letzten Ausgang hauptsächlich unterscheidet sich der zweite Fall von dem ersten, mit dem er ja sonst die grösste Aehnlichkeit hat.

In beiden Fällen finden wir starke Erweiterung des erkrankten Harnleiters und Nierenbeckens und ausgedehnte Zottengeschwulst-Entwickelung in diesen und der Blase. Die erste Frage, die bei dieser Lage der Dinge aufgeworfen werden muss, ist die: In welchem Verhältniss stehen diese beiden Veränderungen, die Geschwulstbildung und die Erweiterung der Harnwege, zu

einander? Zwei Möglichkeiten der Erklärung giebt es; erstens: die Hydronephrose, (veranlasst durch Steinbildungen, Entzündung, Narben u. s. w.), ist das Primäre, die Geschwulstbildung in der durch die Zerrung chronisch gereizten Schleimhaut das Secundäre, oder zweitens: die Zottengeschwülste haben sich primär entwickelt, bei zunehmendem Wachsthum den Harn-Abfluss mehr und mehr behindert und so die Erweiterung des Nierenbeckens als das Secundäre zur Folge gehabt. Wir haben in der vorstehenden Auseinandersetzung die letzte Erklärung gegeben, Stoerk[1]) hat die andere Erklärung in der Epikrise eines ganz ähnlichen Falles bevorzugt. Etwas absolut Sicheres lässt sich bei der langen Dauer und dem hohen Grade der Erkrankung nicht mehr angeben. Wir können nur constatiren:

1. dass im Augenblick, als der Fall zur Untersuchung gekommen ist, der Ureter durch die Geschwulstmassen vollkommen verstopft war und die Flüssigkeit aus dem Nierenbecken nicht entweichen konnte,

2. dass ein Stein, der den Abfluss behindert haben könnte, nicht vorgelegen hat, ebenso wenig, wie eine narbige Strictur,

3. dass auch anamnestisch in all diesen Fällen nichts nachzuweisen ist, was auf eine überstandene Pyelitis oder Nephrolithiasis deutet.

Es erscheint uns demnach als das Natürlichste, anzunehmen, dass das bei der Untersuchung vorgefundene einzige Hinderniss für den Harn-Abfluss auch früher den Grund zur Harn-Stauung abgegeben hat, und nicht irgend eine sonstige Veränderung, für die sich weder am Präparat, noch in der Anamnese eine Unterlage findet.

Leider lässt uns aber die Anamnese auch über den Beginn und die Ursache der Geschwulstbildung völlig im Stiche, und wir sind hier auf Vermuthungen angewiesen. Die Ausbreitung der Zottengeschwülste macht es mir am wahrscheinlichsten, dass wir es mit einer krankhaften Anlage in den grossen Harnwegen der einen Seite zu thun haben, die zu einer gleichmässigen

[1]) Stoerk, Beiträge zur Pathologie der Schleimhaut der harnleitenden Wege. Ziegler's Beitr., Bd. 26.

Geschwulst-Entwickelung in dem ganzen Gebiete geführt hat. Dafür spricht besonders der Umstand, dass auch in der Harnblase die Geschwulstbildung, (wenigstens in dem ersten Falle), auf die eine Hälfte beschränkt geblieben ist; das gleiche Verhalten ist auch in den beiden anderen in der Literatur befindlichen Fällen beobachtet worden. Wollte man die Entwickelung der Geschwülste auf chronische Reizungen durch Steine oder andere Entzündungen zurückführen, so bliebe absolut unerklärt und unverständlich, warum auch in der Blase die Zottenbildung nur auf die kranke Hälfte beschränkt geblieben ist.

Nach unserer Erklärung hätten wir in den hier beschriebenen Fällen Analoga für jene seltenen Erkrankungsfälle, bei welchen ganze Organe oder Systeme oder Körperregionen in gleichmässiger Weise geschwulstartig degeneriren. So schreibt z. B. Port über einen auf der hiesigen Chirurgischen Klinik behandelten, im Pathologischen Institut secirten und näher untersuchten, etwa 20jährigen Mann, bei dem der ganze Dickdarm, ein grosser Theil des Dünndarmes und der Magen über und über mit Polypen von sehr verschiedener Grösse besetzt waren. Diese zeigten im Anfang den Bau durchaus gutartiger Schleimhaut-Polypen; erst später gingen die im Rectum gelegenen, nach mehrmaliger theilweiser Exstirpation, in Krebswucherung über, drangen durch den Darm in die Umgebung, füllten allmählich das ganze Becken mit Krebsmasse an und führten den Tod des Patienten herbei.

Einem ähnlichen Verhalten begegnen wir an den Nerven bei den Ranken-Neuromen, die zuweilen grosse Abschnitte der peripherischen Nerven in gleicher Weise geschwulstartig verändern (vgl. den Fall von Pomorski[1]), gelegentlich auch zu einer mächtigen Geschwulst-Entartung des Plexus sympathicus führen können (vgl. den von mir beschriebenen Fall[2]). Ich möchte ferner Bezug nehmen auf diffuse Chondrom-Bildungen, die man zuweilen am Knochensystem antrifft. Das Greifswalder

[1]) Pomorski, Ein Fall von Ranken-Neurom der Intercostalnerven mit Fibroma molluscum und Neurofibromen. Dieses Archiv, Bd. 111, 1888, S. 60.

[2]) Busse, Ein grosses Neuroma gangliocellulare des Nervus sympathicus. Dieses Archiv, Bd. 151, Supplementheft.

Pathologische Institut besitzt ein Präparat von einer wahrhaft monströsen rechten Hand, an der alle Knochen in grosse Chondrome verwandelt sind, der Art, dass z. B. der Mittelfinger allein eine Länge von 37,5 cm und einen grössten Umfang von 33 cm aufweist, und die ganze Hand das enorme Gewicht von 1770 gr darbietet. Aus der Dissertation von Cüppers[1]), der diesen Fall näher beschrieben hat, ersehen wir, dass auch an der anderen Hand, den Füssen und den Armen des 23jährigen jungen Mannes Chondrome bestanden haben.

Diese Beispiele, deren Zahl und Mannigfaltigkeit sich leicht erheblich erweitern liesse, mögen hier genügen. Ich denke mir, dass eine ähnliche krankhafte Anlage zur Geschwulstbildung in den von mir beschriebenen Fällen in der Schleimhaut der grossen Harnwege einer Seite vorgelegen und zur Entwickelung der multipeln Zotten geführt hat.

In der Literatur finden sich nur ganz wenige Fälle dieser Art beschrieben. Unlängst hat Stoerk[2]) vom Wiener Pathologischen Institut einen Fall veröffentlicht, der dem unsrigen sehr gleicht. Es handelt sich dabei um einen Mann, bei dem sich die Symptome der Geschwulstbildung über 7 Jahre zurück verfolgen lassen. Bei der Untersuchung im Krankenhause fand man Tumoren in der Blase, bei deren Exstirpation der Patient starb. Bei der Section erwies sich die linke Niere ungefähr mannskopfgross, der Ureter geschlängelt und sehr erweitert, die Schleimhaut beider war mit langen, schlanken Zotten völlig bedeckt, die so massig waren, dass sie beispielsweise das Lumen des sehr dicken Ureters völlig ausfüllten. Die beiden aus der Harnblase entfernten Geschwülste hatten in der Gegend der linken Ureter-Mündung, jedenfalls in der linken Hälfte der Harnblase gesessen. Mikroskopisch erwies sich der Grund der einfachen Zottengeschwülste als durchaus gutartig.

Ein zweiter Fall dieser Art ist von Neelsen[3]) beschrieben worden. Es handelte sich dabei um einen 57jähr. Kaufmann, den Druckgefühl und Schmerzen in der rechten Nierengegend, sowie eine dort fühlbare Geschwulst in das Dresdener Krankenhaus führten, wo er an plötzlich eintretendem Collaps verstarb, noch ehe die Exstirpation der Geschwulst vorgenommen werden konnte. Bei der Section fanden sich an der rechten, stark vergrösserten Niere zwei getrennte Nierenbecken und 2 Ureteren, die sich erst 5 cm ober-

[1]) Cüppers: Ueber Bau und Entwickelung zweier Chondrome der Hand. In.-Dissert., Greifswald, 1892.

[2]) Stoerk a. a. O.

[3]) Neelsen, Beiträge zur pathol. Anatomie der Ureteren. Ziegler's Beiträge, Bd. 3, S. 279.

halb der Einmündung in die Blase zu einem Rohre vereinigten. Derjenige Ureter, der zu dem unteren Abschnitt der Niere führte, erwies sich als dünn und unverändert, ebenso das zugehörige Nierenbecken und die entsprechende untere Nierenhälfte. Die obere dagegen war in einen grossen hydronephrotischen Sack verwandelt, das obere Nierenbecken und der daran anstossende Theil des Ureters sind dem entsprechend ganz ausserordentlich stark erweitert. Die Schleimhaut des Nierenbeckens, sowie des 6 cm langen, mächtig ausgedehnten Ureter-Stückes ist ganz und gar mit Zotten besetzt. Ebenso findet sich eine Zottengeschwulst in der Blase an der Einmündung des rechten Ureters, jedoch so gelegen, dass sie die Mündung nicht verschliesst.

Ein dritter Fall, den Lenthe[1]) sowohl, als Stoerk anführen, scheint auch hierher zu gehören, wenngleich in der betreffenden Veröffentlichung von der Blase nichts erwähnt wird. Kohlhardt[2]) beschreibt die durch Exstirpation gewonnene linke Niere einer 69jähr. Frau. Die Niere ist etwas hydronephrotisch, in dem erweiterten Nierenbecken findet sich eine etwa Taubenei-grosse Zottengeschwulst, die sich zum Theil auch in den Ureter fortsetzt; daneben sind kleinere Geschwulstmassen über das ganze Nierenbecken verstreut.

Endlich möchte ich noch eine Mittheilung von Poll[3]) aus der Rostocker Chirurgischen Klinik anführen, die einen 41jährigen Mann betrifft, dem die hydronephrotische linke Niere exstirpirt wurde. Becken und Ureter waren mit Zotten bedeckt, die zum grösseren Theil gutartig waren und nur in den Kelchen auf krebsigem Boden sassen. Section wurde nicht gemacht, nach der cystoskopischen Untersuchung fand sich auch in der Umgebung der linken Uretermündung ein Tumor in der Harnblase.

Bezüglich der Aetiologie der Geschwulstbildung vertritt Stoerk den Standpunkt, dass die Wucherung auf Grund chronischer entzündlicher Reizung in Folge von Nierensteinen eingesetzt habe. Dem gegenüber ist aber festzuhalten, dass in keinem der citirten Fälle, auch dem von Stoerk nicht, Blasen- oder Nierensteine constatirt werden konnten. Die schweren entzündlichen Veränderungen, die Stoerk in seinem Falle bei der Section in der Schleimhaut des Ureters und Nierenbeckens angetroffen hat, müssen nach meiner Ansicht ebenso, wie in dem zweiten der von mir beschriebenen Fälle, als secundär gedeutet

[1]) Lenthe, Inaug.-Diss., Greifswald, 1897.

[2]) Kohlhardt, Ueber eine Zottengeschwulst des Nierenbeckens und des Ureters. Dieses Archiv, Bd. 148, S. 565.

[3]) B. Poll, Ein Fall von multipler Zottengeschwulst im Ureter und Nierenbecken. Inaug.-Dissert. Rostock 1899 und Beitr. z. klinischen Chirurgie Bd. 23.

werden. Ich meine, dass es bei den langdauernden Harn-Stauungen und dem wiederholten Katheterisiren zur Zersetzung des Urins und Entzündung der Schleimhaut gekommen ist. Mir scheint, im Gegensatz zu Stoerk, Neelsen Recht zu haben, wenn er ausführt, dass bei den meisten Fällen von Zottenpolypen der Harnblase entzündliche Erscheinungen an der Basis oder in der Umgebung der papillären Geschwülste vollständig fehlen. Die durch Jahre hindurch bei allen oben beschriebenen und erwähnten Fällen bestehenden Harnblutungen sind meines Erachtens nicht durch irgend welche hypothetische Steine, sondern durch die Geschwülste verursacht, und die dumpfen oder bohrenden Schmerzen, die dann hin und wieder in der zugehörigen Nierengegend verspürt worden sind, können zwanglos durch die Harn-Stauung und Ausweitung des Nierenbeckens erklärt werden, ohne dass Steine dabei vorhanden sind.

Auch das nicht selten beobachtete Vorkommen von Geschwülsten und Steinen neben einander in derselben Blase braucht nicht nothwendiger Weise so gedeutet zu werden, dass die Tumoren in Folge der dauernden, durch die Steine bewirkten Reizung der Harnblasen-Schleimhaut entstanden sind. Küster[1]) nimmt vielmehr an, dass die Sache sich umgekehrt verhalte, dass Steine sich sehr leicht bilden, wenn einmal Zottengeschwülste in der Blase vorhanden sind, weil die sehr leicht und häufig losreissenden Zotten oft als Kern für die Concretionen dienen und diese erst veranlassen.

In keinem Falle aber glaube ich, dass die Geschwulstbildung so einfach und grob mechanisch zu erklären ist, wie Stoerk dies annimmt. Nach ihm sollen an den ulcerirten Stellen in den Harnwegen die senkrecht gegen die Oberfläche verlaufenden neugebildeten Blutgefässe über das Niveau der Nachbarschaft hervorsprossen und so den Grundstock für die späteren Zotten abgeben. Ein derartiges Verhalten der Blutgefässe treffen wir überall, wo nur immer granulirende Flächen vorliegen, ohne dass wir doch sonst etwas von Zottenbildungen dabei beobachten. Die Ursachen für die Geschwulstbildung müssen wir vielmehr mit Neelsen „als zur Zeit unbekannte“ bezeichnen. Vielleicht aber

[1]) Küster, Ueber Harnblasen-Geschwülste und deren Behandlung. v. Volkmann's Samml. klin. Vortr., No. 267—268.

trägt diese Arbeit dazu bei, genauer auf ähnliche Fälle zu achten und bei aufmerksamer Beobachtung besonders auch das Anfangsstadium der Geschwulstbildung, die Ursache, zu ermitteln.

Vor Allem scheint es wünschenswerth und zweckmässig, in allen Fällen von Blasengeschwülsten die Ureteren und Nierenbecken sorgfältig zu untersuchen und umgekehrt, bei Erkrankung der Harnleiter und Nierenbecken, auch die Schleimhaut der Blase genau zu prüfen. Die hier mitgetheilten Fälle zeigen zur Genüge, dass auch die gutartigen Geschwülste der grossen Harnwege in einem Theil der Fälle nur scheinbar locale Leiden darstellen.

VII.

Zur Kenntniss des Nebenpankreas und verwandter Zustände.

(Aus dem Pathol.-anatom. Institut des Prof. Browicz in Krakau.)

Von

Dr. L. K. Gliński,

Assistenten am Institut.

(Hierzu Taf. III Fig. 1—2.)

Bildungs-Anomalien der Bauchspeicheldrüse sind überhaupt selten; am ehesten werden noch am Kopfe des Pankreas accessorische Lappen angetroffen, die sich an die Vorderfläche des Duodenum anlagern und mit dem Kopfe der Bauchspeicheldrüse, von derselben nur durch eine grössere oder kleinere Einschnürung getrennt, im Zusammenhang stehen; sie werden „Pancreas minus“ genannt. Ihre Ausführungsgänge münden entweder in den Ductus Wirsungianus, oder unmittelbar in den Zwölffingerdarm. Viel seltener sind die Fälle von sogen. Nebenpankreas (Pancreas accessorium), die in keiner Verbindung mit der eigentlichen Bauchspeicheldrüse selbst stehen, und die als selbständige, an

ungewöhnlichen Stellen (d. h. in den Magen- oder Darmwänden) localisirte Gebilde aufzufassen sind.

Die Entstehungsweise des Nebenpankreas wird, soweit mir bekannt, in der betreffenden Literatur nicht richtig aufgefasst; dies und das seltene Vorkommen solcher Fälle veranlasst mich, einen diesbezüglichen Fall hier zu beschreiben. Der von mir beobachtete Fall, ebenso wie die früher bekannten, von mir in der Literatur vorgefundenen Fälle, haben mich zu dem Schlusse geführt, dass sie uns manche Aufklärung über die Entwickelung der Bauchspeicheldrüse, ebenso wie über die Entstehungsweise mancher Darmdivertikel liefern können.

Es sind mir im Ganzen 13 Fälle von zweifellosem Nebenpankreas aus der Literatur bekannt: in 3 Fällen ist das Nebenpankreas in der Magenwand, in 10 Fällen dagegen in der Dünndarmwand gefunden worden. Es wäre vielleicht auch der Fall Schultze's hier mitzurechnen, welcher bei einem Neugeborenen ein Darmdivertikel gefunden hat, „cujus apicem glandulosa papilla quaedam quasi coronabat"; da jedoch dieser Fall weder eingehender beschrieben, noch mikroskopisch untersucht ist, kann demselben keine Bedeutung beigemessen werden.

Klob, der zuerst die Existenz des Nebenpankreas mikroskopisch nachgewiesen hat, berichtet über 2 Fälle; in einem Falle hatte er in der Mitte der grossen Curvatur des Magens eines 29jährigen Mädchens ein flach-rundliches, drüsiges Gebilde gefunden, das unter dem Mikroskop den Bau einer Bauchspeicheldrüse aufwies. Im zweiten Falle ist das Nebenpankreas im Jejunum angetroffen worden. In beiden gelang es nicht, den Ausführungsgang nachzuweisen.

Zenker hat 6 Fälle von Nebenpankreas beobachtet. In sämmtlichen Fällen ist das Nebenpankreas in der Dünndarmwand gefunden worden, nehmlich 1 mal in dem Duodenum, 3 mal in der obersten Schlinge des Jejunum; im fünften Falle fand sich ein doppeltes Nebenpankreas: das eine war 60, das andere 48 cm vom Duodenum entfernt. Der sechste Fall ist besonders bemerkenswerth: hier fand sich 54 cm oberhalb der Coecalklappe ein 5½ cm langes Mesenterium; in diesem Darm-Divertikel, von einem schmalen, fettreichen Fettgewebe eingehüllt, nahe an der Spitze des Divertikels, sass das Nebenpankreas. Die Grösse des

Nebenpankreas schwankte in den einzelnen Fällen von Linsen- bis Thaler-Grösse. Ihr Verhältniss zu den einzelnen Darmwand-Schichten war verschieden: in 3 Fällen lag das Nebenpankreas in der Submucosa, in den 3 übrigen lag die Hauptmasse der Drüse zwischen Serosa und Muscularis, und hier und da waren die Muskelfasern in das drüsige Gewebe eingedrungen. In sämmtlichen Fällen wurde der Ausführungsgang nachgewiesen: in 4 Fällen mündete derselbe an der Spitze einer Papille, die nicht immer im Centrum des Nebenpankreas lag. In den 2 übrigen Fällen, wo keine Papille zu beobachten war, konnte jedoch eine schleimige Flüssigkeit an bestimmter Stelle der Drüse ausgepresst werden, und diese Stelle hält Zenker für die Mündung des Ausführungsganges. Sämmtliche Fälle sind auch mikroskopisch untersucht worden. Die eigentliche Bauchspeicheldrüse lag immer an normaler Stelle und wies weder in der Grösse, noch in der Gestalt irgendwelche Abweichungen auf. Die genannten Fälle von Nebenpankreas sind von Zenker stets bei erwachsenen Individuen (17—54 J.) beobachtet worden.

Wagner fand ein Nebenpankreas 2 mal: in einem Falle, dessen Beschreibung jedoch nicht gegeben wird, in dem Dünndarme, im zweiten in der Magenwand. Dieses zweite Nebenpankreas lag in der vorderen Magenwand unmittelbar neben der kleinen Curvatur im gleichen Abstande von der Cardia und vom Pylorus. Es war ein flaches Gebilde in der Submucosa, von lockerem Bindegewebe umgeben, und nur an einer Stelle fester mit der Schleimhaut verbunden. Einen makroskopischen Ausführungsgang hat der Verfasser nicht gefunden, meint jedoch, dass dieser an der Stelle, wo das Pankreas mit der Mucosa fester verbunden war, mündete. Die mikroskopische Untersuchung bestätigte die völlige Indentität der Structur dieses Gebildes mit der eines Pankreas, und in dem Bindegewebe sind Ausführungsgänge nachgewiesen worden.

Gegenbaur beschreibt einen Fall von Nebenpankreas in der Wand eines sonst normalen Magens: in der Nähe der kleinen Curvatur 2 cm vom Pylorus entfernt, lag ein rundliches, 14 cm langes, 6 mm dickes Gebilde, welches die Schleimhaut der Magenwand nach innen ausstülpte. Die mikroskopische Untersuchung liess das Gebilde als eine Bauchspeicheldrüse erkennen. Die

drüsige Masse lag in der Submucosa; den Ausführungsgang zu finden gelang nur nach langem und mühsamen Nachsuchen.

Neumann fand im Dünndarme eines 10 monatlichen Kindes 60 cm oberhalb der Coecalklappe ein 1¼ Zoll langes Divertikel, dessen Bau dem der Darmwand völlig glich; an der Spitze des Divertikels sass ein erbsengrosses, gestieltes Gebilde, das unter dem Mikroskop den Bau einer Bauchspeicheldrüse aufwies. In dem Stiele verlief der Ausführungsgang der Drüse, in den sich eine Schweinsborste leicht einführen liess.

Nauwerck fand im Ileum eines 43 jährigen Mannes 2,3 cm über der Bauhin'scher Klappe ein 9 cm langes Divertikel; dieses war von der Dicke eines Bleistiftes, etwas abgeflacht, am Ende dicker, als in der Mitte, hatte kein eigenes Mesenterium und war gänzlich vom Peritonaeum bedeckt. In dem an das Ileum angrenzenden Theil besass es ein trichterförmiges Lumen, das mit dem Lumen des Ileum communicirte und von einer mit der Mucosa des Ileum identischen Schleimhaut ausgekleidet war. Im oberen Theile des Divertikels war kein Lumen vorhanden, und das ganze Divertikel bestand hier aus einer grauen drüsigen Masse, durch deren Mitte ein Ausführungsgang zog, welcher für eine dünne Sonde durchgängig war. Mikroskopisch wurde hier der Bau einer Bauchspeicheldrüse festgestellt. Die eigentliche Bauchspeicheldrüse war unverändert und lag an normaler Stelle. Dem Nauwerck'schen Falle kommt eine besondere Bedeutung zu, da hier 80 cm oberhalb der Bauhin'schen Klappe noch ein zweites, 3 cm langes Darm-Divertikel sich befand, welches von Nauwerck für ein echtes Meckel'sches Divertikel gehalten wird.

Ich habe einen Fall von Nebenpankreas bei einem 24 jährigen Weibe im hiesigen Pathologisch-anatomischen Institute beobachtet und habe bereits im April 1899 im Krakauer Aerztevereine über denselben berichtet. In meinem Falle fand sich die eigentliche Speicheldrüse in normaler Lage, Form und Grösse. Ihr Ausführungsgang verlief längs des Organes und mündete gemeinsam mit dem Ductus choledochus in den Zwölffingerdarm. Der Santorini'sche Ausführungsgang war im Kopfe des Pankreas nicht zu finden. Im oberen Theile der hinteren Wand des Magens, 2 cm vom Pylorus entfernt, befand sich eine ovale Ausstülpung der Magenschleimhaut, unter welcher ein ziemlich hartes, von den benachbarten Partien ziemlich scharf abgegrenztes Gebilde zu fühlen war. Die das Gebilde bedeckende Schleimhaut war leicht verschiebbar. Bei der Betrachtung des senkrecht zur Oberfläche

dieses Gebildes geführten Durchschnittes konnte man schon makroskopisch wahrnehmen, dass die Magen-Muscularis gegen die Mitte des Gebildes immer dicker wurde und zuletzt eine graue, an einigen Stellen röthlich-graue drüsige Masse bildete. Das Gebilde war 4½ cm lang, 3 cm breit, 1 cm (an der dicksten Stelle) dick. Stellenweise war durch das beschriebene Gebilde auch die äussere Oberfläche der Magenwand ausgestülpt, hier und da noch stärker als die innere.

Die mikroskopische Untersuchung wies in der Muscularis die Anwesenheit drüsiger Lobuli auf, deren Bau mit dem der Bauchspeicheldrüse sich identisch erwies. Diese Lobuli, von einander durch Bündel von Bindegewebe getrennt, waren zu grösseren Conglomeraten vereinigt, die wiederum von einander durch Bündel glatter Muskelfasern abgegrenzt waren. Die erwähnten Conglomerate waren fast ausschliesslich in der inneren (ringförmigen) Muskellage des Magens vorhanden, und nur an einigen Stellen drangen sie in die äussere Schicht der Muscularis ein. Inmitten des interlobulären Bindegewebes des Gebildes, wie auch der Bündel von glatten Muskelfasern waren mit einschichtigem cylindrischem Epithel ausgekleidete Ausführungsgänge zu finden. Im Lumen der dickeren Gänge war eine feinkörnige Masse sichtbar. Die Muskelschicht, die durch das Vorhandensein der drüsigen Massen breiter geworden ist, bildete keine einheitliche Schicht. Sie grenzte in Gestalt breiter Bündel grössere Conglomerate der Drüsenlobuli von einander ab. Von den übrigen Schichten der Magenwand sei noch erwähnt, dass die Schleimhaut unverändert war; in der Submucosa dagegen fanden sich zahlreiche Drüsen, deren Bau mit dem der gewöhnlichen in dem Duodenum vorhandenen Brunner'schen Drüsen übereinstimmte. Zwischen dem Peritonaeum und der äusseren Muscularis war das Fettgewebe bedeutend entwickelt.

Auf Grund der mikroskopischen Untersuchung kann es wohl keinem Zweifel unterliegen, dass wir hier mit einem Falle von Nebenpankreas zu thun haben. Dieses Pancreas accessorium lag in der Muscularis des Magens, was bis jetzt noch nicht beobachtet worden ist; denn in allen sonst bekannten Fällen lag das Nebenpankreas in der Submucosa oder zwischen der Serosa und der Muscularis. Den gemeinsamen Ausführungsgang konnte ich nicht finden; ich fing jedoch erst dann an nach ihm zu suchen, nachdem schon das ganze Nebenpankreas durch Formaldehyd fixirt war; an der Hand der mikroskopischen Untersuchung des Gebildes jedoch kann man feststellen, dass die Drüsenmasse einen gemeinsamen Ausführungsgang, welcher sich in dem fixirten Präparate nicht auffinden liess, besass.

Die hier vorgeführten Fälle berechtigen zu der Annahme, dass neben dem Pancreas minus, welches öfters beobachtet wurde,

und das nur als ein accessorischer Lappen, der in engerer Beziehung mit der eigentlichen normalen Bauchspeicheldrüse steht, aufzufassen ist, im menschlichen Körper — viel seltener — auch ein ächtes Nebenpankreas zu finden ist. Es sind dies vollkommen selbständige, in keiner Verbindung mit der eigentlichen Bauchspeicheldrüse stehende Gebilde, die in den Wänden des Verdauungscanals, nehmlich in der Wand des Magens und des Dünndarmes, localisirt sind. Einige in dem Dünndarme beobachtete Nebenpankreas zeichnen sich dadurch aus, dass sie am Boden oder an der Spitze von Darmdivertikeln, welche eine Fortsetzung der Dünndarmwand bilden, liegen.

In seinem Lehrbuch der topographischen Anatomie giebt Hyrtl an, dass es zu den grösseren Seltenheiten gehört, wenn „sich eine Partie von Läppchen des Pankreas von dem dicken Ende dieser Drüse weg hinter die A. und V. mesaraica superior begiebt oder diese Gefässe an ihrer Wurzel umschlingt“. Dieser Beschreibung ist jedoch nicht zu entnehmen, ob diese Läppchen ein selbständiges Gebilde darstellen oder ob sie vielmehr noch in irgend welcher Verbindung mit der eigentlichen Bauchspeicheldrüse stehen; im ersten Falle sollte man sie den Pancreata accessoria anreihen, anderenfalls aber haben wir nur mit einer Abtrennung eines Theiles des Pankreaskopfes, d. h. mit dem sogenannten Pancreas divisum zu thun.

Die Entstehungsweise des Nebenpankreas war bis in die letzte Zeit nicht richtig gedeutet. Es wurde angenommen, dass die Bauchspeicheldrüse im menschlichen Organismus sich aus einer einzigen Anlage entwickelt. Ueber die Entwickelung des Pankreas bei Wirbelthieren war überhaupt sehr wenig bekannt, so dass die seltenen Fälle von Nebenpankreas fast als ein „Lusus naturae“ betrachtet wurden. Die Untersuchungen der neuesten Zeit über die Entwicklung der Bauchspeicheldrüse bei den einfachsten Wirbelthieren und beim Menschen, — es seien hier nur die Arbeiten von Laguesse, Kupffer, Felix, Stoss, Hamburger, Brachet u. A. erwähnt —, warfen ein helles Licht auf die Entwicklungsweise der Bauchspeicheldrüse und dadurch zugleich auf die Entstehungsweise des Nebenpankreas, welches nur als Folge einer Störung in dem weiteren Entwicklungsgange der Uranlagen des Pankreas und als Wiederholung eines Zu-

standes, der bei den niederen Wirbelthieren normal ist, aufzufassen ist.

In ihrer primitivsten Anlage befindet sich die Bauchspeicheldrüse nach Laguesse und Parker bei Protopterus (einem afrikanischen Fisch aus der Reihe der Dipnoi) innerhalb der Darm-, bezw. Magenwand. Nach Wiedersheim „handelt es sich vielleicht auch in jenen Fällen, wo, wie z. B. bei Cyclostomen, ein Pankreas fehlen soll, um ähnliche Verhältnisse". Bei einigen Teleostei, denen man früher die Existenz einer Bauchspeicheldrüse absprach, bildet dieselbe keine einheitliche, feste Drüse, bleibt vielmehr in Gestalt feiner, zwischen den Platten des Mesenterium eingeschlossener Gewebszüge bestehen; dies scheint dem von Hyrtl beschriebenen Falle zu entsprechen. Bei Pelobates (aus der Reihe der Anura) soll nach Leydig „ein guter Theil des Pankreas zwischen der Serosa und der Muscularis des Magens liegen; beim Land-Salamander hängt auch ein Theil der grossen gelappten Drüse der Darmwand innig an. Beim Maulwurfe zweigen sich von der Hauptmasse der Bauchspeicheldrüse weithin verästelte Züge ab, und von diesen lösen sich grössere und kleinere Lappen, die nur durch ihre Blutgefässe den Zusammenhang mit den grösseren Lobuli unterhalten, ab".

Das Nebenpankreas, das beim Menschen angetroffen wird, besitzt also ein Vorbild bei einigen niedrigeren Wirbelthieren, bei denen die beim Menschen ungewöhnliche Localisirung der Drüse die normale ist. Das Vorkommen des Nebenpankreas beim Menschen lässt sich deshalb als eine Rückkehr zu der ursprünglichen Form der Drüsen auffassen.

Wollen wir uns jetzt zu der Entwicklungsgeschichte der Bauchspeicheldrüse beim Menschen und bei den Wirbelthieren wenden. Den jetzigen Anschauungen gemäss soll sich das Pankreas aus 3 Anlagen, — einer dorsalen und zwei ventralen, — die im Mitteldarme ihren Ursprung haben, entwickeln. Diese Anschauung zählt gegenwärtig die meisten Anhänger. Derartige Verhältnisse sind bei verschiedenen Arten der Wirbelthiere und beim Menschen von Laguesse, Goeppert, Goette, Felix, Brachet u. A. nachgewiesen worden. Die Anschauungen Hamburger's und Hammar's, die dem Pankreas eine zweifache Anlage zuschreiben und die von Stoss, der die Existenz von vier

Uranlagen (zwei ventralen und zwei dorsalen) annimmt, wie dies beim Acipenser gefunden worden ist, weichen von den Anschauungen der erstgenannten Forscher ab.

Werden vielfache Uranlagen der Bauchspeicheldrüse angenommen[1]) so lässt sich das Auftreten des Nebenpankreas leicht begreifen: die eigentliche Bauchspeicheldrüse entwickelt sich in ihrer Hauptmasse aus den ventralen Anlagen. Die einfache, bezw. die vielfache dorsale Anlage, die in den ersten Stadien sich noch stärker, als die ventralen, entwickelt und mit diesen verwächst, wird später in ihrer Entwicklung gehemmt und bildet nur einen kleinen Theil des Pankreas, nehmlich den Kopf desselben. Der Santorini'sche Ausführungsgang, der öfters am Kopfe des Pankreas beobachtet wird, ist als eine Spur der ursprünglichen, selbständigen Entwicklung der dorsalen Anlagen zu betrachten. Falls diese dorsalen Anlagen, eventuell eine derselben, die sich gewöhnlich nicht entwickelt, ausnahmsweise zu stärkerer Entwicklung gelangt und mit den ventralen Anlagen verwächst, so bildet sich das Pancreas minus, das mit dem Kopfe der eigentlichen Bauchspeicheldrüse verbunden und manchmal mit einem eigenen Ausführungsgange versehen ist.

Es erübrigt noch, eine andere Möglichkeit in Betracht zu ziehen: die eigentliche Bauchspeicheldrüse beginnt normal sich aus einer (event. aus mehreren) Hauptanlagen zu entwickeln, während die übrigen Anlagen anfangs rudimentär bleiben und mit der Hauptanlage nicht verwachsen; hat die Bauchspeicheldrüse ein gewisses Entwicklungs-Stadium erreicht, und ist der Darm schon in die Länge gewachsen, so können die übrigen Anlagen auch in die weitere Entwicklung eintreten, und da sie der jetzt vorhandenen grösseren Entfernung wegen die eigentliche Bauchspeicheldrüse

[1]) Die Entstehung des Nebenpankreas aus mehreren Anlagen zu erklären, ist schon von Zenker versucht worden; da man jedoch nach den damaligen Anschauungen über die Entwicklung der Bauchspeicheldrüse und hauptsächlich nach den speciellen Untersuchungen Colin's der Bauchspeicheldrüse eine einfache Anlage zuschrieb, so meinte Zenker, dass das Nebenpankreas aus mehrfachen Anlagen, deren Auftreten er aber als anomales betrachtete, sich entwickeln sollte. In der That entsteht das Nebenpankreas nicht aus abnormen mehrfachen Anlagen, sondern aus einer anormalen Weiter-Entwicklung der Anlagen, die normal stets mehrfach vorhanden sind (Anm. d. Verf.).

nicht mehr erreichen, so bilden sie das Nebenpankreas, das in der Dünndarmwand localisirt ist, falls die Anlage, aus der das Nebenpankreas sich entwickelt, unterhalb der Hauptanlage, und in der Magenwand (bezw. im obersten Theile des Duodenum), falls sie oberhalb derselben gelegen war. Dass dem Nebenpankreas auch in den späteren Entwicklungs-Stadien eine Tendenz zum Verwachsen mit der eigentlichen Bauchspeicheldrüse eigen ist, geht aus den Fällen Neumann's, Nauwerck's und einem Falle Zenker's hervor, da in allen diesen Fällen das Nebenpankreas die Darmwand hervorgestülpt hatte und wirkliche Divertikel bildete. (Ueber diese Divertikel wird Näheres weiter unten berichtet.)

Die Annahme zweier Anlagen des Pankreas beim Menschen genügt nicht, um die Entstehung aller Fälle von Nebenpankreas zu erklären. Ein Fall Zenker's, wo in einer Leiche zwei Nebenpankreas in der Darmwand gefunden worden sind, erscheint im Lichte dieser Auffassung unerklärlich. Es müssten mindestens 3 Anlagen vorhanden sein, um zur Entstehung dreier Pankreas, (einer eigentlichen Bauchspeicheldrüse und zweier Nebenpankreas) Anlass geben zu können. Auch dann, falls 3 Anlagen angenommen würden, sind damit noch nicht sämmtliche Fälle von Nebenpankreas genügend erklärt. In allen bisher beobachteten Fällen, (auch in meinem), wies die eigentliche Bauchspeicheldrüse keine Abnormitäten auf; es ist also anzunehmen, dass die Hauptanlage sich normal entwickelte. Aus dem früher genannten Fall Zenker's ist zu schliessen, dass unterhalb der Hauptanlage 2 Nebenanlagen vorhanden gewesen sind; da wir jedoch Fälle von Nebenpankreas auch oberhalb der Hauptanlage, — im Duodenum oder gar in der Magenwand —, antreffen können, so sollte die Existenz mindestens noch einer, oberhalb der Hauptanlage gelegenen Nebenanlage angenommen werden. Mich darauf stützend, glaube ich der Meinung Stoss' beipflichten zu dürfen, der auf Grund seiner Untersuchungen über Schaf-Embryonen die Existenz einer vierfachen Anlage der Bauchspeicheldrüse annahm, was auch von anderen Forschern beim Acipenser nachgewiesen worden ist. Die Frage bedarf jedoch weiterer embryologischer Untersuchungen; andererseits wäre es höchst wünschenserth, dass die Forscher, die ein Nebenpankreas vorfinden, die

Localisirung desselben in dem Verdauungscanal, — was bis jetzt oft leider nicht der Fall war —, eingehender beschreiben möchten, da sich aus der Localisirung des Nebenpankreas schliessen liesse, aus welchen Anlagen dieses Nebenpankreas sich in dem betreffenden Falle entwickelt hat.

Es wäre überflüssig, länger auseinander zu setzen, warum man dem Nebenpankreas auf einer so bedeutenden Strecke des Verdauungscanals begegnet: es wird dies einzig durch das riesige Längenwachsthum des ursprünglichen Darmes verursacht. Es ist leicht begreiflich, dass im Dickdarme Fälle von Nebenpankreas nicht mehr angetroffen werden können, da die Anlagen der Bauchspeicheldrüse, die sich im Mitteldarm oberhalb des Canalis omphalo-mesentericus bilden, nicht mehr unterhalb desselben, bezw. unterhalb des Meckel'schen Divertikels oder gar unterhalb der Bauhin'schen Klappe vorkommen können. Das viel seltenere Erscheinen der Nebenpankreas in der Magenwand, — es sind überhaupt nur 4 diesbezügliche Fälle, den meinigen mitgerechnet, bekannt —, erscheint leicht begreiflich, weil hier ursprünglich keine strenge Grenze zwischen dem Duodenum und dem Magen besteht, da die Bauchspeicheldrüse fast gleichzeitig mit der Differenzirung des Magens sich zu entwickeln anfängt. Dass der Pylorus keine strenge Grenze bildet, ist auch daraus zu schliessen, dass wir in der Pars pylorica des Magens öfters in der Submucosa Brunner'sche Drüsen antreffen (die normal nur im Duodenum vorhanden sind), wie dies auch in meinem Falle deutlich ausgeprägt war (Taf. III Fig. 1).

Was die Darm-Divertikel, in welchen man dem Nebenpankreas begegnete, anbelangt, so kennen wir, — den Fall von Schultze als einen unsicheren nicht mitgerechnet —, nur 3 Fälle solcher Divertikel mit Nebenpankreas (die von Neumann, Nauwerck und Zenker). Zenker hielt solche Divertikel für ächte Meckelsche Divertikel, in welchen zufälliger Weise ein Nebenpankreas vorkam, aber schon Neumann hatte angenommen, dass in manchen Fällen das Nebenpankreas selbst die Entstehung eines Darm-Divertikels verursachen könne. Diese Annahme bestätigte auch Nauwerk durch Veröffentlichung eines Falles, in welchem ausser dem Meckel'schen Divertikel noch ein anderes Darm-Divertikel sich vorfand, dessen Wände denen des Darmes gleichartig waren,

und an dessen Boden ein Nebenpankreas sass. Diesen Fall berücksichtigend, müssen wir die Anschauung von Neumann und Nauwerck, dass die ein Nebenpankreas tragenden Darm-Divertikel von den Meckel'schen ganz verschieden sind, und dass unter Umständen (möglich, dass es von der tieferen Lage desselben in der Darmwand abhängt), das Nebenpankreas durch den mechanischen Zug ein Darm-Divertikel verursachen kann, annehmen. Ich glaube, dass eine nähere Betrachtung und eine gründlichere Bearbeitung der im Duodenum und im Jejunum vorkommenden Darm-Divertikel daselbst ein öfteres Vorkommen von Nebenpankreas nachweisen könnte.

Wenn wir schon bei den Entwickelungs-Anomalien des Pankreas verweilen, können wir nicht zwei Fälle verschweigen, die von Hyrtl in den Berichten der Wiener Akademie veröffentlicht worden sind. Der erste Fall bezieht sich auf eine Frau, bei der in der hinteren Wand der Bursa omentalis, nehmlich in der stark entwickelten Plica pancreatico-lienalis ein Gebilde von der Grösse und Gestalt einer Mandel gefunden wurde. Das Gebilde war von der Bauchspeicheldrüse durch die A. et V. gastro-epiploica sin. (Coronaria ventriculi inf. sin.) getrennt, und die Gefässe waren, was Hyrtl besonders hervorhebt, sehr stark entwickelt. Die Bauchspeicheldrüse war etwas kleiner. Ihr zungenförmiges linkes Ende war 1 cm vom Rande der linken Nebenniere entfernt. Eine nähere Untersuchung ergab, dass dieses Gebilde den Bau einer Bauchspeicheldrüse aufwies, und dass es mit einem Ausführungsgange, der mit dem Ductus Wirsungianus communicirte, versehen war. Im zweiten Fall fand Hyrtl bei einem Neugeborenen, dass der Kopf der Bauchspeicheldrüse von dem Körper durch einen, hauptsächlich von der A. und V. mesaraica superior erfüllten Zwischenraum getrennt war. Auf der Vorderfläche der genannten Gefässe befand sich eine Verlängerung des Ductus Wirsungianus, welche diese zwei Theile der Bauchspeicheldrüse in Verbindung setzte. Ausser diesem Ausführungsgange am Kopfe der Bauchspeicheldrüse fand Hyrtl noch einen Ausführungsgang (Duct. Santorinianus), der oberhalb des Vater'schen Divertikels in das Duodenum mündete. Der Haupt-Ausführungsgang (D. Wirsung.) mündete in das Duodenum gemeinsam mit dem Duct. choledochus.

Diese zwei Fälle sind von den früher angeführten principiell verschieden. Die Bauchspeicheldrüse wies da Missbildungen auf: in einem Falle ist die Cauda kürzer gewesen; im zweiten Fall lag der Kopf vom Drüsenkörper getrennt. Die scheinbaren Nebenpankreas waren hier mit der Bauchspeicheldrüse durch Ausführungsgänge verbunden. Es wäre daraus zu schliessen, dass hier die Bauchspeicheldrüse sich normal zu entwickeln begonnen hatte, und dass nur in einem relativ späten Entwickelungs-Stadium ein Theil der Bauchspeicheldrüse sich von der übrigen Drüsenmasse abgeschnürt hatte. Im ersten Falle konnte nach Hyrtl dies durch eine stärkere Entwickelung der hier normal verlaufenden Blutgefässe verursacht werden. Die Vermuthung, dass die Entwickelung der Bauchspeicheldrüse in den ersten Ertwickelungs-Stadien eine normale war, wird dadurch verstärkt, dass die Ausführungsgänge dieses scheinbaren Nebenpankreas nur eine Verlängerung des Ductus Wirsungianus bildeten, obgleich in dem zweiten Falle auch ein selbständiger Ductus Santorinianus gefunden worden ist. Hätten wir es hier mit einem ächten Nebenpankreas, das aus einer selbständigen Anlage, die in dem anfänglichen Entwickelungs-Stadium mit der Hauptanlage nicht verwachsen war, hervorging, zu thun, so wäre die Existenz eines Ausführungsganges, der nur eine Verlängerung des D. Wirsungianus darstellt, unerklärlich. Der Umstand eben, dass der Ausführungsgang beiden Theilen der Bauchspeicheldrüse gemeinsam war, beweist, dass die Anlagen sich zuerst vereinigen mussten, und dass nur in der Weiter-Entwickelung sich die Bauchspeicheldrüse wieder in 2 Theile spaltete. Für solche Fälle wäre, in Anbetracht ihrer ganz anderen Entstehungsweise, ihrer anatomischen Merkmale und Localisirung, am Besten die von Hyrtl angeführte Benennung „Pancreas divisum“ beizubehalten. Hyrtl bezeichnet den ersten seiner Fälle unrichtig als Nebenpankreas, obgleich von ihm selbst betont wird, dass hier eine Einschnürung und Theilung in 2 Abschnitte der Bauchspeicheldrüse durch den Druck der übermässig entwickelten Gefässe zu Stande gekommen ist.

Die erörterten Bauchspeicheldrüsen-Anomalien können keinen grösseren Einflüss auf den im Darmtractus vor sich gehenden Verdauungs-Process haben; nur die in der Magenwand sich befindenden Nebenpankreas könnten in dieser Beziehung von

einiger Bedeutung sein. Es können jedoch keine Untersuchungen in dieser Richtung angestellt werden, da die Existenz des Nebenpankreas nur bei der Obduction nachgewiesen werden kann. Andererseits gehört das Nebenpankreas zu den aus dem Embryonalleben stammenden, an ungewöhnlichen Stellen localisirten Heerden, die öfters angetroffen werden. Es ist bekannt, dass diese Heerde zum Ausgangspunkte von Geschwülsten werden können. Der Bau dieser Geschwülste wäre für uns gänzlich unverständlich, wenn die Existenz solcher Heerde an bestimmten Stellen nicht bekannt wäre. Die Kenntniss der Localisirung solcher Heerde, folglich auch des Nebenpankreas, kann deshalb von sehr hoher Bedeutung und ausserordentlichem Interesse sein. Bis in die letzte Zeit war zum Beispiel die Entstehung der Cylinderzellen-Carcinome des Oesophagus unerklärlich, in neuester Zeit haben jedoch hauptsächlich die Untersuchungen Schaffer's bewiesen, dass es im Oesophagus Heerde giebt, deren Bau dem der Magenschleimhaut vollständig entspricht. Die Entstehung der Geschwülste, deren Ausgangspunkt in diesen Heerden zu suchen ist, wird dadurch vollkommen erklärt. Solcher Beispiele haben wir sehr viele; da sie jedoch allgemein bekannt sind, so kann ich auf ihre Anführung verzichten. Auch der Umstand, dass das Nebenpankreas zur Entstehung der Darm-Divertikel Anlass geben kann, verleiht demselben eine besondere Bedeutung, da einerseits diese Darm-Divertikel in irgend welcher Weise zum Verschluss des Darmes mit seinen sämmtlichen Consequenzen führen können, andererseits Entzündungen besonders ausgesetzt sind.

Das Mitgetheilte lässt sich kurz in folgender Weise zusammenfassen:

1. Die Entwickelungs-Anomalien der Bauchspeicheldrüse beim Menschen sind Nachbildungen normaler Verhältnisse bei den niederen Wirbelthieren; sie sind durch die anomale weitere Entwickelung der normalen vielfachen Anlagen der Bauchspeicheldrüse bedingt und lassen sich in 3 Gruppen eintheilen: a) Pancreas minus; am Kopfe der Bauchspeicheldrüse ist ein überzähliges Läppchen, von demselben durch eine grössere oder kleinere Einschnürung getrennt, vorhanden. b) Nebenpankreas (Pancreas accessorium); dies ist ein getrennt liegendes Ge-

bilde, das in keiner Verbindung mit der normal entwickelten Bauchspeicheldrüse steht und gewöhnlich in der Magen- oder Darmwand (im letzteren Falle manchmal auch in Darm-Divertikeln) localisirt ist. c) Pancreas divisum; die Spaltung der Bauchspeicheldrüse ist durch mechanischen Druck auf die normal sich entwickelnden und miteinander verwachsenen Anlagen derselben verursacht. Die eigentliche Bauchspeicheldrüse erscheint kleiner, und das scheinbare Nebenpankreas ist nur ein Theil (der Kopf oder die Cauda) der Bauchspeicheldrüse, der durch die überstark entwickelten, aber normal localisirten Blutgefässe von der Hauptmasse der Drüse getrennt ist; es bleibt mit der Bauchspeicheldrüse durch den Ausführungsgang verbunden.

2. Aus der Zahl und Localisation der beobachteten Nebenpankreas ist die Existenz von drei, — und aller Wahrscheinlichkeit nach, gar von vier Anlagen der Bauchspeicheldrüse zu folgern.

3. In gewissen Fällen können die Nebenpankreas zur Bildung von Darmdivertikeln (möglicher Weise ist dies von einer tieferen Localisation des Nebenpankreas in der Darmwand abhängig), die mit den Meckel'schen Divertikeln nicht zu verwechseln sind, Anlass geben. —

Es ist mir eine angenehme Pflicht, meinem hochverehrten Chef, Herrn Prof. Browicz, für das mir überlassene Material und die freundliche Unterstützung bei Abfassung der Untersuchung und Herrn Prof. Kostanecki für die Rathschläge in embryologischen Fragen an dieser Stelle meinen innigsten Dank auszusprechen.

Literatur.

1. Birch-Hirschfeld: Lehrb. d. pathol. Anatomie, 4. Aufl., 1895.
2. Felix: Zur Leber- und Pankreas-Entwickelung. Arch. f. Anatomie u. Physiol. Anatom. Abth., 1892.
3. Gegenbaur: Ein Fall von Nebenpankreas in der Magenwand. Reichert's und du Bois-Reymond's Archiv f. Anatomie u. Physiologie, 1863.
4. Gliński: Protokoly z posiedzen Tow. Lek. Krak. Przeglad Lekarski, 1899, No. 26.
5. Hamburger: Zur Entwickelung der Bauchspeicheldrüse des Menschen. Anatom. Anzeiger, 1892.
6. Hammar: Einiges über die Duplicität der ventralen Pankreas-Anlage. Anatom. Anzeiger, Bd. 13, 1897.

7. Hertwig, O.: Lehrb. d. Entwickelungsgeschichte, Jena, 1896.
8. Hyrtl: Handb. d. topogr. Anatomie, 4. Aufl., 1860.
9. Hyrtl: Sitzungsber. d: Wiener Akademie, 52, 1866.
10. Klob: Pankreas-Anomalien. Zeitschr. d. k. k. Gesellschaft der Aerzte zu Wien, 1859, No. 46.
11. Laguesse: Structure et développement du pancreas d'áprès les travaux recents. Journal de l'anatomie et de physiologie, année 30.
12. Leydig: Lehrbuch der Histologie, 1857.
13. Meckel: Pathol. Anatomie, 1. Bd.
14. Nauwerck: Ein Nebenpankreas. Ziegler's Beiträge, 1892.
15. Neumann: Nebenpankreas und Darm-Divertikel. Archiv f. Heilkunde, 1870.
16. Schaffer: Wiener klin. Wochenschr., 1898.
17. Stoss: Untersuchung über die Entwickelung der Verdauungsorgane. Dissertation, Leipzig, 1892.
18. Schultz: Acta natural. curiosor., Bd. 1, 1727.
19. Wiedersheim: Grundriss d. vergleich. Anatomie, 1896.
20. Zenker: Nebenpankreas in der Darmwand. Dies. Archiv, 21. Bd., 1861.

Erklärung der Abbildungen auf Tafel III:

Fig. 1. a) Magenschleimhaut. b) Submucosa mit Brunner'schen Drüsen. c) Innere Schicht der Muscularis mit Nebenpankreas. d) Aeussere Schicht der Muscularis. e) Serosa.

Fig. 2. a) Muskelbündel innerhalb des Nebenpankreas. b) Pankreasgewebe. c) Ausführungsgang.

VIII.

Zwei Fälle von Lymphosarcom der bronchialen Lymphdrüsen mit secundärer Lympho-Sarcomatose des Oesophagus.

Von
Privatdocent Dr. Friedrich Schlagenhaufer,
Prosector am k. k. Elisabeth-Spital in Wien.

(Hierzu Taf. III Fig. 3—4.)

Das Lymphosarcom der bronchialen Lymphdrüsen sowie der Lymphdrüsen des Mediastinum ist eine relativ nicht seltene Geschwulstform. So finden sich in den Obductions-Berichten der Wiener k. k. Krankenanstalten aus den Jahren 1893—97 unter 21.347 Obductionen 8 Fälle von Lymphosarcom der bronchialen Lymphdrüsen und 16 des Mediastinum verzeichnet, und Kundrat konnte aus dem Sections-Materiale des allgemeinen Krankenhauses in etwa 10 Jahren 9 Fälle von Lymphosarcom des Mediastinum zusammenstellen.

Bekannt ist ferner, dass die Bergkrankheit in den Schneeberger Gruben in Sachsen als eine Art endemischen Lymphosarcoms der bronchialen Lymphdrüsen sich erwiesen hat, wobei etwa 75 pCt. aller Bergleute, — nach Ancke in 8 Jahren 150 Fälle, — an dieser Krankheit zu Grunde gehen. So relativ häufig demnach, wenigstens an bestimmten Orten, das Lymphosarcom der Bronchial-Lymphdrüsen auftritt, so selten scheint eine Mitbetheiligung des Oesophagus, ein Uebergreifen des Processes auf die Speiseröhre zu sein.

Kundrat sagt diesbezüglich: dass auch der Oesophagus bei Erkrankungen der Bronchialdrüsen und Uebergreifen des Lymphosarcoms in das Mediastinum fixirt, comprimirt und verengert werden kann, zeigte ein Fall von Lymphosarcom bei einer 56jährigen Frau, wo neben einem über apfelgrossen Lymphosarcom unter der Bifurcation der Trachea, mit Verschluss des

Bronchus für den rechten Unterlappen ein nussgrosser Knoten in der gleichen Höhe in der Wand des Oesophagus, (mit Erhaltung der Schleimhaut), zur Entwicklung gekommen war, und ein anderer Fall, wo bei einer Frau (48 Jahre) der Oesophagus vom Lymphosarcom umscheidet wurde.

Sonst findet sich noch in der Literatur ein wahrscheinlich hieher gehöriger Fall von Mediastinal-Krebs, (publicirt von Helber in Heilbronnn 1868), in dem auch der Oesophagus durch eine Geschwulst von graulich-weisser Farbe derart umscheidet und verengt war, dass eine mittlere Sonde nur mit Mühe durchgeführt werden konnte, sowie ein Fall von Rotschy, wo eine Perforation des Oesophagus durch ein mediastinales Sarcom erzeugt worden war.

Unter den wenigen Fällen von primärem Sarcom des Oesophagus (Ogle, v. Notthaft, Paget, Rolleston, Butlin, Targett, Albrecht, Chapmann, Gastpar, Stephan, Starck, Lauriston, Shaw) hat sich nur der von Stephan bei einem 4jährigen Knaben in der Höhe der Bifurcations-Stelle der Trachea gefundene Tumor als ein Lymphosarcom erwiesen.

Es ist demnach über das primäre und secundäre Lymphosarcom des Oesophagus wenig in der Literatur niedergelegt. Daher scheint es uns gerechtfertigt, die folgenden 2 Fälle von secundärem Lymphosarcom der Speiseröhre nach Lymphosarcom der bronchialen Lymphdrüsen zu veröffentlichen, zumal sie in ihrem klinischen, wie pathologisch-anatomischen Verhalten bemerkenswerthe Punkte aufweisen.

Die Krankengeschichte des 1. Falles ist kurz folgende:

F. Marie, 71jähr. Pfründnerin, aufgenommen am 16. 11. 1899 in das k. k. Elisabeth-Spital.

Seit dem Sommer bemerkt Patientin, dass sie feste Speisen schwer hinunterbringe. Die Beschwerden steigerten sich in der letzten Zeit, so dass sie überhaupt nichts Festes mehr zu schlucken vermochte. Sie hat das Gefühl, als ob die Speisen in der Magengegend, manchmal auch gleich im Halse stecken blieben.

Im Jänner d. J. soll Patientin einen Schlaganfall erlitten haben, nach welchem sie 3 Tage nicht sprechen konnte.

Patientin ist afebril, blass, ohne Kachexie.

Puls ist klein, frequent, regulär. Links hinten unten ist eine handbreite Dämpfung mit abgeschwächten Athmen nachweisbar.

Herzaction wenig tastbar, arythmisch, Dämpfung normal, Töne laut, rein.

Ein Versuch, den Oesophagus zu sondiren, scheitert an dem grossen Widerstande von Seiten der Patientin. Er wird auch weiterhin unterlassen, da die Stenosen-Erscheinungen sich gebessert haben und Patientin selbst Fleisch zu schlucken vermag. Patientin zeigt keine Abmagerung.

Am 3. December ist Patientin schon morgens matt und schwach; sie isst zu Mittag nichts mehr, spricht jedoch mit den Angehörigen Nachmittags noch klar und vernünftig.

Abends 6 Uhr bricht aus ihrem Munde plötzlich ein Strom theilweise geronnenen Blutes hervor, worauf plötzlich der Exitus eintritt.

Klinische Diagnose: Carcinom des Oesophagus, Verblutung.

Die am 4. ausgeführte Obduction ergab folgenden Befund:

Mittelgrosse, weibliche Leiche von gracilem Knochenbau. Panniculus adiposus reichlich vorhanden. Die Haut und sichtbaren Schleimhäute sehr blass.

Das Gehirn leicht atrophisch. In beiden Seh- und Streifenhügeln, sowie im Pons mehrere kleine Erweichungsheerde.

Die Dorsalwirbelsäule ist nach links leicht kyphoskoliotisch verkrümmt.

Beide Schilddrüsenlappen vergrössert und von mehreren, theilweise verkalkten Knoten und Cysten durchsetzt.

Brust- und Bauchorgane werden in toto der Leiche entnommen. Beide Lungen sind frei; im Unterlappen der linken Lunge einige lobulär pneumonische Heerde. In beiden Pleurahöhlen keine Flüssigkeit.

Nach Aufschneiden der hinteren Wand des mit der Wirbelsäule nicht fester verwachsenen Oesophagus sieht man, dass etwa 16 cm unter dem Aditus ad laryngem an der vorderen Wand der Speiseröhre ein 7 cm langes und 2 cm breites Geschwür sitzt. Die Ränder dieser längsovalen Geschwürsfläche sind auf der rechten Seite gewulstet, überhängend und werden gebildet durch ein weissliches, die Speiseröhrenwand infiltrirendes Aftergewebe. Der Geschwürsgrund ist ausgefüllt durch zerfallene, weissliche Geschwulstmassen (Taf. III Fig. 3).

Nahe am linken Rande gelangt man durch einen mit spärlichen Blutgerinnseln gedeckten Riss in das ebenfalls durch Geschwulstmassen erfüllte Bindegewebe zwischen Oesophagus und absteigender Aorta.

Nach Eröffnung der erweiterten und durchweg stark atheromatösen Aorta sieht man im absteigenden Theil derselben, etwa 11 cm unterhalb des Isthmus, einen querverlaufenden, 1,5 cm langen Riss in der Wand des Gefässes. Die Mitte der bei der Entnahme der Aorta wohl etwas erweiterten Rissstelle ist leicht grünlich gefärbt, die Ränder fetzig, wie nekrotisirt. Bei der Sondirung gelangt man von hier aus in weiche Geschwulstmassen und durch diese hindurch in das Geschwür der Speiseröhre.

Nach Abpräparirung der Aorta sieht man, wie die Geschwulstmassen längs der äusseren Wand des Gefässes in einem zungenförmigen Streifen nach

abwärts wuchern, wobei sie stellenweise innig mit der Wand der Schlagader zusammenhängen und eine bedeutende Stärke erreichen, was namentlich an der Rissstelle der Fall ist. Macht man daselbst einen Längsschnitt durch die Aortenwand, so bemerkt man, dass die Adventitia durch eine 5—10 mm dicke Schicht eines weisslichen Aftergewebes ersetzt ist, von welcher sich jedoch die Media scharf absetzt. Unmittelbar an der Rissstelle aber ist die Geschwulstmasse weicher, bröckelt ab, hat eine grau-weissliche Färbung, und es scheint, als ob an dieser Stelle die Geschwulstmassen auch die Media substituirt hätten, denn man sieht Fetzen der Innenhaut sich gegen die Aussenfläche zu ausbauchen.

Zwischen Oesophagus und Trachea stösst man auf durchaus derbe, stark anthrakotische Drüsen, die von Geschwulstmassen umscheidet und zum Theil auch durchsetzt sind. Auch die Aeste der Pulmonal-Arterie und -Vene, sowie die grossen Bronchien sind in Aftermassen eingebettet, und an der Theilungsstelle des linken Hauptbronchus sieht man einen kirschkerngrossen, weichen Tumor in das Lumen des Luftröhren-Astes hervorragen, wobei auch ein Theil der hinteren Wand durch die Aftermassen vorgewölbt erscheint.

Entsprechend einer ringsum von Geschwulstmasse umgebenen anthrakotischen Drüse findet sich in der Schleimhaut der seitlichen Wand des rechten Hauptbronchus eine verdünnte, schwarz gefärbte, 1 cm lange, narbige Stelle. Auch in den Bronchien der linken Lunge finden sich in den Luftröhren-Aesten 2. Ordnung mehrere schwarz pigmentirte, mit aussen gelegenen Drüsen verlöthete Schleimhautstellen. —

Die hintere Wand des Herzbeutels ist ebenfalls heerdweise von Geschwulstmassen infiltrirt; sonst ist der Herzbeutel sowie das Herz normal. Beide Herzhöhlen fast blutleer. — Dagegen ist der ganze Magen durch einen dunkelrothen Blutkuchen ausgefüllt; aber auch im ganzen Dünn- und Dickdarm bis zur Flexur sind grosse Mengen theils geronnenen, theils flüssigen Bluts.

In der Gegend der Cardia des Magens ist eine wallnuss-grosse, weiche, weissliche Drüse zu finden, die übrigen Lymphdrüsen sind nicht vergrössert.

Die Milz ist mässig vergrössert, ihre Kapsel gerunzelt. Am Durchschnitte ist die Pulpa von diffus grau-röthlicher Farbe, doch sieht man auch zahlreiche, dunkelschwarze Pünktchen eingestreut.

Beide Nieren sind verkleinert, die Oberfläche unregelmässig höckerig, Rinde und Mark verschmälert, die Gefässe klaffend, ihre Wand verdickt.

Das Knochenmark des rechten Oberschenkelknochens ist durchaus Fettmark. —

In dem der Vena saphena entnommenen Blute konnte weder im nativen, noch im gefärbten Präparate etwas Abnormes nachgewiesen werden. — Pathologisch-anatomische Diagnose: Lymphosarcom der anthrakotischen Bronchial-Lymphdrüsen, secundäres Lymphosarcom des Oesophagus, sarcomatöse Infiltration der ab-

steigenden Aorta und Arrosion der Gefässwand mit folgender Verblutung. Sarcomatöse Infiltration des Herzbeutels. Anthrakosis der Milz.

Die histologische Untersuchung ergab folgendes Resultat:

Die von verschiedenen Stellen des Oesophagus genommenen Präparate, die nach v. Gieson und mit Hämatoxylin-Eosin gefärbt wurden, zeigen nachstehende Verhältnisse: Das äussere Bindegewebe der Speiseröhre ist durch ein rundzelliges, aus grösseren und kleineren Zellen bestehendes, stellenweise ein spärliches, bindegewebig reticuläres Gerüst zeigendes Gewebe substituirt. Zwischen und in der longitudinalen und circulären Muskelschicht ist ein wechselnd dichtes Infiltrat von Rundzellen zu sehen. Bald sieht man noch deutlich die Muskelfibrillen, bald sind dieselben jedoch durch das infiltrirende Aftergewebe ganz verdrängt. Ungemein dicht und breit ist das rundzellige Infiltrat in der Submucosa; dasselbe reicht bis an das Plattenepithel heran, unter welchem es sich flächenhaft ausbreitet. An den geschwürig zerfallenen Stellen fehlt das Epithel, so dass die Oberfläche durch das blossgelegte Rundzellen-Gewebe gebildet wird, wobei dasselbe nur in ganz geringem Grade eine Nekrose seiner zelligen Elemente zeigt. Auch die Untersuchung der bronchialen Lymphdrüsen, sowie die des in die Trachea eingewucherten Tumors, zeigt neben hochgradiger Anthrakose der Drüsen eine fast völlige Substituirung der normalen Gewebstheile durch ein rundzelliges, infiltrirendes Geschwulstgewebe.

Die scheinbar durch das Geschwulstgewebe infiltrirte Aorta, sowie namentlich die Rissstelle derselben, aus der die tödtliche Verblutung stattgefunden hatte, wurde genau untersucht.

Im histologischen Präparate sehen wir, dass nur die Adventitia der grossen Schlagader in weiter Ausdehnung durch das rundzellige Gewebe infiltrirt und substituirt wird, während an der Media die lymphosarcomatöse Infiltration Halt macht.

An der Rissstelle der Aorta erreicht das rundzellige Infiltrat der Adventitia seine grösste Dicke (0,8 cm); die Media ist jedoch auch hier frei von Geschwulst-Elementen. Dagegen sieht man, dass hier das lymphosarcomatöse Gewebe in eine nekrotische, schlecht sich färbende Masse umgewandelt ist, die aus zerfallenen Zellen, massenhaften Bacterien, Blutpigment, Kohlenpigment und Fibrin besteht. Das Bacterien-Präparat (Weigert'sche und Löffler'sche Färbung) zeigt zahlreiche Haufen von Kokken und Stäbchen, besonders aber ein dichtes Filzwerk von breiten, zum Theil verzweigten, in Grösse und Form als Soor anzusprechende Fäden, die in ungeheurer Menge das nekrotische Gewebe durchsetzten. An dieser Stelle nun, — sie entspricht der Rupturstelle —, ist die Media in ein homogenes, schlecht sich färbendes, kernarmes Gewebe umgewandelt, in dem jedoch keine Bacterien und Geschwulstzellen nachweisbar sind. Die Intima zeigt in einer grösseren Ausdehnung um die Rissstelle eine deutliche Infiltration von uni- und multinucleären Leukocyten.

Die an der Cardia des Magens gefundene vergrösserte Lymphdrüse ist bis auf einzelne Follikel durch das lymphosarcomatöse Aftergewebe ersetzt.

In der sonst normale Verhältnisse zeigenden Milz findet sich massenhaftes, theils in Zellen, theils frei liegendes, namentlich um die Trabekel angehäuftes, schwarzes, feinkörniges Pigment. —

Die Kranken-Geschichte des zweiten Falles ist kurz folgende:

W. Josef, 60 Jahre alt, Anstreichergehilfe, aufgenommen am 10. 12. Patient hat in seiner Jugend eine linksseitige Lungenentzündung durchgemacht. Sein jetziges Leiden datirt seit ca. 3 Monaten; es begann mit kurzem Athem und Husten. Seit heute ist das Sputum mit Blut vermengt.

Status praesens: Patient blass, afebril. Starke Kyphoskoliose nach rechts. Dyspnoe; Puls mässig frequent, gut. Rechts hinten unten reichliches trockenes Rasseln. Herzaction kräftig, Spitzenstoss tiefstehend. An der Spitze ein systolisches Geräusch; 2. Pulmonalton accentuirt.

Das Abdomen etwas aufgetrieben. In der Ileocoecalgegend sind harte, bewegliche Knoten zu tasten. —

Am 22. 12. plötzliche Fiebersteigerung (Temp. 40,5); Schüttelfrost.

Die Fiebersteigerung hält auch die nächsten Tage an. Exitus am 26. Die am 26. 12. vorgenommene Section ergab folgenden Befund:

Mittelgrosser, männlicher Cadaver; Panniculus adiposus wenig entwickelt, Musculatur schwach. —

Die Wirbelsäule ist im Brusttheile, und zwar vom 6. Brustwirbel an, nach rechts kyphoskoliotisch verkrümmt; in der Lendenwirbelsäule ist eine compensatorische Krümmung nach links. Die Rippen der rechten Seite sind in ihren rückwärtigen Theilen stärker gekrümmt, als links. —

Hals- und Rachen-Organe sind normal. —

Die Lungen sind beiderseits frei; auf der Schnittfläche zeigt die linke Lunge leichtes Oedem und Stauung und eine stark anthrakotische Pigmentirung.

An der rechten Lunge ist im oberen Theil des Unterlappens gegen den Hilus zu eine etwa Guldenstückgrosse, missfarbige, übelriechende, nur wenig in das Lungenparenchym eingreifende, gangraenöse Partie zu sehen.

Nach Entnahme der Hals- und Brustorgane zeigt sich Folgendes: Die verdickte hintere Wand des Oesophagus ist mit der auf-, namentlich aber mit der absteigenden Aorta durch ein weissliches, ziemlich derbes Aftergewebe innig verwachsen, so dass eine Ablösung von einander nicht möglich ist. Nach Eröffnung der Speiseröhre von hinten her sieht man, dass die hintere Wand in grosser Ausdehnung scheinbar in allen ihren Schichten durch ein weissliches Gewebe infiltrirt ist. Die vordere Wand des Oesophagus dagegen zeigt einen ausgebreiteten, in der Höhe der Bifurcation be-

ginnenden und 4 cm oberhalb der Cardia endigenden Substanzverlust, der nur in der Tiefe durch eine Brücke eines weisslichen, weichen Gewebes unterbrochen ist. An der oberen und unteren Grenze setzt sich die Wand des Oesophagus in zackigen, verdickten Rändern ab, wobei unter dem Epithel ein weissliches, infiltrirendes Gewebe zu sehen ist.

Durch dieses Geschwür des Oesophagus gelangt man in eine zum Theil verjauchte Höhle, in der zahlreiche, hochgradig anthrakotische, zum Theil hart indurirte, zum Theil erweichte, breiige Lymphdrüsen liegen, welche hauptsächlich um den Lungenhilus zu finden sind, zum Theil aber auch bis an das untere Ende der Trachea hinaufreichen. Nach Ausräumung dieser erweichten anthrakotischen Massen sieht man nun, wie namentlich die Drüsen des linken Lungenhilus, sowie die um die Bifurcation der Trachea gelegenen durch ein weissliches, ziemlich derbes Aftergewebe umscheidet sind, das den linken Hauptbronchus, sowie die Pulmonal-Arterienäste umgreift und sich nach aufwärts gegen die Trachea hin fortsetzt. Dort findet sich auch eine stark vergrösserte, derbe, dabei hochgradig anthrakotische Drüse, an deren Oberfläche, wie in deren Innerem Züge eines weisslichen Gewebes sich von der schwarzen Umgebung lebhaft abheben. Ein Einbruch in einen Bronchus oder in ein Pulmonalgefäss lässt sich nicht nachweisen.

Am Herzbeutel, wie am Herzen nichts Pathologisches.

Die Milz ist etwas vergrössert, am Durchschnitte lichtroth.

Nieren, Leber, Nebennieren und Pankreas normal. —

In der Gegend der Ileocoecalklappe findet sich ein etwa faustgrosser Tumor. Am aufgeschnittenen Darme sieht man, wie derselbe, von aussen vordrängend, die Ileocoecalklappe, sowie das unterste Ileum und das Anfangsstück des Colon umscheidet und die Darmwand bis auf die Schleimhaut infiltrirt. —

Etwa in der Mitte des Dünndarms ist ein 2. Knoten zu sehen, durch welchen 2 Schlingen miteinander fixirt sind. Auch hier greift die Aftermasse von aussen auf die Wand über, infiltrirt dieselbe jedoch zum Theil, einschliesslich der Schleimhaut des Darmes, die daselbst mehrere von wallartigen Rändern umsäumte Geschwüre zeigt. Das Lumen des Darmrohres ist nicht verengt.

Auch die hintere Wand des S. romanum ist in einer Ausdehnung von etwa 3 cm durch eine Aftermasse starr infiltrirt.

Auch die ganze hintere Wand der Blase, sowie die vordere des Rectums sind hochgradig verdickt und von einer diffusen Gewebsmasse infiltrirt, wobei jedoch die Rectum-Schleimhaut intact geblieben ist. —

Am Magen, an den Genitalien nichts Abnormes. Die mesenterialen, retroperitonaealen, sowie die portalen Lymphdrüsen sind nicht vergrössert. —

Lymphosarcom der anthrakotischen Bronchial-Lymphdrüsen; secundäres Lymphosarcom des Oesophagus und Meta-

stasen an der Ileocoecalklappe, im mittleren Ileum, am S. romanum, an der Harnblase und am Rectum. Ulceration des sarcomatösen Oesophagus, beginnende Gangraen der rechten Lunge. Kyphoskoliosis.

Histologische Untersuchung:

Die in gleicher Weise, wie im 1. Falle behandelten Präparate ergaben folgendes Resultat:

Oesophagus: Diffuse Durchsetzung sämmtlicher Schichten der Speiseröhre durch ein rundzelliges Infiltrat mit einem etwas reichlicheren Bindegewebs-Reticulum; zum Theil flächenartiges Vorschreiten der Neubildung unter dem erhaltenen Epithel, zum Theil jedoch Nekrose des Epithels mit Zerfall der oberflächlichen Aftermasse (Taf. III Fig. 4).

Die bronchialen Lymphdrüsen sind hochgradig anthrakotisch, und die lymphoide Substanz zum grössten Theil von dem lymphosarcomatösen Gewebe verdrängt. Dort, wo die anthrakotischen Drüsen mit den Bronchien und der Trachea verlöthet sind, greift das Rundzellen-Infiltrat auch auf die Schleimhaut der Luftwege über, umspinnt besonders reichlich die Schleimdrüsen und reicht stellenweise bis an das Epithel heran. —

Die metastatischen Tumoren des Darmes zeigen ein gleiches Verhalten: in breiter Ausdehnung sind die Muskelschichten, sowie die Submucosa durch ein rundzelliges, nur spärliches, reticuläres Zwischengewebe zeigendes Infiltrat theils völlig substituirt, theils nur heerdweise durchsetzt. Meist ist das Drüsenepithel, wie namentlich im Dickdarm, vollständig intact, stellenweise ist es jedoch einer Nekrose verfallen, sodass ein Geschwür entstanden ist, dessen Grund durch das lymphosarcomatöse Gewebe gebildet wird, wobei nur ein oberflächlicher Zerfall der zelligen Elemente constatirbar ist. —

Der seröse Ueberzug des Darmrohrs ist vorhanden, die Gefässe dilatirt und blutreich. Wo das Lymphosarcom auf einen Lymphfollikel oder einen Peyer'schen Haufen übergreift, erkennt man noch deutlich die lymphoiden Elemente desselben.

An der Blase sind es besonders das extravesicale Bindegewebe und die Muskelschichten, die von einem dichten, rundzelligen Infiltrate durchsetzt erscheinen.

In der sonst unveränderten Milz sind einzelne Heerdchen anthrakotischen Pigments nachweisbar. —

Aus dem Vorstehenden sehen wir, dass in diesen beiden Fällen das Lymphosarcom, ausgehend von den hochgradig anthrakotischen bronchialen Lymphdrüsen, und histologisch charakterisirt durch ein mehr oder weniger reichliches reticulirtes Grundgewebe mit eingelagerten lymphoiden Zellen, im Verlauf seines schrankenlosen Vordringens in die Umgebung den Oesophagus befällt, dessen Muskelschichten und die Submucosa in ausgedehnter

ausgedehnter Weise infiltrirt und bis an das Epithel heranreicht, endlich auch dieses verdrängt und nun ein ausgebreitetes lymphosarcomatöses Geschwür der Speiseröhre darstellt.

Das Verhalten des Oesophagus ist hierbei ganz in Analogie zu setzen mit dem des Darmtractus bei den Lympho-Sarcomatosen desselben.

Vor Allem ist hervorzuheben, dass die diffuse Infiltration die Schichten der Speiseröhre in ausgedehnter Weise befällt, dass ein grosser Theil des Organs in den Process einbezogen ist, ähnlich jenen ausgebreiteten Lympho-Sarcomatosen des Dünndarms, bei denen es zur Infiltration des Darmrohres in Strecken von 10—15 cm, ja in einem von mir secirten Falle von 60 cm kommt.

Zu einer Strictur des Oesophagus ist es in beiden Fällen nicht gekommen, sondern es kann eher von einer Erweiterung des Rohres gesprochen werden. — Wohl ist in der Krankengeschichte der ersten Patientin erwähnt, dass sie zu Beginn ihrer Erkrankung einige Zeit hindurch feste Speisen schwer, fast gar nicht schlucken konnte, von der letzten Zeit hören wir dagegen, dass die Stenosen-Erscheinungen sich derart gebessert hatten, dass Patientin auch Fleisch zu essen vermochte. Berücksichtigen wir aber hierbei die Zeit und das im Allgemeinen schnelle Wachsthum der Lymphosarcome, so möchte es uns wahrscheinlich dünken, dass die Stenose des Oesophagus in der ersten Zeit der Erkrankung bedingt war durch die gegen die Speiseröhre andrängenden lymphosarcomatösen Lymphdrüsen, also nicht durch die sarcomatöse Infiltration des Oesophagus selbst. —

Im zweiten Falle scheinen überhaupt keine Schlingbeschwerden bestanden zu haben, da in der Krankengeschichte nichts darüber vermerkt ist und die Erkrankung der Speiseröhre erst durch die Obduction aufgedeckt wurde. — Jedenfalls ist an den pathologisch-anatomischen Präparaten in Sonderheit des ersten Falles eine Erweiterung des lymphosarcomatösen Oesophagus zu erkennen.

Es entspricht demnach auch die Lympho-Sarcomatose der Speiseröhre in ihrem pathologisch-anatomischen Verhalten dem Typus der Lympho-Sarcomatose des Verdauungstractus überhaupt. — „Denn in geschlossenen Gewebsmassen geschieht das Uebergreifen des Lymphosarcoms

je nach den Widerständen zwar ungleich, — im lockeren Zellstoff-Muskel am raschesten —, aber doch allseits unter den Oberflächen an und in den Schleimhäuten, serösen Häuten flächenhaft, wobei auch in schleimhäutigen Canälen die Ausbreitung dem lockeren Zellstoff der Submucosa und den übrigen Bindegewebszügen rascher folgt, so dass meist die Schleimhaut nur fixirt oder wenigstens ihre oberflächliche Schicht lange erhalten bleibt, selbst wenn die übrigen Wandschichten, auch das Muskelrohr, schon stark infiltrirt sind. Dabei breiten sich die Infiltrate wohl auch circulär aus, wie bei den Carcinomen, greifen aber gemeinhin über grössere Strecken, erzeugen nie Strictur, sondern meist Erweiterungen (Kundrat).“

Dass es in unseren beiden Fällen schliesslich zur Bildung eines lympho-sarcomatösen Geschwürs gekommen ist, ist bei der Lage und Einwirkung chemischer und mechanischer Schädigungen auf die Neubildung im Oesophagus leicht verständlich.

Wir müssen demnach den sog. neoplastischen Geschwüren der Speiseröhre, die nach Ziemssen und Zenker nur in carcinomatöse und tuberculöse zerfallen, als dritte Gruppe noch die lymphosarcomatösen Geschwüre anreihen. Dass wir hierbei mit grösserer Wahrscheinlichkeit eine secundäre Lymphosarcomatose annehmen müssen, geht einerseits daraus hervor, dass in der Literatur nur ein Fall von primären Lymphosarcom des Oesophagus (Stephan) vorkommt, andererseits aus dem Umstande, dass nach Dobrowolski in der Mehrzahl der gesunden Speiseröhren keine Follikel gefunden worden, so dass in der Regel dem Oesophagus gewissermaassen die physiologische Basis zum Zustandekommen einer primären Lymphosarcomatosis ermangelt, wobei freilich wieder zu berücksichtigen ist, dass nach Kundrat bei einzelnen Individuen in einzelnen Schleimhäuten, vielleicht auch zu gewissen Lebenszeiten und bei manchen eigenthümlichen constitutionellen Zuständen das adenoide und lymphatische Gewebe ungemein wechselnd ausgebildet ist.

Es wäre weiter zu erörtern die tödtliche Verblutung im ersten Falle aus der infiltrirten absteigenden Aorta. —

In den Arbeiten von W. Hesse und Härting über die Symptomatik der Bergkrankheit in den Schneeberger Gruben findet sich der Passus: „selten macht eine bedeutende Lungen-

blutung dem Leben ein Ende oder: Lungenblutungen mit tödtlichem Ausgang durch Einbrechen eines Tumors kommen vor."

Ancke sagt diesbezüglich: dort wo die Neubildung auf die Gefässe übergreift, sind die Wandungen dieser verdickt und ihre Innenfläche höckerig; dabei entstehen Thromben in derlei Gefässen.

Nach Kundrat bricht das Lymphosarcom, trotzdem es enorm rücksichtslos wuchert, nicht ein. Die Blutgefässe werden bei dieser Wucherung comprimirt und verschlossen, aber selbst die grossen Venen werden, wenn sie von dem Lymphosarcom umschlossen sind, nur verengt und nicht durchbrochen oder etwa obturirt. —

Es gehört demnach die Arrosion eines Gefässes überhaupt nicht zum Typus des Wachsthums der Lymphosarcome, am wenigsten aber die Ruptur der Aorta. J. Eger sagt in seiner Arbeit über Mediastinal-Tumoren: sehr resistent zeigt sich die Aorta, die nur einmal deutlich stenosirt war (Kaulsch), während ein anderes Mal die Innenhaut Faltungen in Folge des Druckes zeigte (Quain).

Im Gegensatz hierzu ist die Arrodirung der grossen Schlagader durch ein Oesophagus-Carcinom kein seltenes Ereigniss (Altmann, Zahn u. s. w.).

Es war daher die tödtliche Verblutung aus der anscheinend lymphosarcomatösen Aorta ein auffallendes Vorkommniss.

Durch die histologische Untersuchung der Rissstelle aber wurde die Sachlage vollständig befriedigend aufgeklärt. Es geht daraus hervor, dass auch in unserem Falle die lymphosarcomatöse Wucherung nur die Adventitia des Gefässes ergriffen, an der Media jedoch Halt gemacht hatte.

Dagegen ist es durch das lymphosarcomatöse Geschwür im Oesophagus zu einer Infection der Geschwulstmassen, wahrscheinlich besonders durch Soor, mit nachfolgender Nekrose der lymphosarcomatösen Adventitia gekommen. Im Anschluss daran, und wohl bedingt durch eine Verödung der ernährenden Vasa vasorum, entstand eine umschriebene Nekrose der Media und eine entzündliche Infiltration der Intima mit schliesslich vollständiger Ruptur des Gefässes und tödtlicher Verblutung.

Es erhellt daraus, dass auch hier die Aorta nicht durch das Lymphosarcom, sondern durch die secundäre bacterielle Infection der Geschwulstmassen durchbrochen wurde. Das allgemeine Gesetz, dass das Lymphosarcom nicht in die Gefässe einbricht, besteht auch in diesem Falle zu Recht.

Vielleicht dürften auch jene erwähnten Blutungen beim Lymphosarcom in den Schneeberger Gruben auf Arrodirung von Gefässen durch verjauchte Lymphosarcom-Massen und nicht auf einen Einbruch der Geschwulst selbst zurückzuführen sein. —

Wir möchten weiter hier kurz im Anschluss an diese Fälle die Aetiologie der bronchialen Lymphosarcome berühren.

Härting und Hesse haben bekanntlich als direct schädigende Ursache für das Zustandekommen des Lymphosarcoms der bronchialen Lymphdrüsen in den Schneeberger Gruben das Arsen beschuldigt, welches dortselbst in seinen nicht schwefelhaltigen Verbindungen, besonders als Speiskobalt inhalirt wird, durch die präformirten Stomata in den Lymphstrom und durch diesen in die Bronchialdrüsen gelangt und hier eine permanente chemische Reizung veranlasst, welche schliesslich zur sarcomatösen Entartung der einen oder anderen Drüse führt.

Im Gegensatz hierzu glaubt Ancke, der auch hervorhebt, dass gerade Arsen einen günstigen Einfluss auf das Lymphosarcom ausübt, dass mehr die chemischen und mechanischen Momente, die sich aus den Arbeiten in jenen Erzgruben ergeben, bei der Entwicklung des gerade die Bergleute dieser Werke heimsuchenden Lymphosarcoms zusammenwirken.

Eichhorn bringt die Entstehung des Lymphosarcoms bei einem Kohlenarbeiter mit einem Trauma in Verbindung, das ein Organ, das in Folge der Kohlenstaub-Inhalation chronischen Reizzuständen ausgesetzt war, getroffen hatte. —

Von den anatomischen Veränderungen, welche Härting und Hesse constant bei den Sectionen fanden, ist hervorzuheben: die Bronchial-Lymphdrüsen sind stets verändert, meist vergrössert, oft melanotisch und dann bisweilen Wallnuss-gross. Beim Durchschneiden sahen sie aus, als ob sie ganz aus reiner Kohle beständen. Die Lungen sind oft stark schwarz pigmentirt.

In unseren beiden Fällen sehen wir nun auch, dass eine hochgradig anthrakotische Pigmentirung der Lungen und der Bronchial-Lymphdrüsen vorhanden ist, wobei es jedesmal auch zu einer Anthrakose der Milz und zur Anlöthung der anthrakotischen Drüsen an die Bronchialwand gekommen war; besonders im zweiten Falle bestehen die vergrösserten Drüsen nur aus Kohle und lymphosarcomatösem Gewebe. Beide Fälle waren in Wien sesshaft. Wir haben in der Einleitung gehört, dass das Lymphsarcom des Mediastinum und der Bronchialdrüsen für Wien keine besonders seltene Erkrankung ist, noch mehr gilt dies aber für die Anthrakose der Bronchial-Lymphdrüsen mit all ihren Folgen. So können wir aus eigener Erfahrung constatiren, wie ungemein häufig Verlöthungen der Drüsen mit den Bronchien, mit den Lungenvenen, mit dem Oesophagus hier vorkommen. So sind unter den Sectionen der kk. Krankenanstalten in den Jahren 1893—1897 allein 13 Fälle von Lungen-Gangraen nach Tractionsdivertikeln des Oesophagus notirt und mehrfache Tractionsdivertikel als zufälliger Befund sind hier ein häufiges Vorkommniss. —

Wir dürften demnach vielleicht das ziemlich häufige Vorkommen des bronchialen Lymphosarcoms mit der in Wien so oft beobachteten Anthrakose der Lymphdrüsen in einen gewissen Zusammenhang bringen, wobei wir hauptsächlich den mechanischen Reiz des aufgenommenen Staubes ohne Rücksicht auf seine Bestandtheile als einen ätiologischen Factor für die Entstehung des Lymphosarcoms betrachtet wissen möchten.

Zu erwähnen wäre noch, dass in unseren beiden Fällen keine tuberculösen Heerde vorhanden waren, was auch bei der Schneeberger Bergkrankheit hervorgehoben wird: niemals findet sich Tuberculose der Lungen (Härting).

Und auch Kundrat hebt zum Unterschiede von der Pseudoleukämie, bei welcher wohl auch früher tuberculös erkrankte Drüsen intumesciren, die Seltenheit überstandener tuberculöser Processe hervor. —

Was endlich die bei beiden Kranken vorhandene Kyphoskoliose betrifft, so könnte die Entstehung derselben wohl so gedeutet werden, dass die Patienten instinctiv die Krankheits-

heerde in Ruhelage zu bringen und dies Ziel durch eine entsprechende Krümmung der Skelettaxe zu erreichen suchten.

Wenn wir zum Schluss noch die klinische Bedeutung dieser Fälle besonders mit Bezug auf die Betheiligung des Oesophagus an dem Processe in Betracht ziehen, so dürfte wohl bei der gewiss grossen Seltenheit dieser Erkrankung ein geringes klinisches Interesse hierfür vorliegen. Die Möglichkeit einer richtigen Diagnose wäre ja nur dann gegeben, wenn durch die histologische Untersuchung eines aus dem erkrankten Oesophagus stammenden Gewebsstückes das Vorhandensein einer lymphosarcomatösen Wucherung constatirt werden könnte.

Vielleicht wäre es aber doch auch möglich aus der Complication, wie sie unser zweiter Fall darstellt, eine eventuell richtige Diagnose zu stellen.

Supponiren wir den Fall, wir hätten einen Kranken mit den Erscheinungen einer Oesophagus-Erkrankung ohne besondere Stenosen-Erscheinungen.

Vor allen käme diagnostisch das Carcinom der Speiseröhre in Betracht. Der Patient würde jedoch multiple, palpable Tumoren im Abdomen zeigen, die mit grösserer oder geringerer Wahrscheinlichkeit als Geschwülste des Darmes angesehen werden müssten. Wollten wir diese Geschwülste mit dem Oesophagus-Carcinom in Zusammenhang bringen, müssten wir sie als Metastasen desselben auffassen. Nun setzt zwar das Carcinom des Oesophagus Metastasen, wenn auch nicht besonders regelmässig, — Petri findet unter 44 Fällen 25 Mal Metastasen in den verschiedensten Organen —, aber kaum metastatische Infiltrate in dem Darm. Dagegen treten neben Lymphosarcom in einer Region, z. B. am Halse, neben den dadurch gebildeten umfänglichen Tumoren und regionären Knoten, an weit ab entfernten Stellen im Magen und Darm gleiche Bildungen in Form ausgedehnter oder zahlreicher Infiltrate auf, so dass sie den Eindruck von Metastasen machen, allerdings sehr eigenthümlicher, nur dem Lymphosarcom zukommender, insoferne sie durch ihre Grösse und Form nicht Knoten, sondern Infiltrate, von den Metastasen gewöhnlicher Neubildungen unterschieden sind. (Kundrat.)

Nur bestimmte Organe sind der Sitz secundärer Bildungen, und gerade jene, welche bei Neubildungen,

selbst den üppig metastasirenden, wie Sarcomen und Carcinomen, sehr selten Metastasen zeigen: die Schleimhäute des Intestinaltractus. (Kundrat.)

Würden sich ferner zu den mit Carcinoma oesophagi schwer vereinbaren Metastasen im Abdomen, bezw. Darm, frühzeitige, nach R. Schmidt ohne objectiv nachweisbare Ursache einsetzende und zu diffuser Ausbreitung tendirende Oedeme hinzugesellen, würden sich weiters im Blutbilde reichliche Hämatoblasten mit fehlender oder sehr geringer Leukocytose vorfinden (R. Schmidt), dann könnte der Kliniker vielleicht zur Diagnose Lymphosarcomatosis oesophagi gelangen, was prognostisch insofern von Wichtigkeit wäre, als diese Lymphosarcome rücksichtsloser, als die bösartigsten Sarcome und Carcinome, unaufhaltsam fortschreiten und eine der bösartigsten Erkrankungen darstellen (Kundrat).

Literatur.

Albrecht, H.: Wiener klin. Wochft. 1895.

Ancke: Der Lungenkrebs, die Bergkrankheit in den Schneeberger Gruben. In. Diss. München 1884.

Chapmann: Americ. Journal of med. Sc. 1877 October.

Dobrowolski: Ziegler's Beiträge XVI. Bd. 1894.

J. Eger: Ueber Mediastinal-Tumoren, Arch. f. klin. Chirurg. 1875.

Eichhorn; Beitrag zur Casuistik der Mediastinal- und Lungen-Carcinomatose. In. Diss. München 1893.

Eppinger: Geschwülste der Lungen, Lubarsch 1896, III. Abth.

Gastpar: Ein Fall von Oesophagus-Sarcom, Ctbl. f. all. Path. u. path. Anat. 1900 No. 3 u. 4.

Härting und Hesse: Der Lungenkrebs, die Bergkrankheit in den Schneeberger Gruben, Vierteljahrsschrift f. gericht. Mediz. 30, 31.

Helber: Heilbronn, Memorabilien 1868.

Jahrbücher der Wiener k. k. Krankenanstalten.

Kundrat: Ueber Lympho-Sarcomatosis, Wiener klin. Wft. 1893 No. 12.

Lotheissen: Neubildungen der Speiseröhre, Handbuch der practischen Chirurgie S. 497.

v. Notthaft: Münch. med. Wft. 1895 No. 15.

Ogle, C.: Sarcoma of the oesophagus, Path. soc. trans. V. 47 1896.

Paget: Myeloid sarcoma, Path. soc. trans. V. 46.

R. Paltauf: Progressive Störungen, Lubarsch III. Jahrg. 1896.

Petri: Krebs der Speiseröhre, In. Diss. Berlin 1868.

Rolleston: Brit. med. Journ. 1893, Feb. 11.

Rotschy: Perf. de l'oesophage par un sarcome médiast., Genève 1897.
Shaw: Sareema of the Oesophagus perforating the Trachea. Path. soc trans., Vol. 42.
R. Schmidt: Ein Beitrag zur Lympho-Sarcomatose des Dünndarms, Wiener kl. Wchft. 1898 No. 21.
Starck: Sarcome des Oesophagus, Dieses Archiv, Bd. 162.
Stephan: Jahrbuch f. Kinderheilkunde Bd. 30.
Thorel: Pathologische Anatomie des Verdauungs-Tractus, Lubarsch 5. Jahrg.
Tiedemann: Ueber die Ursachen und Wirkungen chronisch entzündlicher Processe im Mediastinum, Deutsch. Arch. f. klin. Mediz. Bd. 16.
Virchow: Geschwülste, 21. Vorlesung.
Wagner und Hesse: Das Vorkommen von primärem Lungenkrebs bei den Bergleuten in Schneeberg, Arch. f. Heilk. Bd. XIX 1878.
Zahn: Dieses Arch. Bd. 72.
Ziemssen und Zenker: Krankheiten des Oesophagus 1878.

Erklärung der Abbildungen auf Tafel III.

Fig. 3. Secundäres lymphosarcomatöses Geschwür des Oesophagus, natürl. Grösse (Fall 1).

Fig. 4. Schnitt durch die Wand der lymphosarcomatösen Speiseröhre. Zeiss Ocular III, Obj. a_2 (Fall 2).

IX.
Kleinere Mittheilungen.

1.
Erwiderung an Herrn van Walsem

von

C. Nauwerck in Chemnitz.

Herr van Walsem nimmt in seinem Aufsatze über die Eröffnung der Schädelhöhle (Januarheft dieses Archivs) Anstoss an dem betreffenden Abschnitt meiner „Sections-Technik". Zunächst meint er, „in der daselbst sich vorfindenden Behauptung (dass die Dicke der Schädelknochen vorne an den Stirnbeinhöckern am dicksten ist) liege offenbar ein osteologischer Lapsus calami vor". Herr van Walsem lässt dabei ruhig die Hälfte des Satzes weg. In meinem Text heisst es vielmehr: „Vorne an den Stirnbeinhöckern, hinten an der Protuberantia occipitalis externa . . . " —, und ich wüsste wirklich nicht, wo mir da ein Lapsus calami passirt wäre. Der von Herrn van Walsem getadelte Satz ist übrigens, so wie er wirklich in meiner Sections-Technik steht, dem im Vorwort citirten „Führer bei den Präparirübungen" von v. Bischoff-Rüdinger entnommen. Herr van Walsem ärgert sich dann weiter, dass ich „es als eine sehr einfache Sache darstelle, die Schädelknochen bis zu der Dura, ohne dieselbe zu verletzen, durchzusägen". Wo in aller Welt habe ich denn das gethan? Aus meinem Bestreben, möglichst alle Kunstgriffe anzuführen, die hier mithelfen können, hätte Herr van Walsem, abgesehen von einzelnen Wendungen in der Schilderung, wohl entnehmen dürfen, dass ich die fragliche Aufgabe nicht für so ganz leicht halte. Sie freilich als besonders schwierig hinzustellen, wäre kaum sehr pädagogisch gewesen. Meine „einfachen und scheinbar wohl begründeten Vorschriften" haben sich aber Herrn van Walsem „als fast vollkommen unbrauchbar erwiesen". Das ist wohl hauptsächlich Folge mangelnder Uebung gewesen; giebt doch Herr van Walsem selbst die Möglichkeit zu, mit den gegebenen Hülfsmitteln der Verletzung des Gehirns vorzubeugen. Er findet aber, dass die Eröffnung der Schädelhöhle „auch im günstigsten Falle eine nervöse und langweilige und dazu in ihrem Effect unsichere Arbeit bleiben wird". Nun, mich und alle, die es angeht, soll es herzlich freuen, wenn jetzt, nach Erfindung des neuen „Kranioprion" durch Herrn van Walsem, das Schädelaufsägen eine kurzweilige und nervenberuhigende Beschäftigung geworden ist. Möge nur auch der verheissenen Sicherheit des Verfahrens die in grösseren Betrieben nicht zu entbehrende Schnelligkeit entsprechen. Dass zwei Personen dabei nothwendig sind, fördert nicht gerade seine praktische Verwerthbarkeit.

2.

Zur Technik der Fixirung fetthaltiger Flüssigkeiten.

Von

Dr. Carl Ritter,

Privatdocenten und Assistenzarzt an der chir. Univ.-Klinik zu Greifswald.

In der im zweiten und dritten Heft des 162. Bandes dieses Archivs erschienenen interessanten Arbeit „Zur Morphologie der Milch" berichtet Cohn S. 197/98 auch über die Schwierigkeiten, die noch bei der Untersuchung der Milch mit den verschiedenen Methoden bestehen.

Er hat gute Resultate für seine Zwecke erzielt, indem er einen Milchtropfen mit einem Tropfen einer Farblösung (Methylenblau) auf dem Objectträger verrührt und dann mit dem Deckglas bedeckt. Aber diese Färbung ist für manche Details nicht ausreichend.

Bessere isolirte Färbung erreicht er dadurch, dass er den Milchtropfen in dünner Schicht am Deckglase antrocknen lässt und ihn nach vorheriger Entfettung des Präparats mit Alc. abs., Formalin u. s. w. fixirt. Doch fehlen bei dieser Untersuchungs-Methode die zugehörigen Fettkügelchen und müssen zur richtigen Deutung erst immer reconstruirt werden.

Ich habe nun vor zwei Jahren in der „Zeitschr. f. wissenschaftl. Mikr. Bd. XV S. 159—61 eine Art der Härtung von Blut u. s. w. auf Objectträgern beschrieben, die mir bei den verschiedensten Untersuchungs-Flüssigkeiten seitdem sehr gute Dienste geleistet hat: Auf den Boden eines Glaskastens mit zwei seitlichen Leisten wird Formalin gethan, die zu fixirende Flüssigkeit auf einen reinen Objectträger gegossen oder ganz sanft ausgestrichen. Dann wird der Objectträger umgekehrt in den Kasten auf die Leisten gelegt und den Formalindämpfen ausgesetzt.

Diese Methode habe ich auch bei der Untersuchung von Colostrum-Körperchen benutzt und darüber in der „Deutschen Zeitschr. für Chirurgie Bd. 50 S. 352/53 berichtet. Das Angenehme ist gerade hierbei, dass z. B. bei Kernfärbung mit Hämatoxylin Fetttröpfchen und gefärbte Kerne zu sehen sind. Besonders bei Behandlung mit Hämatoxylin und Sudan III bekommt man sehr elegante und deutliche Bilder.

Hat man die Präparate mit Fett gesehen, so kann man nachträglich das Fett durch Alkohol und Aether entfernen und sie weiter behandeln.

Da das angeführte anatomische und pathologische Gebiet mir z. Z. begreiflicher Weise fern liegt, muss ich mich auf diese kurze Notiz beschränken. Ich möchte nur noch bemerken, dass ich damals ausser Leukocyten (a. a. O.) auch Blutplättchen und noch kleinere Gebilde (Elementarkörperchen) mit Fetttröpfchen, beladen mit ihren Kernen, in dem Colostrum gesehen habe. Vielleicht verhilft vorstehende Methode zu weiteren Aufschlüssen auf diesem interessanten Gebiet.

3.

Zur plastischen Darstellung der krebsigen Wucherung mittelst des Born'schen Platten-Verfahrens.

Von

Prof. Dr. G. Hauser in Erlangen.

Auf der Naturforscher-Versammlung zu Aachen hat W. Petersen Wachsmodelle von Carcinomen demonstrirt, welche er gemeinschaftlich mit Dr. Lieber nach dem Born'schen Platten-Verfahren hergestellt hatte. Auf Grund dieser plastischen Darstellung der krebsigen Wucherung kommt er zunächst zu folgendem Schluss: „Die von je einem Centrum ausgehenden Epithelmassen des Carcinoms bilden einen einheitlichen Stamm, der nach allen Seiten Aeste, Zapfen und Kolben entsendet. Die sogenannten „Krebs-Alveolen" sind in ihrer grossen Mehrzahl die Querschnitte dieser Ausläufer. Abgeschlossene Alveolen, d. h. rings von Bindegewebe umgebene ächte Epithelinseln, sind sehr selten: es giebt sichere Carcinome, in denen sie überhaupt fehlen. Die Discontinuität gehört also nicht unbedingt zum Begriffe des Carcinoms"[1]).

Petersen ist es offenbar völlig entgangen, dass die Thatsache, dass die epithelialen Wucherungen des Krebses nicht in allseitig abgeschlossenen Alveolen liegen, sondern vielmehr ein zusammenhängendes Netzwerk bilden, von mir bereits festgestellt worden war, und dass auch die Beweisführung für diese Thatsache von mir auf Grund der plastischen Darstellung der krebsigen Wucherung mittelst des Born'schen Platten-Verfahrens gemacht worden war.

In meiner Monographie über den Cylinderepithelkrebs[2]) heisst es S. 65:

„In allen Fällen aber entspricht die ursprüngliche Form der epithelialen Infiltration bei dem Cylinderzellenkrebs, von der Schleimhaut an bis in die äusserste Peripherie der krebsigen Wucherung, einem Netzwerk, welches in continuirlichem Zusammenhang sämmtliche Gewebsschichten durchsetzt.

Die epithelialen Wucherungen liegen nicht, wie Virchow (Zur Diagnose u. Prognose d. Carcinoms, dieses Archiv, Bd. 111, 1888, S. 6) erst jüngst wieder betont hat, in allseitig abgeschlossenen Hohlräumen (Alveolen), sondern vielmehr in einem das ganze Gewebe durchsetzenden, anastomosirenden Canalsystem, welches zum Theil durch die normalen Lymphbahnen oder durch die Bindegewebs-Spalträume präformirt ist, zum

[1]) W. Petersen, Ueber den Aufbau des Carcinoms. Verhandl. der Deutsch. Pathol. Gesellsch., 3, S. 62.

[2]) G. Hauser, Das Cylinderepithel-Carcinom des Magens und des Dickdarms (mit 12 Tafeln). Jena, Verlag von G. Fischer, 1890.

Theil durch die das Bindegewebe auseinander drängenden Krebskörper erst neu gebildet wird. Die scheinbar abgeschlossenen, von der epithelialen Neubildung ausgefüllten Alveolen, welche man an jedem mikroskopischen Schnitte zu sehen bekommt, sind nichts, als der Ausdruck von optischen Durchschnitten durch die einzelnen Verzweigungen dieses Canalsystems, bezw. der sie ausfüllenden epithelialen Wucherung u. s. w."

Seite 67 schreibe ich ferner:

„Der continuirliche Zusammenhang der krebsig entarteten Schleimhautdrüsen mit den bereits bis in die tiefsten Gewebsschichten vorgedrungenen krebsigen Wucherungen, sowie die zusammenhängende netzförmige Anordnung der letzteren lässt sich an Schnittserien sehr leicht erkennen und nachweisen. Ja, es gelingt sehr leicht, die krebsige Wucherung in ihrem Zusammenhang mit den Schleimhautdrüsen in plastischer Form wiederzugeben, wenn man sich jenes sinnreichen Verfahrens bedient, welches die Embryologen schon seit längerer Zeit für die plastische Darstellung von Embryonen in Anwendung bringen. Dasselbe besteht darin, dass man das mikroskopische Bild der einzelnen, gleich dicken Serienschnitte bei schwacher Vergrösserung mittelst des Prismas auf Wachsplatten entwirft, welche in einer der Dicke der Serienschnitte proportionalen Stärke angefertigt werden. Die auf die Wachsplatten gezeichneten Drüsen und krebsigen Wucherungen werden dann mit der Laubsäge ausgeschnitten, wobei man zunächst zwischen scheinbar getrennten Krebskörpern schmale Brücken stehen lässt, um erstere genau in ihrer ursprünglichen Lage zu erhalten. Die ausgeschnittenen Platten werden hierauf in der Reihenfolge der Schnittserie und in exacter Aufeinanderpassung zusammengefügt.

„So kann man sich Platte für Platte überzeugen, wie ursprünglich scheinbar isolirte Krebskörper eines mikroskopischen Schnittes mit solchen des folgenden, bezw. vorhergehenden Serienschnittes in unmittelbarem Zusammenhange stehen und schliesslich zu einem zusammenhängenden Ganzen zusammenfliessen, so dass die Verbindungsbrücken, welche zwischen den einzelnen scheinbaren Krebsinseln stehen gelassen wurden, überflüssig werden oder ausgelöst werden können.

„Man erhält auf diese Weise äusserst klare und instructive Wachsmodelle, an welchen man die netzförmige Anordnung und den continuirlichen Zusammenhang der krebsigen Wucherungen mit den Schleimhautdrüsen in sehr anschaulicher Weise demonstriren kann"[1]).

Auf die plastische Darstellung eines ganzen Carcinoms habe ich allerdings verzichtet, da mir der für eine solche erforderliche Zeitaufwand zu gross schien und die Auffindung neuer Thatsachen davon nicht zu erwarten war. Thatsächlich ist es für die vorliegende Frage belanglos, ob die ganze krebsige Wucherung oder nur ein für den Zweck ausreichender Theil derselben zur plastischen Darstellung gelangt, und war daher auch Petersen

[1]) Im Original nicht gesperrt gedruckt.

nicht in der Lage, den von mir festgestellten Thatsachen etwas Neues hinzuzufügen.

Denn auch das Vorkommen der von Petersen als „multicentrisches oder mehrwurziliges" Carcinom bezeichneten Form der krebsigen Wucherung findet sich in meiner Monographie bereits ausführlich beschrieben: Seite 88 heisst es: „Nach meinen Beobachtungen, welche sich nur auf Fälle von bereits ausgesprochen krebsigem Charakter beziehen, ist es gewöhnlich ein einzelner umschriebener, vielleicht 1—3 cm im Durchmesser haltender rundlicher Bezirk in der Schleimhaut, welcher zunächst der krebsigen Erkrankung verfällt. Bei mikroskopischer Untersuchung kann man sich aber überzeugen, dass dieser scheinbar einheitliche Erkrankungsheerd sich häufig aus einer grösseren Anzahl einzelner Gruppen krebsig entarteter Drüsen zusammensetzt, welche in ihrer Entartung nicht allein oft grosse graduelle Unterschiede aufweisen, sondern auch Gruppen noch normaler Drüsen zwischen sich fassen. Es geht also in vielen Fällen die erste Anlage des grösseren Krebsheerdes aus multiplen, aber dicht gedrängt liegenden, mikroskopisch kleinen primären Erkrankungsheerden hervor[1]).

Immerhin mag es als allgemeine Regel gelten, dass das Carcinom des Magens und des Dickdarms solitär aufzutreten pflegt, wenn auch zweifellos Ausnahmen von dieser Regel stattfinden. Denn in nicht so seltenen Fällen kann man in der That beobachten, dass sowohl in der Schleimhaut des Magens, als auch des Dickdarms sich multiple, von einander mehr oder weniger weit abgelegene und durch völlig normale Schleimhaut geschiedene, grössere, primäre, krebsige Erkrankungsheerde entwickeln können."

Durch die Untersuchungen Petersen's wurden demnach neue Thatsachen für die Histogenese des Krebses nicht erbracht, wohl aber haben durch dieselben meine eigenen Untersuchungs-Resultate eine weitere Bestätigung erfahren.

[1]) Im Original einfacher Druck.

Virchow's Archiv Bd. CL

Fig 1.

University of California
LIBRARY
Medical Department

11

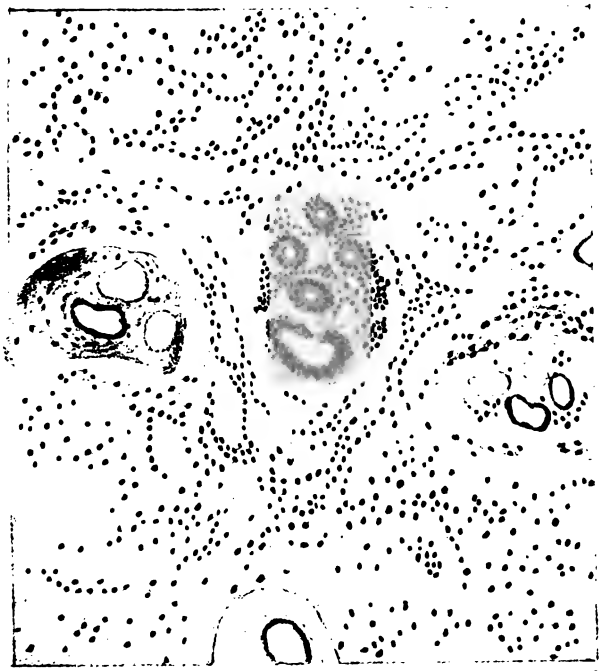

12.

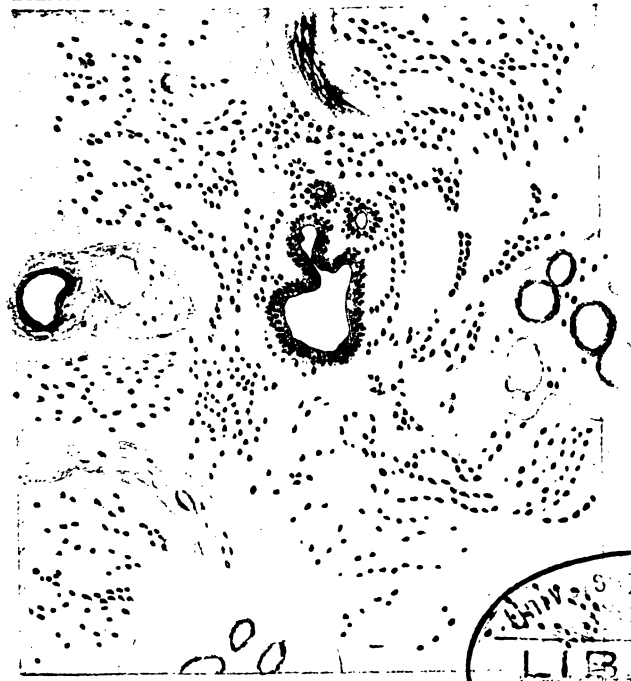

Pallikan gez.

University of California
LIBRARY
Medical Department

Fig. 1.

Fig. 5.

Fig. 2.

Fig 6

University of California
LIBRARY
Medical Department

Fig 2.

Fig. 7.



University of California
LIBRARY
Medical Department

L. J. Thomas, Lith. Inst., Berlin S. 53

Virchow's Archiv Bd. 9

Fig 1.

University of California
LIBRARY
Medical Department

sulten ausgesetzt ist, so ist es begreiflich, dass das Gehirn nicht nur bedeutend öfter, sondern auch meist bedeutend schwerere Traumen während der Geburt erleidet. Kommen somit Rückenmarks-Verletzungen bei Dystokie einerseits weniger vor, so werden sie andererseits in Folge ihrer oft minimalen Erscheinungen nicht erkannt und in Folge der verhältnissmässig geschützten Lage des Rückenmarkes auch nicht vermuthet.

Traumatische Verletzungen des Rückenmarkes im Allgemeinen können entstehen mit und ohne Verletzung der Wirbelsäule (Kocher[6]). Die Rückenmarks-Verletzungen bei Dystokien dürften meist durch starke Extractions-Bemühungen bedingt sein. Ruge (cit. nach Schmaus[15]) constatirt unter 64 Fällen von Extractionen an den Füssen 8mal Ruptur der Wirbelsäule.

Schultze[17] untersuchte mit Pfeiffer Hirn und Rückenmark dreier schwer und langsam (Wendung-Extraction-Asphyxie) entbundener Kinder; ein Kind lebte 3 Stunden, die beiden anderen kamen überhaupt nicht zum Leben. In diesen drei Fällen wurden Blutungen in die Rückenmarkshäute, in die Medulla spinalis und oblongata gefunden. Pfeiffer[12] fand in fünf weiteren Fällen nur einmal eine stärkere Blutung im Bereich eines Hinterhornes. Bei diesen Fällen handelte es sich um vier schwere Zangen und eine Extraction; ob der Fall, bei dem die stärkeren Blutungen gefunden wurden, derselbe ist, bei dem extrahirt wurde, ist leider nicht angegeben.

Schultze denkt daran, dass auf Basis der von ihm beobachteten Blutungen und „der durch sie gesetzten Zerstörungen möglicher Weise auch spinale und bulbäre Leiden des späteren Lebensalters in ihnen ihren ersten Keim und Ursprung haben können“. — Für diese Vermuthungen sichere Anhaltspunkte zu gewinnen, ist natürlich sehr schwer. Pfeiffer glaubt, dass dies nur auf experimentellem Wege zu erlangen sei, da in den allermeisten Fällen die Kinder, deren Rückenmark während der Geburt lädirt wurde, alsbald zu Grunde gehen. — Ich hatte die günstige Gelegenheit, ein Kind klinisch, wie pathologisch-anatomisch untersuchen zu können, das, — trotz schwerer Rückenmarks-Läsion in Folge von Dystokie —, fast drei Monate am Leben blieb.

Krankengeschichte.

Anamnese. Anna A. wurde am 2. April 1897 geboren. Die Mutter war zum 7. Male gravida gewesen. Während dieser Schwangerschaft stand sie im 40. Lebensjahre. Von Krankheiten in der Familie weiss sie nichts anzugeben. Sie hatte siebzehn Geschwister. Sie selbst will nie krank gewesen sein. Laufen will sie früh gelernt haben. Zum ersten Male hat sie mit 21 Jahren (1878) normal und ohne Kunsthilfe geboren. 10 Jahre darauf (1888) hat sie sich verheirathet und ihrem Manne spontan, ohne Kunsthülfe (mit Ausnahme der Hebeamme), 5 Kinder geboren. Sämmtliche Kinder kamen in Kopflage zur Welt (auch das im Jahre 1878). Diese ersten 6 Geburten schildert die Frau als sehr leicht. Ende August 1896 merkte die Frau am Ausbleiben der Regel, dass sie wieder schwanger war. Während der Schwangerschaft will sie nichts Abnormes bemerkt haben. Sie sagt, sie habe leicht gearbeitet und sich wohl gefühlt, kräftiger als jetzt, 9 Wochen nach der Geburt. Während der Schwangerschaft will sie zweimal gefallen sein, aber ohne, wie sie sagt, sich den geringsten Schaden gethan zu haben. An den Leib gestossen will sie sich hierbei, wie auch sonst während der Gravidität, nie haben. — Die Wehen begannen am 1. April a. m. Die zugezogene Hebeamme sagte, es sei viel Wasser. Am 2. April 6^{h} a. m. fand die Hebeamme den Muttermund geöffnet. Die Blase stand noch. Das Kind lag in erster Schieflage, zweiter Unterart. Die Hebeamme liess sofort den Arzt rufen. Dieser bestätigte die Diagnose und machte sofort die Wendung auf die Füsse. Als die Füsse in der Vulva sichtbar wurden, besprengte sie die Hebeamme zur Nothtaufe mit Wasser, worauf das Kind die Füsse zurückgezogen haben soll. Bei der Extraction will die Frau starke Schmerzen gehabt haben. Nach Aussage der Hebeamme hat der Arzt nicht ungewöhnlich stark an den Beinen gezogen. Das Kind war nur leicht asphyktisch, durch geringen Hautreiz kam es zum Leben. Keine Schultze'schen Schwingungen. Kein Dammriss. Die Beine des Kindes waren stark geschwollen und wurden nicht bewegt. Die Hebeamme meinte, wenn die Geschwulst zurückginge, würde auch die Beweglichkeit kommen. Am anderen Tage war das Kind sehr gelb und athmete hart, weshalb die Hebeamme zur Nothtaufe rieth. Das Kind schrie nach der Geburt auffallend viel, nach 8 Tagen wurde es ruhiger. Am 15. April wurde das Kind in die hiesige Universitäts-Kinderklinik eingeliefert, da die Lähmung der Beine sich nicht gebessert hatte und das Kind nicht spontan im Liegen Wasser lassen konnte.

Status präsens: 16. April. Kleines, zartes, regelmässig gebautes, mässig gut genährtes Kind. Haut glatt, ohne Besonderheiten; Hautfarbe etwas blass. Auf dem Rücken liegend, den Kopf bald nach rechts, bald nach links wendend, blickt es mit seinen grossen, munteren Augen verständnissvoll um sich. Mit den Händchen greift es nach ihm vorgehaltenen Gegenständen. Ueberhaupt von Seiten des Sensoriums keine auffallenden Befunde. Seine kräftige Stimme lässt es nur selten vernehmen. Wenn in

Ruhe gelassen, schläft das Kind fast immer. So, mit einer gewissen Behaglichkeit daliegend, macht das Kind zwar keinen blühenden, aber auch durchaus keinen kränklichen Eindruck. Temperatur und Puls des Kindes normal, ebenso Athmung. — Die grosse Fontanelle, dem Alter entsprechend, noch weit offen. Kopfknochen verschieblich. Haarwuchs in Ausdehnung und Länge der einzelnen Haare normal. Keine Ozaena. Die Untersuchung des Halses und der Brust ergiebt nichts Abnormes. Keine Lymphdrüsen-Schwellung. Die Wirbelsäule, dem Alter entsprechend, nur leicht gekrümmt. Bei Betrachtung und Abtasten derselben nichts Auffallendes zu bemerken. Bei Druck auf die Processus spinosi äussert das Kind keinen Schmerz. — Das Abdomen erscheint glatt, mässig aufgetrieben, von mittlerer Resistenz beim Palpiren. Während das Kind in dem oberen Drittel des Abdomens jede Berührung wohl zu empfinden scheint, sind die beiden unteren Drittel für Berührung, Kneifen, wie stärkste electrische Ströme vollkommen unempfindlich. Hinsichtlich des Bauch-Reflexes ist keine bestimmte Beobachtung zu machen. Milz palpabel, vielleicht etwas gross. Im Hypogastrium über der Symphyse ist die prall gefüllte Blase zu fühlen. — Die oberen Extremitäten zeigen hinsichtlich Motilität, Sensibilität und vasomotorisch trophischer Function vollkommen normales Verhalten. — Die wohlgebildeten unteren Extremitäten zeigen vollständig schlaffe Lähmung mit Aufhebung jeglicher Empfindung. Beim Aufheben des Kindes hängen die Beine schlaff herab. In den Gelenken weder abnorme, noch gestörte passive Beweglichkeit. Für electrische Ströme scheinen die unteren Extremitäten vollständig empfindungslos zu sein. Man ist sogar im Stande, die Beine mit sehr starken faradischen Strömen (die dem Erwachsenen unangenehm sind) zu electrisiren, ohne dass das schlafende Kind davon aufwacht. — Haut-, Muskel- und Sehnenreflexe sind an den unteren Extremitäten nicht auslösbar. — Von vasomotorischen und trophischen Störungen ist nichts Auffallendes zu bemerken. — Harn und Stuhl gehen nur ab, wenn man das Kind aufhebt, nicht spontan. Der Harn erscheint etwas trübe, der Stuhl weich, nicht ganz homogen, grüngelb, etwas übelriechend. — Der Appetit des Kindes ist gut. Die Nahrung besteht in einer Mischung aus zwei Theilen Reiswasser und einem Theil Kuhmilch. Das Körpergewicht beträgt 3265 gr. — Die Behandlung des Kindes besteht in täglicher Faradisation und gleichzeitiger Massage des unteren Theiles des Abdomens, des Perinaeums, des Sphincter ani und der unteren Extremitäten; zum Schlusse etwa 2 Minuten lange Durchleitung des Stromes von den Lendenwirbeln bis zum oberen Rande der Symphyse.

25. April. Die Beine bleiben sowohl auf stärksten faradischen, wie constanten Strom (bis 40 Elemente) reactionslos; es zeigt sich nur locale Hyperämie da, wo die Electrode sass. So oft man das Kind aufhebt, geht spontan Harn und Stuhl ab, die Beine hängen schlaff herab. Im aufgefangenen Harn, der etwas trübe erscheint, etwas Eiweiss. Stuhl gelb, von fast weicher Consistenz.

1. Mai. Nachdem das Kind tagsüber viermal gelbe, harte, homogene

Scybala von normalem Geruche entleert hat, zeigt sich gegen Abend eine pralle Auftreibung des Meso- und Hypogastrium, welche sich nach oben in einer queren, ungefähr einen Finger breit oberhalb des Nabels verlaufenden Furche von dem Epigastrium und Hypochondrium abhebt. Die Furche vertieft sich bei jeder tiefen Expiration wesentlich. Durch die dünnen Bauchdecken zeichnen sich deutlich einige prall gefüllte Darmschlingen ab, welche harte Scybala enthalten. Die angewandte Massage des Abdomens, welche augenscheinlich, besonders oberhalb der beschriebenen Furche, dem Kinde Unbehagen bereitet, befördert nach kurzer Zeit zwei harte Scybala zu Tage. Bei Druck auf die Blase entleert sich dieselbe. Der Anus klafft weit. Ordination: Einlauf (Wasser mit etwas Oel) und Bauchmassage täglich. Allgemeinbefinden des Kindes ungestört. Appetit gut. Das Körpergewicht des Kindes, das seit der Aufnahme bis zum 22. April um 85 gr abnahm, schwankt seit dem 22. April, je nach der Anzahl und Beschaffenheit der Stühle, zwischen 3180 und 3240 gr. Heute beträgt es 3220 gr.

3. Mai. Seit gestern sieben gelbe, weiche Stühle. Der Harn und die Stühle gehen jetzt auch spontan ab, ohne dass man das Kind dazu aufheben muss.

6. Mai. Appetit zufriedenstellend. Stuhl meist hart, manchmal etwas flüssig, enthält wenig Milchreste, wenig Schleim. Stuhl geht theils spontan (nach Klysma), theils beim Aufheben des Kindes ab, ebenso der Urin. Das Abdomen ist sehr stark aufgetrieben, durch die dünnen Bauchdecken sind die aufgeblähten, zum Theile mit harten Scybala angefüllten Därme leicht durchzufühlen. Milz palpabel, sonst Organe ohne Befund.

10. Mai. Beim Electrisiren wird leichte Kyphose der Lendenwirbelsäule im Bereich des 1.—4. Lendenwirbels bemerkt. Die wegen der Kyphose angeordnete Bauchlage wird nur ganz kurze Zeit ertragen und muss aufgegeben werden, da wegen des prall gespannten Bauches Erstickungsgefahr eintritt.

14. Mai. Seit gestern zeigt sich Oedem der Fussrücken, und zwar rechts mehr, als links (links nur unbedeutend). Seit gestern besteht Diarrhoe, während bis dahin die Stühle, zwei bis drei am Tage, ziemlich normal waren und theils spontan, theils auf Klysma oder Bauchmassage hin, abgingen. Das Gewicht des Kindes hat seit dem Normalwerden der Stühle vom 5. Mai an stetig zugenommen; seit dem 11. Mai, wo das Gewicht 3390 gr betrug, ist bis heute wieder eine Abnahme um 10 gr eingetreten.

15. Mai. Die Oedeme haben zugenommen und erstrecken sich beiderseits auch auf die Unterschenkel, rechts mehr, wie links. Seit gestern Stühle wieder fast normal; Zunahme des Körpergewichts, das heute 3520 gr beträgt (Oedeme!).

18. Mai. Die Oedeme haben stark abgenommen. Seit dem 16. Mai wieder zahlreichere (täglich fünf) flüssigere Stühle. Sinken des Körpergewichts bis heute auf 3400 gr. Das Allgemeinbefinden des Kindes wird von der bald besseren, bald schlechteren Beschaffenheit seiner Stühle äusserst wenig beeinflusst. Appetit nach wie vor zufriedenstellend. — Im Harn, der

leicht getrübt und sauer reagirend gelassen wird, bezw. abläuft, reichlich Eiterkörperchen und Kurzstäbchen, welche sich durch Cultur als Bacterium coli commune erweisen (Reincultur.)

20. Mai. Oedeme gänzlich geschwunden. Während die Temperatur des Kindes von der Aufnahme bis jetzt stets normal war (36,4—37,6°), steigt dieselbe gestern abends auf 38,4, um heute wieder zur Norm zurückzukehren. Stühle mehr oder minder flüssig, sonst normal. Geringe Abnahme des Körpergewichtes (3350 gr).

25. Mai. Electrischer Status.

Constanter Strom: Obere Extremitäten: bis 26 Elemente sehr geringe Reaction. Zuckung wurmförmig.

Untere Extremitäten: Links: bei 30 Elementen oscillirende Bewegungen. Rechts: Bei 30—38 Elementen ganz minimale Reaction, keine Zuckung, sondern nur Erzittern (Athmung!).

Faradischer Strom: Obere Extremitäten: Prompte Reaction.

Untere Extremitäten: Bei stärksten Strömen keine Reaction.

Während die Temperatur gestern Morgen 37,6° betrug, stieg sie am Abend auf 40,4°. Heute a. m. 40,2°, p. m. 40,6°. Seit dem 23. Mai täglich sieben Stühle, die wie „Topfen" aussehen, fast gar keinen Gallen-Farbstoff enthalten. Das Kind sieht elend aus und magert sichtlich ab. Gesichtsfarbe bekommt einen grauen Ton. Der Appetit lässt nach, doch werden noch etwa 750 gr Reiswasser-Milchmischung täglich genommen.

26. Mai. Temperatur heute p. m. zur Norm gesunken (37,3°). Sonst stat. id.

29. Mai. Seit vorgestern täglich 3—5 Stühle, welche bald ganz flüssig, bald wieder fester sind und wie Bohnenpuree aussehen, wenig Farbstoffhaltig. Allgemeinbefinden des Kindes schlecht; sieht schlecht aus, trinkt wenig und unlustig, seit gestern nur noch 500 gr täglich. Abdomen andauernd so aufgetrieben, wie dies am 1. Mai beschrieben wurde. — Harn geht trübe ab, reagirt alkalisch, riecht foetide und enthält makroskopisch grössere und kleinere Flocken (sieht aus wie Molken). Im centrifugirten Sediment reichhaltig Eiterkörperchen und Bacterium coli commune (in Reincultur).

1. Juni. Kind magert immer mehr ab. Stühle mehr oder minder flüssig, schiefergrau, homogen, mit normalen Milchresten. Kind nimmt täglich nur noch 400 gr. Mischung. Gewicht 2850 gr.

4. Juni. Das Kind sehr stark abgemagert. Täglich etwa fünf Stühle von der bisherigen Beschaffenheit. Gewicht 2680 gr. Der Bauch noch ebenso aufgetrieben, wie bisher; da die Bauchdecken immer dünner werden, wird das Darmrelief immer deutlicher. Erkennen lässt sich das Colon transversum mit seinen Haustren, weiter unten Darmconvolut. Die Nieren sind bequem palpabel und erscheinen, (besonders die linke), etwas gross. Da die unteren Extremitäten fast nur noch aus „Haut und Knochen" bestehen und bisher doch vom Faradisiren kein Erfolg gesehen wurde, wird damit aufgehört.

10. Juni. Kind auf das Aeusserste abgemagert, hat einen griesgrämlichen Gesichtsausdruck, tiefe Falten um Mund und Nase; der Hals runzelig, wie der einer alten Frau. Grosse Fontanelle tief eingesunken. Schädelknochen über einander geschoben. Leib aufgetrieben, wie bisher. Milz mässig gross, derb, überragt den Rippenbogen. Beide Nieren beim Schwunde des Fettes und der Musculatur leicht palpabel, vergrössert, hart. — Die Kyphose der Wirbelsäule umfasst genau die fünf Lendenwirbel (siehe Text-Abbildung[1]); oberhalb derselben tritt eine deutliche Abknickung zu Tage. Die Rückenhaut oberhalb der Lendenwirbelsäule stark gefaltet, im Lendentheile schlaff und glatt. Von der Abknickung oberhalb des ersten Lendenwirbels ab verläuft eine manchmal ziemlich tiefe und ausgeprägte Furche quer in der Horizontalen nach vorn, wo sie in die schon am 1. Mai beschriebene und seitdem immer deutlicher gewordene, ungefähr 1—1½ Querfinger breit oberhalb des Nabels verlaufende Furche übergeht. Die unterhalb dieser Furche gelegene Partie

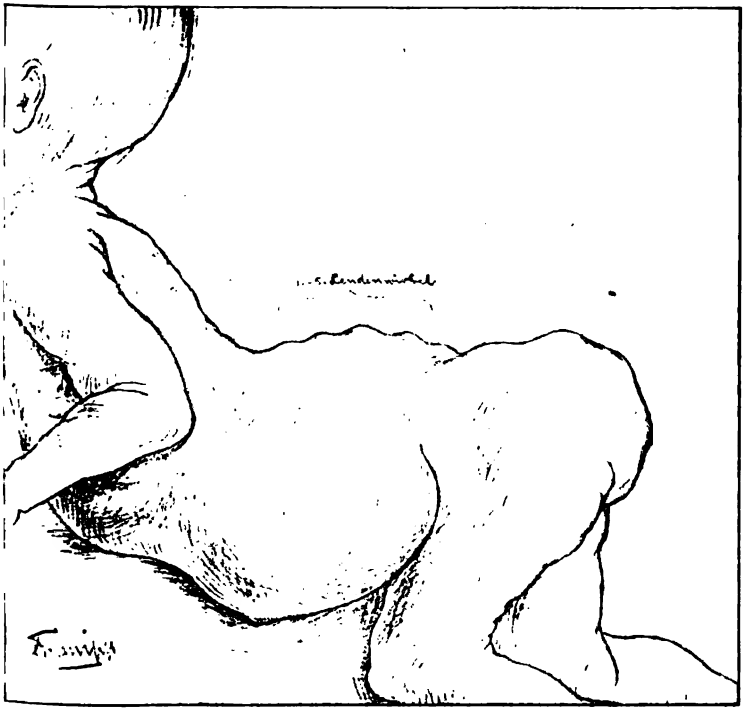

[1]) Die Zeichnung verdanke ich der Güte meines jetzigen Chefs, Herrn Privat-Docenten Dr. Trumpp. Für Anfertigung und Ueberlassung der Zeichnung meinen herzlichsten Dank.

des Abdomens ist stark ausgedehnt, dabei völlig schlaff, so dass häufig an der Oberfläche sich gefüllte Darmschlingen deutlich abzeichnen.

Electrischer Status: In sämmtlichen Körpertheilen oberhalb der beschriebenen Furche etwas herabgesetzte, aber sonst normale Reaction (bei 4 Milli-Ampère), unterhalb der Furche auf stärkste constante und faradische Ströme hinsichtlich Motilität und Sensibilität nicht die mindeste Reaction. Vasomotorische Erregung scheint vorhanden; an den Punkten, wo die Electrode aufgesetzt wird, tritt Röthung der Haut ein.

Täglich etwa 4 schiefergraue, schmierige, homogene Stühle. Urinbefund: Saurer, fader Geruch, etwas Albumen; im centrifugirten Sediment reichlich Eiterkörperchen und Bacterium coli commune. Nahrung: Täglich 400 gr Mischung. Gewicht 2570 gr.

16. Juni. Das heute anscheinend moribunde Kind atrophirt von Tag zu Tag mehr. Harn und Stuhl werden nur noch in minimalster Menge entleert und sind von der bisherigen Beschaffenheit. Nahrung wird nur noch wenig genommen, Gewicht 2470 gr. Die Temperatur des Kindes, welche seit dem Fieber am 24. und 25. Mai immer in ziemlich steilen Curven zwischen 36,7° und 38,4° geschwankt hat, hatte am 9. Juni eine Höhe von 39,0° erreicht; seitdem sinkt sie langsam, aber stetig. Heute a. m. 36,0°. — Decubitus des Kreuzbeines. Starker Soor.

18. Juni. Das zeitweise äusserlich anscheinend todte Kind lebt noch. Das Abdomen besäet mit Petechien. Gewicht 2200 gr. Temperatur p. m. 35,2°. Electrischer Status: Die electrische Erregbarkeit unterhalb der unteren Thorax-Apertur von Muskel und von Nerven aus für den faradischen (0 Rollenabstand), wie für den galvanischen Strom (8 Milli-Ampère) völlig erloschen. Die electro-cutane Sensibilität anscheinend völlig aufgehoben. Bei 0 Rollenabstand keine Schmerzäusserung. Im Pectoralis Herabsetzung der faradischen Erregbarkeit. Galvanisch träge Zuckung. AnSZ = KSZ. Im Radialis ungestörtes electrisches Verhalten. KSZ bei 1,1 Milli-Ampère. Steifheit der Arme.

19. Juni. Das Kind nimmt heute keine Nahrung. In der Nacht und am Morgen Abgang reichlichen Stuhles. Das Thermometer steigt nicht mehr. 11^{h} a. m. Exitus letalis.

Sectionsprotocoll. No. c. 584, 1897. Dat. 20. Juni 1897 10 h. a. m. 23 Stunden nach dem Tode.

Anatomische Diagnose (Herr Privatdocent Dr. Schmaus): Traumatischer Erweichungsheerd im Brustmark. Cystitis suppurativa. Pyelonephritis.

Länge 54 cm; Gewicht 2165 gr; Lungen 56 gr; Herz 13 gr; Leber 130 gr; Milz 11 gr. Atrophischer, weiblicher Körper; Haut blass, Fettpolster geschwunden. Abdomen schlaff, vorgewölbt, mit quer verlaufenden, angedeuteten Furchen. Am Nabel nichts Besonderes. An den unteren Extremitäten keine abnorme Stellung; Muskeln hochgradig atrophisch. Ueber den Bauchdecken beiderseits Gruppen von Ekchymosen.

Bei Eröffnung der Bauchdecken zeigen sich die vorher sichtbaren Furchen den Eingeweiden, besonders den Darmschlingen entsprechend. Fettpolster fast ganz geschwunden, Musculatur sehr blass. Darmschlingen prolabirend, stark mit Luft gefüllt, sonst in Bauchhöhle nichts Besonderes. Zwerchfellstand: beiderseits unterer Rand der fünften Rippe.

Nach Wegnahme des Sternums Lungen in der Mittellinie sich berührend, Herzbeutel 20 Pfennigstück-gross vorliegend. Lungen frei, Pleurahöhle leer, im Herzbeutel einige Tropfen seröser Flüssigkeit.

Die Muskeln des Femurs zeigen noch blassere Farbe als die obere Körpermusculatur.

Die beiden Lungen von pflaumiger Consistenz, glatter Pleura. Schnittfläche lufthaltig, blassroth; beide Lungen gebläht, an der Oberfläche stellenweise mit leichtem interstitiellem Emphysem.

Herz von entsprechender Grösse. Epi- und Endocard durchscheinend, zart; Muskel blass, entsprechend entwickelt.

Milz etwas vergrössert. Kapsel gespannt. Pulpa fleckig, dunkelroth; Bindegewebe-Gerüst nicht vermehrt; Follikel undeutlich.

Schleimhaut des Magens blass, ziemlich derb, dick, glatt, ohne Veränderung. — Dünn- und Dickdarm sehr dünnwandig; Darmwände durchscheinend, blutleer; Schleimhaut blass, ohne weiteren Befund.

Leber nicht vergrössert, schlaff, Ränder scharf; Schnittfläche dunkelbraun, anämische, verwaschene Zeichnung; in der Gallenblase geringe Menge braungelber Galle.

Die beiden Nieren auffallend gross, fötal gelappt; Kapsel nicht adhärent. Rechte Niere 5,5 cm lang; Oberfläche zeigt reichlich gruppenförmig angeordnete, kleine, rothe Flecken und, theils von diesen umgeben, theils frei, Gruppen kleiner gelber, offenbar eiteriger Punkte; auf der Schnittfläche Rinde und Mark sehr blass, beide durchsetzt an vielen Stellen von gelblichen Punkten und Streifen; letztere namentlich in der Grenzzone der Marksubstanz, aber auch in der peripheren Zone derselben. — Linke Niere entleert, ebenso wie die rechte, aber reichlicher, beim Einschneiden eiterig getrübte, dünnflüssige Masse aus dem Nierenbecken. Schnittfläche 5,2 cm lang, auf derselben theilweise ähnliche Heerde wie rechts, aber in geringerer Zahl, doch von stärkeren Blutungen umgeben. Nierenbecken- und -kelche links stark erweitert, Schleimhaut dieser Theile und des Ureters stark geröthet und injicirt; Schleimhaut des Nierenbeckens rechts weniger geröthet, ebenso die des Ureters. Beide Ureteren bis zur Breite eines Bleistiftes dilatirt. Blase ganz gefüllt mit schleimig-eiterigem Inhalt. Schleimhaut blass, mit einzelnen etwas gerötheten Flecken, Trabekel etwas vorspringend.

Uterus und Ovarien entsprechend entwickelt.

Rückenmark-Section: Bei Blosslegung der Wirbelsäule und Eröffnung des Wirbelcanals an keiner Stelle der Wirbelsäule etwas Abnormes zu bemerken.

Die blossliegende Dura glatt, feuchtglänzend, bis zur Spitze der Scapula leicht röthlich gefärbt, dann daumenbreite blasse Zone; vom untersten Brustmark bis zur Cauda equina ist die Dura etwas aufgetrieben, zeigt leicht bläuliche Farbe, und durchscheinend; Consistenz bis unteres Brustmark excl. gewöhnlich, unterer Theil von fluctuirender, weicher Beschaffenheit.

Beim Eröffnen der Dura an der unteren Partie im Durasack reichlich dünnflüssige bis gallertig gelbliche Masse, welche die Fasern der Cauda equina umgiebt und dieselben leicht mit einander verklebt. An der Innenfläche der Dura liegen besonders links, etwas dickere, gallertige Massen, welche derselben gelbbräunliche Färbung verleihen. Diese Färbung der Dura reicht besonders links, bis in das Halsmark; hier ist das Rückenmark, überall leicht, der Dura adhärent. An der Grenze des oberen und mittleren Brustmarkdrittels weissliche Auflagerung auf den Meningen und fibröse Verwachsungen zwischen Dura und weichen Häuten.

Nach Herausnahme des Rückenmarkes mit sammt seiner Durahülle zeigt sich auf der rechten Seite die bräunliche Färbung der Dura nicht so stark, wie links. An der erwähnten Stelle im oberen Brustmark, wo die Verwachsungen zwischen Dura und Meningen vorhanden waren, fehlt 3 cm lang die bräunliche Färbung; hier zeigt sich am Mark eine etwa 3 mm im Durchmesser grosse, weissliche, flache Vorwölbung von derber Consistenz; unterhalb derselben ist Marksubstanz etwas weicher. Im ganzen Bereiche der Erweichung bis hinauf ungefähr zum 6. Cervicalnerven sehr starke Verdickung, Verwachsung und braune Pigmentirung der Dura; in diesem Gebiete auch eine starke Verdickung der weichen Häute und Pigmentirung. Beim Einschneiden der erweichten Stelle zeigt sich der Markquerschnitt stark verkleinert, Zeichnung verschwunden, Farbe gelb, die gelbe Masse von unregelmässigen bis ½ mm breiten, grauen, durchscheinenden Zonen durchsetzt. Form des Querschnittes an dieser Stelle vollständig unregelmässig. In dieser Gegend sind die vorderen und hinteren Wurzeln in fibröse Spangen eingehüllt.

Hirnsection ohne Befund.

Mikroskopischer Befund: Zur mikroskopischen Untersuchung wurden bestimmt: das ganze Rückenmark mit seinen (aufgeschnittenen) Häuten, Stückchen des rechten Femoralis und Ischiadicus, der Mm. quadriceps und gastronemius derselben Seite, des M. biceps brach. bdsts. Die Präparate wurden in Formol (10 pCt.) fixirt und gehärtet. Die Muskelstückchen wurden in Paraffin eingebettet und die Schnitte mit Hämalaun-Eosin gefärbt. Die Nervenstückchen wurden mit Marchi'scher Lösung behandelt und dann in Celloidin eingeschlossen. Von dem im Ganzen gehärteten Rückenmark wurden Dorsal- und Lendenmark in kleine Scheibchen geschnitten, um theils in Celloidin, theils in Paraffin eingebettet zu werden. Die Celloidin-Stückchen waren theils vor dem Einbetten mit Marchi'scher Lösung behandelt, theils wurden sie geschnitten für Weigert-Pal'sche Markscheiden-Präparate. Die in Paraffin eingebetteten Stückchen wurden fast ganz in Serien ge-

schnitten und mit Hämalaun-Eosin, Safranin, van Gieson und Toluidinblau (Nissl) gefärbt. Aus dem Halsmark, wo die geringsten Veränderungen zu vermuthen waren, wurde nur ein Stückchen (aus der Gegend des 6. Cervical-Nerven) zur Weiterbehandlung nach Weigert-Pal ausgeschnitten. Vom unteren Halsmarke wurden mehrere, grösstentheils Gieson-Präparate angefertigt, um den Meningen und der Dura besondere Aufmerksamkeit schenken zu können. Auf diese Weise ist es gekommen, dass hier und da nicht die für die betreffende Stelle wünschenswerthe Färbung angewandt wurde; aber mit einiger Uebung und Mühe waren auch diese nicht entsprechend gefärbten Präparate richtig zu deuten. Um die Präparate mit solchen eines annähernd normalen gleichalterigen Rückenmarkes vergleichen zu können, wurden noch Weigert-Pal'sche Markscheiden-Präparate aus den verschiedenen Höhen eines Rückenmarkes hergestellt, dass von einem 3 Monate alten, an einer Darm-Erkrankung gestorbenen Kinde stammte.

Mikroskopisch hat das Rückenmark im Brusttheile und grössten Theile des Lendenmarkes an keiner Stelle auch nur annähernd normale Configuration. Die grössten Veränderungen finden sich, wie schon makroskopisch ersichtlich war (vgl. Sections-Protocoll), im unteren Brustmark. Hier ist der Querschnitt auch mikroskopisch kaum als der eines Rückenmarkes zu erkennen. Ueber die Formveränderung der Querschnitte und deren Grösse in den verschiedenen Höhen orientiren am Besten die beigegebenen Abbildungen. Fig. 6 zeigt einen Schnitt dieser Gegend, der mit Gieson gefärbt wurde. Auf Gieson-Präparaten zeigt sich bei dem gewählten Differenzirungsgrade das Bindegewebe, wie gewöhnlich, intensiv roth, die Glia gelblich, die Zellkerne dunkelviolett, die rothen Blutkörperchen gelb, Reste alter Hämatoidin-Krystalle schmutzig dunkelbraunroth. Die harte Haut ist mit den weichen Häuten, diese mit dem Rückenmarksrest stark verwachsen. Die Verwachsungen sind vorn am Stärksten, sind aber ringsum vorhanden; hinten sind die Verwachsungen beim Einschneiden der Dura gerissen. In die Verwachsungen der weichen Häute sind die Rückenmarks-Wurzeln eingeschlossen. Innerhalb der Rückenmarkshäute und deren fibrösen Verwachsungen sind die Gefässe erweitert, theils stark mit Blut gefüllt. Zwischen den Bindegewebszügen finden sich vorn, besonders zwischen den stärkeren äusseren, wohl der Dura angehörigen, zahlreiche Reste alter Blutextravasate; besonders stark sind diese in der Nähe erweiterter Capillaren. In den vorderen und hinteren Wurzeln sind die Gefässe stark mit Blut angefüllt; Bindegewebskerne sind hier in vermehrter Menge sichtbar. An vielen Präparaten ist hier das Eindringen der hinteren Wurzel an der Richtung der in ihnen enthaltenen zahlreichen Bindegewebskerne zu erkennen und im Bereiche des Rückenmarkes eine Strecke weit zu verfolgen. Was von eigentlicher Rückenmarks-Substanz an diesen Stellen verhanden ist, ist nur noch ein kleines Stück vom linken Hinter- und Seitenstrang, und zwar die Umgebung des Eintrittes der linken hinteren Wurzeln. Dass aber auch hier grosse Veränderungen stattgehabt haben, zeigen Weigert-Präparate, auf denen nor-

male Nervenfasern an diesen Stellen nicht zu sehen sind, während an den vorderen und hinteren Wurzeln die Markscheiden gut gefärbt sind. Das übrige Gebiet innerhalb der Rückenmarkshäute ist ausgefüllt von Bindegewebsfasern mittlerer und kleinster Stärke. Diese Bindegewebsfasern stehen mit den Fibrillen der Häute in Verbindung, an vielen Stellen sieht man die Bindegewebsfasern der Meningen in das Innere umbiegen. Zwischen den Fasern befinden sich vielfach breite Spalten, welche wohl z. Th. durch Schrumpfung der Fasern, zumeist aber auf eine seröse Durchtränkung zurückzuführen sein dürften. Blutgefässe sind in reichlicher Menge dazwischen gelagert, am reichsten sind sie, — entsprechend der sonst vorhandenen vorderen Commissur —, einwärts von den stark dilatirten vorderen Centralgefässen. Zwischen die Bindegewebsfasern eingelagert sind bunt durch einander Körnchenzellen, Lymphocyten, ferner Kerne, welche ich wegen ihrer Aehnlichkeit mit den Kernen der Zellen des Centralcanal-Ependyms als Abkömmlinge dieses Epithels auffassen möchte. Keine Spur von einem Centralcanal oder einer Ganglienzelle. Auf Weigert-Präparaten, welche einer nur wenig oberhalb gelegenen Stelle entnommen wurden, treten die Körnchenzellen besonders deutlich hervor, da das von ihnen aufgenommene Myelin sich intensiv gefärbt hat. Auf den Präparaten dieser Höhe ist noch der der rechten hinteren Wurzel anliegende Theil des rechten Hinterstranges annähernd erhalten, d. h. nur sein Glianetz. Bemerkt sei noch, dass an diesen Präparaten von Resten einer Blutung in dem Raume zwischen den Rückenmarkshäuten nichts, wahrscheinlich nichts mehr, zu entdecken ist.

Aufsteigend werden immer mehr Theile der weissen Substanz erkennbar. Hinsichtlich der Rückenmarkhäute, deren Verwachsungen, Blutresten in denselben sind keine Aenderungen zu beobachten. Vom Rückenmark selbst sind zu erkennen die beiden Hinter- und Seitenstränge; die Hinterstränge sind noch durch einen breiten Bindegewebsstrang getrennt. Alles andere ist Narbe. Innerhalb dieser Serie tritt der Centralcanal auf; in den dieser Stelle vorhergehenden Präparaten ist ein Zusammenliegen solcher Kerne, wie wir sie vorher als Abkömmlinge des Centralcanal-Ependyms beschrieben haben, quasi als Vorläufer des Centralcanals zu beobachten: Er stellt zunächst einen schmalen, im rechten hinteren Theil der Narbe gelegenen Spalt dar. Sein Lumen ist ringsum von Epithel ausgekleidet. Dieses Epithel ist von nach oben stärker werdender gliöser Substanz umgeben, welche es von der bindegewebigen Narbe trennt (Taf. IV Fig. 5). Auf einem Gieson-Präparat, — etwas höher gelegen —, sieht man ringsum den sehr mannichfach ausgebuchteten Centralcanal gliöse Masse, ferner ist solche, — wenn auch an vielen Stellen schon stark von Bindegewebszügen durchsetzt —, in der ganzen Rückenmarks-Peripherie sichtbar. Wie die Zerstörung der weissen Gerüstsubtanz vor sich geht, sieht man an einigen Stellen des rechten Hinterseitenstranges sehr schön, wo geradezu Bindegewebs-Knospen von aussen nach innen in die Gliamasse eindringen.

Ueber die Form des Rückenmark-Querschnittes im oberen Dorsalmark

giebt Fig. 4 Aufschluss. Hinsichtlich des Verhaltens der harten und weichen Häute besteht gegen unten qualitativ keine Veränderung, wenn auch die Verwachsung und Bindegewebs-Neubildung keine so starke ist, wie am unteren Brustmark. Blutpigment-Reste sind vorn noch in grösserer Menge vorhanden. Am Rückenmark selbst tritt in der weissen Substanz der Zerfall besonders hervor, von bindegewebiger Substitution ist hier wenig zu merken (wenn auch Weigert-Präparat, so ist doch bindegewebige Faserung von gliöser gut unterscheidbar). Der Centralcanal ist stark erweitert, an vielen Stellen ist das Epithel erhalten und scheint gewuchert, was wohl zum grössten Theil Täuschung ist, da schief geschnitten; an anderen Stellen stehen die Epithelkerne nicht senkrecht zur Wand, sondern parallel, was auf eine Dehnung, Stauung im Centralcanal hinweist; an dritten Stellen fehlt das Epithel, was wohl zum grössten Theile seine Ursache in der Technik hat. Der Centralcanal ist von gliösem und fibrösem Gewebe umgeben, mit reichlichen Körnchenzellen. In der ganzen weissen Substanz befinden sich, besonders entsprechend dem Vorder- und Seitenstrang, grössere und kleinere Hohlräume, welche mehr oder minder mit Körnchenzellen angefüllt sind. Gänzlich mit Körnchenzellen angefüllte kleinere Hohlräume liegen dorsal von dem erweiterten Centralcanal.

Auf weiter cerebral gelegenen Schnitten liegen central zwei mit Epithel ausgekleidete Höhlungen, beides Fortsetzungen des erweiterten Centralcanals; die central gelegene Höhlung setzt sich bis zum Cerebrum fort, die dorsale hört bald auf, stellt also nur ein dorsal-cerebral gerichtetes Centralcanal-Divertikel dar, was auch auf Marchi-Präparaten zu erkennen ist (Fig. 3). Besonders schön treten auf diesen Präparaten die Degenerationen in der weissen Substanz hervor[1]); während Degenerationen geringeren Grades im ganzen Gebiete der weissen Substanz zu sehen sind, sind die vorher erwähnten, mit Körnchenzellen ausgefüllten Hohlräume ganz schwarz von osmirtem Fett; ob es sich hierbei um Zerfallsheerde oder präformirte Hohlräume handelt, wird später erörtert werden. Degenerirtes Myelin findet sich ferner in den perivasculären Lymphräumen und in den Spalten der Pia in nächster Umgebung des Rückenmarkes. Die vorderen, wie hinteren Wurzeln sind frei von Degeneration. — Auf einem etwas höher gelegenen Marchi-Präparat (Fig. 2) zeigen sich dieselben Verhältnisse: Ringsum in der weissen Substanz zeigen sich zahlreiche Degenerationen, wo zwar sonst

[1]) Zur Technik sei hier erwähnt, dass sich von den Marchi-Präparaten am Besten, d. h. fast unverändert, bis jetzt — es sind etwa 1½ Jahre seit der Herstellung vergangen — erhalten haben die in Paraffinum liquidum eingeschlossenen. Bei den Canada-Balsampräparaten scheint Reduction eingetreten zu sein. Vgl. Handwerck, C: Beiträge zur Kenntniss vom Verhalten der Fettkörper zu Osmiumsäure und zu Sudan. Zeitschr. f. wissensch. Mikroskopie u. f. mikroskop. Technik. Bd. 15, 1898.

beim 3 Monate alten Kinde die Nervenfasern schon markhaltig sind, wo aber in unserem Falle, wahrscheinlich in Folge der Läsion, die Markbildung ausgeblieben ist. Die Körnchenzellen haltenden Hohlräume sind in geringerer Menge vorhanden und sind fast ganz auf die Hinterstränge und deren nächste Umgebung localisirt. Der Centralcanal ist etwas erweitert. Ganglienzellen fehlen noch. Soweit man an Marchi-Präparaten erkennen kann, weist der Rückenmarks-Querschnitt in diesen Höhen sonst nichts Abnormes mehr auf.

Der Höhe des 7. und 8. Cervicalnerven entspricht die Fig. 1. Die Rückenmarkshäute sind noch stark verdickt, die weichen mit einander verwachsen. Das Rückenmark selbst zeigt im Allgemeinen normale Verhältnisse; zum grössten Theile sind sogar die Ganglienzellen erhalten. Auffallendere Veränderungen zeigen sich nur in den dorsalsten Partien der Hinterstränge, besonders in der Gegend der hinteren medialen Fissur. Hier sind die Gefässe stark erweitert und prall mit Blut gefüllt: in deren Umgebung ist das Bindegewebe leicht vermehrt. In dieser Gegend und längs der Rückenmarks-Peripherie nach links verlaufend, sieht man grössere und kleinere Hohlräume mit einer glänzenden hellen Masse erfüllt, von der sich hier und da ein blau gefärbter Kern abhebt. Mit starker Vergrösserung sieht man diese Hohlräume an einzelnen Stellen mit einem Endothel ausgesäumt; es dürfte sich bei diesen Hohlräumen um stark erweiterte, zum Theil zerrissene und confluirende Lymphgefässe handeln, die in reichlicher Menge Zerfalls-Producte aufgenommen haben; in der Gegend der linken hinteren Wurzel scheint in diesen erweiterten Lymphräumen eine derartige Stauung bestanden zu haben, dass an dieser Stelle eine Ausbuchtung des Rückenmarkes zu Stande gekommen ist. Diese Hohlräume entsprechen jedenfalls den schon oben beschriebenen, im gleichen Querschnittsgebiet gelegenen.

Im Gebiete des 4. Cervicalnerven ist von einer Lymphstauung nichts mehr zu bemerken. Die Configuration des Rückenmarkes ist etwas verschoben; die Pia etwas verdickt, mit der Archnoidea verwachsen. Graue und weisse Substanz deutlich unterscheidbar. Degenerationen besonders in den Goll'schen Strängen; in den Pyramidenbahnen ist noch kein Mark angelegt. In der grauen Substanz alle Ganglienzellen erhalten; sehr schön ist die Clarke'sche Säule abgegrenzt.

Von den schwersten Veränderungen im untersten Dorsalmark an nimmt der Rückenmarks-Querschnitt absteigend bald wieder normalere Configuration an. Im oberen Lendenmark ist die Dura nicht mehr mit der Arachnoides verwachsen. Die Pia ist nur stark verdickt und mit der Arachnoides durch ziemlich starke Bindegewebszüge verbunden; zwischen diesen und von ihnen umschlossen liegen die stark bindegewebig degenerirten Wurzeln. Die Gefässe der Rückenmarkshäute sind ringsum ad maximum erweitert und strotzend mit Blut gefüllt. Zwischen den Bindegewebszügen und in der Wand vieler Gefässe sind zahlreiche Blut-

pigment-Schollen sichtbar. Ueber die Form des Querschnittes orientiren am Besten die Fig. 7 u. 8 auf denen auch am Einfachsten zu erkennen ist, was von weisser Substanz, bezw. deren Gliagerüst erhalten ist. Die ganze graue Substanz, sowie die der vorderen und hinteren Centralfissur anliegenden Theile der weissen sind durch bindegewebige Narbe mit zahlreichen Körnchenzellen substituirt. Blutkrystalle finden sich innerhalb der Narbe nur in der Umgebung der vorn gelegenen Gefässe und in der Gegend des Austrittes der vorderen Wurzeln, wo das Bindegewebe die weisse Substanz durchbricht. Innerhalb der Narbe keine Spur von Centralcanal oder Ganglienzellen. Inmitten der Narbe liegen Kerne, die den Kernen der Centralcanal-Ependymzellen, wie den Kernen in dem erhaltenen Glianetz sehr ähnlich sehen. Zwischen den Bindegewebszügen sind Spalten vorhanden, welche theils durch seröse Durchtränkung, theils durch Schrumpfung bei der Einbettung entstanden sein dürften. Wichtiger für uns und interessanter sind rechts wie links gelegene spaltförmige Hohlräume, welche nach innen zu von dem Narbengewebe, nach aussen von dem Glia-Netz der weissen Substanz begrenzt werden. Während von diesen Höhlungen die links gelegene keine grössere Ausdehnung hat, setzt sich die rechts gelegene in eine Höhle fort, die in der Höhe des 4. Lendennerven das ganze Bereich der rechten grauen Substanz einnimmt.

In dieser Höhe hat die Form des Rückenmark-Querschnittes relativ wenig Beeinträchtigung erfahren (Fig. 9). Hinsichtlich der Verwachsung der Rückenmarkshäute, der Füllung der Gefässe, der Anwesenheit von Blutpigment bestehen dieselben Verhältnisse, wie sie an weiter oben gelegenen Präparaten beschrieben sind. Vom Rückenmark selbst ist die weisse Substanz, wenn auch nur in ihrem Glia-Netz, wie Weigert-Präparate zeigen, fast gänzlich erhalten. Der Sulcus centralis anterior und die Fissura centralis posterior sind deutlich zu erkennen; im Schnittpunkte der Verlängerungslinie beider liegt der nicht erweiterte rundliche Centralcanal; dorsal von demselben, in der Richtung der Fissura longitudinalis posterior ein zweiter kleinerer Centralcanal, rechts und links vom grösseren Centralcanal liegen die ad maximum erweiterten und mit Blut gefüllten Centralgefässe. Im Gebiete der grauen Substanz liegt rechts die schon oben erwähnte Höhle. Das übrige Gebiet nimmt ein gefässreiches Bindegewebe ein.

Was zunächst die Höhle betrifft, so hat sie im Präparat keinen sichtbaren Inhalt, doch muss sie einen wahrscheinlich serösen Inhalt gehabt haben, und derselbe muss unter einem gewissen Drucke gestanden haben, da die Rückenmarksmediane im Bereiche der Höhle nach links gedrängt ist. Die laterale Wand der Höhle ist gegen das Glia-Netz des Seitenstranges von einem bindegewebigen Saume begrenzt; an diesen Saum setzen sich die Gliafasern, wie an vielen Stellen deutlich zu erkennen ist, Arcadenartig an. Von diesen Verhältnissen wird bei Erwähnung der Literatur noch weiter die Rede sein. In der Gegend der rechten vorderen Wurzel

ist das Glia-Netz durchbrochen: hier scheint gewuchertes von der Pia stammends Gewebe in die Höhle vorzudringen. Was im Gebiete der rechten grauen Substanz nicht von der Höhle eingenommen wird, ist von demselben Gewebe erfüllt, welches die ganze linke graue Substanz substituirt hat: ein sehr Blutgefäss-reiches Bindegewebe, dessen zahlreiche Maschen von Körnchenzellen in grosser Menge ausgefüllt sind, was auf Weigert-Präparaten sehr gut zu erkennen ist; auf diesen sieht man auch im linken Hinterhorn einen grossen Theil Markscheiden erhalten. Im Gebiete der weissen Substanz sind Markscheiden nur im Hinterstrange zu erblicken, und weisen auch hier zahlreiche Degenerationen auf. — Die den Centralcanal auskleidenden Zellen sind stark gewuchert und zeigen in höherem Grade die Tendenz, in das umliegende Gewebe auszurücken; interessant sind die in dieser Gegend häufig vorkommenden kleineren Ausstülpungen des Canals und das Bestreben der ausgewanderten Centralcanalzellen, sich ring- bezw. kugelförmig zu gruppiren, wie wir es mit Hilfe von Serienschnitten beobachten konnten. Die beigegebenen Abbildungen Fig. 11 u. 12 dürften diese Verhältnisse besser veranschaulichen, als jede Schilderung. Distalwärts wird die spindelförmige Höhle durch ein gleiches Gewebe abgeschlossen, wie es das Gebiet der linken grauen Substanz einnimmt und oben beschrieben wurde. Der Centralcanal zeigt das beschriebene eigenthümliche Verhalten bis zum 5. Lendennerven; von da nach abwärts erscheint er einfach, nur etwas erweitert, Fig. 10. Vom 5. Lendennerv an abwärts ausser Degeneration und Quellung der grauen Substanz kein auffallender Befund mehr.

In den Nerven und Muskeln der unteren Extremitäten starke Degeneration, in denen der oberen Extremitäten nur leichte Atrophie.

Nachdem somit der Fall klinisch, wie anatomisch in extenso mitgetheilt ist, will ich jetzt kurz recapituliren und dabei die wichtigeren Punkte mit Berücksichtigung der Literatur näher besprechen.

Eine Frau, die schon sechsmal leicht und ohne Kunsthilfe lebende und lebensfähige Kinder geboren hat, wird zum siebenten Male schwanger. Die Schwangerschaft verläuft normal. Als die Wehen beginnen, constatirt die Hebamme Hydramnion; nach etwa 36 Stunden wird die Hebamme wieder gerufen; sie diagnosticirt Schieflage. Der sofort zugezogene Arzt macht die Wendung und extrahirt. Sofort nach der Geburt wird Lähmung der stark geschwollenen Beine des Kindes constatirt. Da die Lähmung nicht zurückgeht und das Kind auch nicht spontan Koth und Harn lassen kann, wird es nach 14 Tagen in die Klinik gebracht. Die Frau war während der Gravidität weder krank, noch hat sie ein stärkeres Trauma, — das event. auch auf

das Kind gewirkt haben könnte, erlitten; daher ist es am einfachsten, die Lähmung auf Kosten der Wendung und Extraction zu schieben. Zum Beweise dafür, dass die Lähmung nicht schon vor der Geburt verursacht wurde, könnte man anführen, dass die Frau bis zum Ende der Gravidität Kindesbewegungen gespürt hat und ferner den Umstand, dass das Kind beim Bespritzen der Beine mit Wasser zum Zwecke der Nothtaufe vor der Extraction die Beine zurückzog; doch sei dies nur angedeutet. Nebenbei sei noch erwähnt, dass die Mutter des Kindes der Hebamme die Schuld an dem Unglück beimaass, da sie glaubte, dass die Hebamme sich eine Vernachlässigung habe zu Schulden kommen lassen. Da der Hebamme jedoch keine Schuld an der Lähmung zu geben war, wurde die Klage zurückgezogen. Wegen der drohenden Klage war aber die Aufnahme einer wahrheitsgetreuen Anamnese nicht leicht. Was die Anamnese sicher ergiebt und was für uns die Hauptsache ist: das Kind wurde an den Beinen extrahirt; seit der Geburt besteht Lähmung beider Beine, der Blase und des Mastdarmes.

Bei der Untersuchung im Spital findet sich vollständige schlaffe Lähmung der wohl gebildeten unteren Extremitäten und der unteren zwei Drittel des Abdomens mit Aufhebung der Sensibilität und der Reflexe, jedoch ohne Störung der vasomotorischen und trophischen Function; ferner Lähmung von Blase und Mastdarm. Die Art der Lähmung und ihre schon 14tägige Dauer lassen keinen Zweifel, dass es sich um eine schwere Läsion des Rückenmarkes vom untersten Dorsalmark nach abwärts handeln muss. Während der weiteren Beobachtung ergiebt sich die Grenze des gelähmten Körpers vom ungelähmten immer deutlicher, vgl. Abbildung. Die Kyphose der Lendenwirbelsäule dürfte als Folge der Lähmung der Streckmusculatur aufzufassen sein. Als das Kind ins Spital aufgenommen wurde, war sein Allgemeinbefinden ein recht gutes zu nennen. Aber nicht nur quoad Lähmung, sondern auch quoad vitam war die Prognose von vornherein aussichtslos. Bei Rückenmarksläsion mit Lähmung der Beine, der Blase und des Mastdarms ist das Leben des Erwachsenen bekanntlich besonders durch zwei Momente gefährdet: Cystitis mit ascendirender Pyelonephritis und Decubitus nebst seinen Folgen; hierzu kommt beim Säugling noch ein Drittes,

nehmlich der Darmkatarrh. Bei der schon ohnehin grossen Neigung des Säuglings zum Magen-Darmkatarrh ist derselbe unausbleiblich, wenn noch eine Stauung des Speisebreies durch Darmlähmung besteht. Zunächst war also unser Kind durch Darmkatarrh gefährdet, zumal es schon mit nicht ganz normalen Stühlen ins Spital kam, und die Säuglingsabtheilung eines Spitals auch nicht der geeignetste Aufenthalt zum Aufziehen von Säuglingen ist. In der That ist denn das Kind wohl hauptsächlich seinem Darmkatarrh und der daraus folgenden Atrophie erlegen. Aber auch Cystitis und Decubitus trugen das ihre zum Exitus bei. Da bei dem Kinde der Harn beim Aufheben abfloss und es daher nicht katheterisirt zu werden brauchte und auch nicht wurde, so hätte man denken können, das ihm eine Blasen-Infection erspart bliebe. In der stagnirenden Harnflüssigkeit bahnte sich jedoch das Bacterium coli commune selbst seinen Weg. Schon gleich bei der Aufnahme des Kindes erschien der Harn etwas trübe. Bei späterer Untersuchung wurde in dem leicht getrübten Harn sauere Reaction gefunden; mikroskopisch zeigten sich reichlich Eiterkörperchen und Kurzstäbchen, welche sich durch Cultur als Bacterium coli erwiesen (Reincultur). Nach Trumpp[21] ist die „Colicystitis im Kindesalter keine seltene Erkrankung . . . . . Die weitaus grössere Häufigkeit derselben bei Mädchen spricht dafür, dass ein Theil derselben der directen Durchwanderung der Urethra seine Entstehung verdankt . . . . . Die Colicystitis kann unter Umständen zu schweren Allgemein-Erscheinungen und durch Fortschreiten nach den Nieren zu einer tödtlichen Nephritis Veranlassung geben . . .“ Diese drei Sätze finden wir in unserem Falle vollauf bestätigt. Bei der Section fand sich eine schwere beiderseitige Pyelonephritis. Zu schwereren Decubitus-Geschwüren ist es, — wohl in Folge der guten Pflege im Spital —, nicht gekommen; erst zu allerletzt zeigten sich am Kreuzbeine kleine Haut-Nekrosen.

Bei der Section war auffallender Weise an keiner Stelle der Wirbelsäule etwas Abnormes zu bemerken; im epiduralen Raum kein Bluterguss oder Reste eines solchen; dagegen wiesen die ausgedehnten Pigmentirungen an der Innenseite der Dura und deren Verwachsung mit den weichen Häuten auf einen Bluterguss hin, welcher vom Hals- bis Sacraltheil das Mark umgeben

haben musste. Im untersten Dorsalmark fand sich ein nach abwärts ausgedehnter Erweichungsheerd. Bei der mikroskopischen Untersuchung zeigten sich in den Häuten die schon makroskopisch sichtbaren Blutpigment-Reste und Verwachsungen. Der Erweichungsheerd war schon stark von organisirenden Bindegewebszügen durchzogen; an keiner Stelle und Höhe desselben zeigte sich aber auch nur die Spur einer Blutung, abgesehen von der allernächsten Umgebung der Gefässe des Sulcus longitudinalis anterior, also auch ausserhalb der eigentlichen Rückenmarks-Substanz.

Auf Grund der Anamnese und der klinischen Beobachtung war der Fall als ein solcher von geburtshülflicher Lähmung in Folge Extraction betrachtet worden. „Ruge (cit. nach Leyden und Goldscheider[10]) constatirte unter 64 Fällen von Extraction an den Füssen 8 mal Ruptur der Wirbelsäule, d. h. eine Trennung in der Substanz des Wirbels der Epiphysen-Linie, meist nur des Körpers mit Zerreissung des Ligamentum vertebrale anterius. Am Grund der Rupturstelle erschien fast regelmässig das mit Blutextravasaten bedeckte Rückenmark. Es ist indess in solchen Fällen wie überhaupt bei Befund von Blutungen im Subarachnoideal-Raum, daran zu denken, dass das Blut unter Umständen auch aus der Schädelhöhle herabgeflossen sein könnte.“ Dass es sich in unserem Falle um eine von der Schädelhöhle herabgeflossene Blutung nicht handeln konnte, ergiebt, wie hier von vornherein erwähnt sei, der vollkommen negative Befund der Hirnsection. Wider unser Erwarten war im Hinblick auf die Beobachtungen Ruges in unserem Falle an der Wirbelsäule nichts abnormes zu bemerken. Nirgends eine extradurale Blutung, Pigmentirung oder eine Verwachsung an der Wirbelsäule, die auf eine vorhanden gewesene Wirbelsäulen-Läsion hätte schliessen lassen. Es bestand demnach die Frage, ist trotz der vollkommenen Intactheit der Wirbelsäule die Meningeal-Blutung und der Erweichungsheerd als durch die Extraction verursacht zu betrachten.

Kocher[6], der freilich nicht von geburtshülflichen Traumen redet, bespricht Läsionen des Rückenmarkes bei Verletzungen ohne eigene Affection der Wirbelsäule oder bei nur momentaner Verschiebung der letzteren. Indem Kocher die von ihm und von anderen Seiten gegen die Commotio spinalis erhobenen Einwände

ausführlich zusammenstellt, kommt er zudem Schluss (cit. nach Schmaus[15]) „dass es bisher nicht genügend berücksichtigte Mark-Laesionen gäbe, welche durch Verletzung des Markes, durch Quetschung oder Zerrung desselben mit oder ohne Blutung, ohne stärkere Verletzung der Wirbelsäule zu Stande kommen, ja dass selbst die Wirbelsäule vollkommen intact gefunden werden könne, ohne dass dieser negative Befund dazu berechtigte, die Symptome auf eine Commotion im eigentlichen Sinne zurückzuführen.“ Watson[22] (cit. nach Schmaus, dessen Ausführungen in seinem Referate über Commotio spinalis ich bei Erörterung dieses Punktes folge) macht darauf aufmerksam, dass die Dehnung von Vertebral-Ligamenten schwer zu diagnosticiren und leicht zu übersehen sei. Mag schon beim Erwachsenen die Wirbelsäule mit ihren elastischen Zwischenbändern starke Compression und Zerrung aushalten, ohne sichtliche Verletzungen aufzuweisen, wie sehr mag dies erst bei der Wirbelsäule des Neugeborenen der Fall sein. Hat also bei unserem Kinde auch keine Wirbelsäulen-Verletzung stattgefunden, ganz abgesehen davon, dass sie sich event. nur nicht hätte finden lassen, so können wir nach Analogie de Verhältnisse beim Erwachsenen doch mit voller Berechtigung die meningeale Blutung und den Erweichungsheerd mit der Extraction in Verbindung bringen. Schultze[17] fand bei 3 Fällen von Extraction, wie schon einleitend erwähnt wurde, zwischen Dura und Pia und in der grauen Substanz des Rückenmarkes der kurz nach der Geburt gestorbenen Kinder kleinere oder grössere Blutergüsse; ob die Wirbelsäule in diesen Fällen intact geblieben war, ist nicht erwähnt, ebensowenig bei einem weiteren hierher gehörenden Falle von Pfeiffer[12]; doch dürfte die Wirbelsäule intact gewesen sein, da es sonst wohl erwähnt wäre, abgesehen davon, dass jedenfalls ein extraduraler Bluterguss nicht unerwähnt geblieben wäre.

Es fragt sich nun, wodurch ist die Erweichung zu Stande gekommen. Man wird zuerst daran denken, dass es sich, gleich wie um eine Blutung in die Meningen, so um eine solche in das Rückenmark gehandelt habe. Um eine derartige Erweichung zu schaffen, müsste es sich um eine ziemlich beträchtliche Blutung gehandelt haben. Gegen die Annahme einer solchen spricht aber das Fehlen jeglichen Pigmentes in dem Erweichungs-

bezirk. Die Blutung müsste zwar schon vor 2½ Monaten gesetzt worden sein, und man könnte daran denken, dass alles Pigment resorbirt sei. Mit Sicherheit dürfte dies zwar nicht auszuschliessen sein, doch ist es nicht ganz wahrscheinlich, wenn man bedenkt, wie lange Reste einer bedeutenden Blutung im Central-Nervengewebe auffindbar sind (Schmaus[15] S. 679). Während man schon öfters Fälle beobachten konnte, wo sich Reste einer bedeutenden Blutung im Gehirn sehr lange Zeit, Monate und Jahre lang, auffinden liessen, so war man bisher bei Beurtheilung dieser Verhältnisse im Rückenmark auf die Beobachtungen im Gehirn angewiesen; die erste, bisher einzige directe derartige Beobachtung am Rückenmark veröffentlichte Mingazzini[11]: bei einem eine zehnmonatliche Verlaufsdauer aufweisenden Fall von traumatischer Hämatomyelie war ebenfalls sehr reichlich Blutpigment im Mark zu finden. In den 4 erwähnten Fällen von Schultze und Pfeiffer finden sich Blutungen in der grauen Substanz in Folge Extraction (wenigstens in 3 Fällen). Dass es sich in unserem Falle auch um eine kleine Blutung, die bald resorbirt wurde, gehandelt habe, sei nicht bestritten, erscheint mir sogar wahrscheinlich.

Um aber eine derartige Erweichung zu Stande zu bringen, müssen noch andere Umstände mitgewirkt haben: einmal die Compression von Seiten der meningealen Blutung. In der Höhe der Erweichung findet sich das zahlreichste Pigment in den Meningen und die stärksten Verwachsungen derselben; schliesst man daraus, dass hier auch die Blutung am Stärksten war, so ist es verständlich, das Zusammenfallen von stärkster Blutung und Erweichung in einer Höhe nicht als etwas Zufälliges zu betrachten; es ist aber unmöglich, zu entscheiden, ob die Erweichung oder die Blutung das Primäre und Bedingende war. Da, wo die stärksten Pigmentreste liegen und die stärksten Verwachsungen der Häute sich zeigen, dürfte wohl auch in unserem Falle die Quelle der Blutung zu suchen sein; das wäre die Höhe des untersten Dorsalmarkes und auf die Wirbelsäule übertragen, wenn wir den Angaben (Kochers[6] S. 103) beim Erwachsenen folgen, Höhe des 9. und 10. Dorsalwirbelkörpers; dies ist aber eine für Blutungen in die Rückenmarkhüllen ungewöhnliche Stelle (Schmaus[15] S. 694). Stolper (cit. nach Schmaus[15] S. 694)

hält überhaupt wegen der anatomischen Verhältnisse Blutungen in die Rückenmarkhüllen für nicht im Stande, — zumal bei intacter Wirbelsäule —, eine Compression hervorzurufen. Es muss somit noch ein anderes Moment bei unserem Falle im Spiele gewesen sein, das die schwere Rückenmarks-Laesion bedingt hat: die directe Wirkung des Traumas auf das Nervengewebe, unabhängig von einer Blutung.

„Eine Gewalt, die zur Zerreissung von Blutgefässen führt, wird sicher auch gleichzeitig eine Schädigung der Nervensubstanz bedingen. Es darf also nicht einseitig, wie es bisher geschehen ist, nur die Blutung als zerstörendes Moment angesprochen werden: ein Trauma, welches zu einer Continuitäts-Trennung der elastischen Gefässwände führt, schädigt zweifellos auch das viel zartere Nervengewebe.“ Indem Lax und Müller[9] diesen Satz aufstellen, denken sie als Trauma an eine Ueberdehnung der Wirbelsäule, wie sie beim Erwachsenen fast nur an der Halswirbelsäule möglich ist. Dass man durch starke Beugung der Wirbelsäule einen bedeutenden Effect auf das Mark selbst ausüben kann, hat Hegar[4] schon vor Jahren an der Leiche experimentell erwiesen: das Rückenmark und seine Hüllen werden wie über eine Rolle ausgespannt . . . Bei dieser Dehnung wird an den Nerven, im oberen und unteren Abschnitt des Rückenmarkes ein Zug ausgeübt, welcher in der Richtung nach dem Wirbelcanal zu geht. Wird der Versuch so eingerichtet, dass die Halswirbelsäule nicht oder nur wenig an der Flexion betheiligt ist, so ist die Dehnung des Rückenmarkes wohl vorhanden, aber geringer . . . Stolper[19] und Watts[22] veröffentlichten ferner diesbezügliche Fälle: der Prädilections-Ort für diese Laesionen ist in erster Linie die Halswirbelsäule, seltener die Lendenwirbelsäule. Beim Neugeborenen dürften die Verhältnisse für eine Zerrung des Rückenmarkes auch an einer anderen Stelle, (wie in unserem Falle), günstiger liegen. Somit nehmen wir für unseren Fall eine Ueberdehnung der Wirbelsäule in der Gegend der Dorsalwirbel mit Zerrung des Markes als hauptsächlichstes zerstörendes Moment an.

Inwieweit in unserem Falle Störungen in der Circulation der Lymphe, bezw. des Liquor cerebrospinalis eine Bedeutung zuzuerkennen ist, soll bei Besprechung der kleinen Erweichungsheerde im unteren Halsmark erörtert werden.

Hiermit haben wir das Gebiet der Commotio spinalis betreten. In Folge der vielfachen Anfechtungen, welchen die Lehre von der Commotio spinalis in letzter Zeit ausgesetzt war, sah sich Schmaus[16] veranlasst, den gegenwärtigen Stand der Frage zu erörtern. Während Schmaus zugiebt, dass bei der Erschütterung der Wirbelsäule Erscheinungen im Mark auftreten, die nicht auf einer Commotio beruhen, und ferner, dass es beim Menschen bisher keinen ganz reinen uncomplicirten Fall von Commotio spinalis mit anatomischem Befund giebt, so „ist aber die Kritik nicht im Stande, die bisherige Auffassung einzelner Fälle als echte Commotio zu widerlegen oder unwahrscheinlich zu machen, insbesondere auch nicht die Mitwirkung der Commotio neben anderen, direct lädirenden Einwirkungen einer Verletzung auszuschliessen. In vielen Fällen ist die Annahme letzterer hypothetisch, die Thatsache aber, dass ein Erschütterungszustand bestanden hat, gewiss. Das Vorkommen einer directen traumatischen Nekrose von Nervenelementen durch eine Commotio ist experimentell gesichert und scheint geeignet, die Lücke auszufüllen, welche eine Erklärung der Laesionen durch directe Verletzung vielfach bestehen lässt.“ Eine werthvolle Stütze findet die Lehre von der Commotio in einer neuen Arbeit von Erb[9] über die Unfallerkrankungen des Rückenmarks. In wieweit „moleculare“ Veränderungen der Nervenelemente und daran sich anschliessende „traumatische Nekrose“ bei unserem Falle im Spiele waren, ist nicht zu eruiren, dass Commotio bei einer so schweren Geburt, in unserem Falle nur unterstützend, vorkommen kann, nicht zu verneinen.

Während man dem klinischen Bilde nach eine ziemlich scharfe Absetzung des laedirten Rückenmarkes gegen das gesunde hätte erwarten sollen, so fand sich diese Vermuthung durchaus nicht bestätigt. Innerhalb der grauen Substanz setzt sich der Erweichungsheerd wie nach abwärts, so nach aufwärts bis ins unterste Halsmark fort. Da an diesen Stellen sich fast kein Bindegewebe findet, so kann man wohl annehmen, dass diese Erweichungen frischer sind und erst grösseren Umfang erreichten, als in Folge der Atrophie klinisch keine genauere Untersuchung mehr möglich ist. Sehen wir zunächst von der Erweiterung des Centralcanals ab, so sind es vor allem die Erweichungen in der

weissen Substanz, welche hier unser Interesse in Anspruch nehmen. Während diese Erweichungsherde im oberen Dorsalmark auf die ganze weisse Substanz unregelmässig vertheilt erscheinen, haben sie im untersten Cervicalmark, — wo sie bald ganz verschwinden — bestimmte Localisation in den Hintersträngen. Diese Erweichungsheerde erinnern in ihrer Localisation lebhaft an die Höhlen- und Spaltbildungen, welche Eichhorst und Naunyn[1] nach Rückenmarks-Durchschneidung bei jungen Thieren im oberen Stumpf fanden „und (cit. nach Schmaus[15]) zwar oberhalb der Narbe, innerhalb welcher der Centralcanal eingeschlossen war. Die Höhlen sind auf Kosten der Rückenmarks-Substanz gebildet, entsprechen aber der Lage nach dem Sulcus posterior medius, bezw. dem Sulcus posterior lateralis in den Seitensträngen neben der grauen Substanz und zwischen Hinterstrang und hinteren Wurzeln.“ Wir haben es offenbar hinsichtlich der Erweichungsheerde im untersten Cervicaltheil unseres Rückenmarkes mit derselben Erscheinung zu thun wie Eichhorst und Naunyn, nur dass bei unserem Falle es noch zu keiner Höhlen- und Spaltbildung gekommen ist. Ueber die Genese derartiger Erweichungen ist nichts Sicheres anzugeben. Eichhorst und Naunyn nehmen zur Erklärung einen innerhalb des Sulcus longitudinalis posterior abwärts gerichteten Lymphstrom an und lassen in diesem eine Stauung eingetreten sein. Langhans[8] erklärt die von ihm gefundenen Höhlenbildungen ebenfalls durch Lymphstauung, bedingt aber durch raumbeengende Momente in der hinteren Schädelgrube. Nach Ströbe[20] soll es sich um gewisse im Anschluss an eine primäre Laesion auftretende Störungen in der Circulation des Blutes oder der Lymphe handeln. „Namentlich verweist Ströbe darauf, dass gerade diejenigen Partien des Markes, wo er solche Heerde am häufigsten beobachtete, die centralen Theile der Hinterstränge, in Bezug auf die Circulations-Verhältnisse am Ungünstigsten gestellt seien. Die Endverzweigungen der ohnehin (im Vergleich mit der Arteria spinalis anterior) nicht sehr stark entwickelten Arteria spinalis posterior, welche die ventrale Spitze der Hinterstränge ausschliesslich versorgt, liegen von der Aussenfläche des Rückenmarkes verhältnismässig sehr weit entfernt, so dass der Blutdruck in ihnen ein geringer sein dürfte. Kommen nun Circulations-

Störungen in Form von Thrombosen und Obliterationen in dem arteriellen Gefässnetz an der Hinterfläche des Rückenmarkes hinzu, wie sie Ströbe in seinen Versuchen nachweisen konnte, so ist leicht die Entstehung ischämischer Erweichungen denkbar, welche entweder für einen primären Process, z. B. eine Hämorrhagie, eine Leitbahn bilden oder als strangförmige Fortsetzungen zu einem primären Erweichungsheerd hinzutreten, mit welchem sie histiologisch gleiche Beschaffenheit haben können, von welchem sie sich aber bezüglich ihrer Genese unterscheiden". Für die Erweichungsheerde im Halsmark scheint mir bei unserem Falle die Erklärung Ströbes zu Recht zu bestehen; in Folge der Verdickung und Verwachsung der Rückenmarkshäute ist eine Stauung im Gebiete der Arteria spinalis posterior wohl anzunehmen; in der That sind die Gefässe in der Nähe der in Frage stehenden Erweichungen stark erweitert und ad maximum mit Blut gefüllt. Die grösseren und ausgedehnteren Erweichungen im oberen Dorsalmark möchte ich jedoch in directen Zusammenhang mit der grossen Querschnitts-Erweichung bringen. Näher auf die Frage von der Entstehung von Erweichungsheerden einzugehen, erspare ich mir, da dieser Punkt in dem betreffenden Referat von Schmaus ausführlich besprochen ist, und ich kein neues Moment aus meinem Fall anführen kann.

Zur Besprechung übrig bleiben nunmehr die Hydromyelie oberhalb und die Syringomyelie, wenn ich diese Bezeichnung für die betreffende Höhle gebrauchen darf, unterhalb der Erweichung. Nachdem der Centralcanal im oberen Theile der Narbe wieder erschienen ist, zeigt er weiter oben bald starke Ausbuchtungen; im oberen Dorsalmark ist er stark erweitert, dann zeigt er in der Mitte von beiden Seiten her eine Einschnürung; durch Vereinigung der beiden Seiten sind etwas weiter oben zwei Höhlungen vorhanden, von denen die ventral gelegene die Fortsetzung des Centralcanals nach dem Gehirn zu darstellt, während die dorsale nur ein nach hinten gerichtetes Divertikel darstellt. Dass es sich um eine echte Hydromyelie mit Divertikelbildung und nicht um einen in dem Centralcanal durchgebrochenen Erweichungsheerd handelt, zeigt die Auskleidung mit Epithel, die sowohl in dem erweiterten Centralcanal, wie in den Ausbuchtungen überall sichbar ist; auf Serienschnitten ist

es gelungen, sogar den Abschluss des Divertikels durch Ependymzellen nach oben zu deutlich zu erkennen. Ohne weiter auf die verschiedenen Theorien von der Entstehung der Hydromyelie einzugehen, scheint sie mir in unserem Falle ihre Entstehung der Stauung zu verdanken, auf deren Kosten wir ja auch einen Theil der Erweichungsheerde beziehen mussten. Der Centralcanal ist gegen die Narbe zu abgeschlossen, wodurch er seiner Communication mit den perispinalen Lymphräumen, die sonst im distalsten Theil des Markes besteht, beraubt ist. Kommt es nun zu einer Stauung, so wird sich diese besonders da bemerklich machen, wo durch Erweichungsheerde die Resistenz eine verminderte ist, und das Moment verminderter Resistenz erscheint mir auch für die Richtung der Divertikel das maassgebende. Hinsichtlich der Literatur verweise ich auf die beiden Referate über Syringomyelie und Hydromyelie von Schmaus[14] und Saxer[13].

Von den schwersten Zerstörungen im unteren Dorsalmark setzt sich die Erweichung in der grauen Substanz bis in den Conus fort. Im Lendenmark kommt es in den Erweichungsherden in der grauen Substanz, besonders rechts zu Höhlenbildungen, welche noch einer näheren Besprechung bedürfen. Ich habe vorhin für diese Höhle den Ausdruck Syringomyelie gebraucht; so lange das Gebiet der Syringomyelie noch nicht fest begrenzt ist, darf man wohl jede ausgedehntere Höhle im Rückenmark, abgesehen von denen zur Hydromyelie gehörigen, mit diesem Namen bezeichnen. Dass die Höhlenbildung in unserem Falle auf Grund von Erweichung entstanden ist, darüber besteht kein Zweifel. Die Höhle ist von einem bindegewebigen Saume ausgekleidet; welcher mit der Pia an der Stelle der rechten vorderen Wurzel in Verbindung steht. An den Bindegewebssaum treten die Gliafasern, — wie an einigen Stellen deutlich sichtlich —, unter einer Art Arkadenbildung heran, was sehr an den von Gerlach[3] mitgetheilten Fall erinnert. Gerlach fand bei einer typischen Syringomyelie im Sinne Schultze's die Höhle ausgekleidet von einem bindegewebigen Saum. Schmaus fasst Gerlachs Erklärung hierfür zusammen: „die Höhlung selbst ist angeboren und Folge einer aplastischen Ausbildung des Medullarrohrs, welche sich zu einer Zeit bemerkbar machte, als

noch keine weisse Substanz aufgetreten war." ... „Diese Erklärung des Zustandekommens syringomyelitischer Höhlen nimmt Gerlach für alle Fälle an, in denen ein innerer bindegewebiger pialer Saum vorhanden ist." Für den Gerlach'schen Fall mag diese Erklärung zutreffen, ob es sich aber bei allen derartigen Fällen um angeborene Verhältnisse handelt, erscheint mir zweifelhaft. Saxer, welcher betont, dass „die Auskleidung der syringomyelischen Höhle in sehr vielen, ja vielleicht den meisten Fällen stellenweise eine bindegewebige ist," hält die Gerlach'sche Erklärung von dem Hereinwachsen der Pia mater in die Höhlung in früherer Embryonalzeit für eine hinfällige Annahme. Da Bindegewebe stets in Begleitung der Gefässe im Rückenmark vorkommt, da es ferner sehr häufig bei Syringomyelie stark vermehrt ist, so meint Saxer, ist es ja eigentlich selbstverständlich, dass dieses resistenteste aller hier vorkommenden Gewebe auch gelegentlich in grösserer Ausdehnung die Wand der Höhle bildet; dass hierbei keine „arkadenförmige Anordnung" sich ausbilden könne, sei nicht bewiesen. Wie aus meinem Fall ersichtlich ist, kann etwas Aehnliches zu Stande kommen durch Einwachsen pialen Gewebes in eine Erweichungshöhle.

Dass in der Nähe von Erweichungsheerden die Ependymzellen des Centralcanals, besonders bei jungen Individuen, in Wucherung geraten, ist schon öfters beschrieben. In unserem Falle ist im ganzen Ledenmark der Centralcanal entweder verdoppelt oder es bestehen derartige Abschnürungen, Ausbuchtungen desselben, dass man oft bis acht neben einander liegende Centralcanäle vor sich zu haben scheint. Eine ausgedehntere Erweiterung des Centralcanals ist jedoch in dieser Gegend nirgends zu beobachten. Ausführlicher erwähnt derartige Wucherungen des Centralcanal-Ependyms Hoffmann in seiner Arbeit über Syringomyelie[5]. Die von mir beobachteten und abgebildeten Ependym-Wucherungen (Figg. 11 und 12) erinnern lebhaft an die Abbildungen Hoffmanns. Diese stammen von zwei Fällen, die ausser einem complicirten anderweitigen pathologischen Befund am Centralnervensystem einen Zustand des Rückenmarks zeigten, den der Autor als Anfangsstadium einer typischen Syringomyelie (bezw. centralen Gliose) bezeichnet. Für eine derartige Auslegung spricht in unserem Falle Nichts. Die Ver-

dopplung des Centralcanals besteht unterhalb der Narbe im oberen Lendenmark; von Wucherung der Ependymzellen ist hier Nichts zu sehen; beide Lumina sind von einem einfachen Epithel ausgekleidet. Bei dem dorsal gelegenen Canal dürfte es sich so mit um eine congenitale Entwickelungs-Anomalie handeln. Im unteren Lendenmark zeigt der leicht erweiterte Centralcanal die erwähnten und abgebildeten (Fig. 11 und 12) Wucherungen, Ausbuchtungen und Abschnürungen. Daneben macht es den Eindruck, als ob Centralcanal-Ependymzellen auswanderten und die Tendenz hätten, sich zu epithelialen Ringen (bezw. Kugeln, Ovoiden, wie Serienschnitte zeigen) zu ordnen, somit eine Bestätigung der „immer mehr Anklang findenden, nach Weigert zuerst von Clarke ausgesprochenen Anschauung" (cit. nach Saxer[13]) bilden.

Zusammenfassung.

Es handelt sich bei unserem Kinde um einen Fall von schwerer Rückenmarks-Laesion bei Dystokie: Schieflage, Wendung, Extraction. Lähmung der unteren Körperhälfte; die Lähmung der starken Rückenstrecker führt zur Kyphose der Lendenwirbelsäule. Darmkatarrh, Colicystitis, Decubitus bewirken den Exitus, welcher nicht ganz drei Monate nach der Geburt eintritt.

Obgleich die Section keine erkennbare Wirbelsäulen-Laesion ergiebt, sind meningeale Blutung und Erweichung Folge der Extraction. Die Erweichung ist Folge einer directen Wirkung des Traumas auf das Nervengewebe, unabhängig von einer Blutung. Kleine Erweichungsheerde im oberen Dorsalmark sind secundär und durch Stauung von Blut und Lymphe bedingt. Auf Stauung beruht auch die Hydromyelie mit Divertikel-Bildung in dieser Gegend. Die Höhlenbildungen in der grauen Substanz im Lendenmark erinnern an syringomyelische Höhlen. Die in ähnlichen Fällen beobachteten Centralcanal-Wucherungen werden im Lendenmark in schöner und grosser Ausdehnung beobachtet.

Somit hat der Fall mehrfaches Interesse. Klinisch zeigt er den Verlauf einer beim Neugeborenen entstandenen Querschnitts-Laesion des Rückenmarkes, pathologisch liefert er nicht uninteressante Beiträge zur Lehre von der Commotio spinalis und der Hydromyelie und Syringomyelie.

Es ist mir eine angenehme Pflicht, Herrn Hofrath Prof. Dr. H. v. Ranke für die freundliche Ueberlassung des Falles, Herrn Obermedicinalrath Prof. Dr. Bollinger für die gütige Uebernahme des Referats aufs Beste zu danken. Zu wärmstem Danke fühle ich mich Herrn Prof. Dr. Schmaus für die mir bei der Anfertigung dieser Dissertation, wie bei anderen Arbeiten stets in liebenswürdigster Weise gewährte Unterstützung verpflichtet.

Literatur[1]).

1. Eichhorst und Naunyn: Ueber Regenerations-Veränderungen im Rückenmark nach streckenweiser totaler Zerstörung desselben. Arch. f. exper. Path. etc. Bd. 2, S. 225.
2. Erb: Zur Lehre von den Unfall-Erkrankungen des Rückenmarks. Deutsche Zeitschr. f. Nervenheilk. Bd. 11.
3. Gerlach: Ein Fall von congenitaler Syringomyelie mit intramedullärer Teratombildung. Deutsche Zeitschrift f. Nervenheilkunde. Bd. 5, S. 271.
4. Hegar: Die Dehnung des Rückenmarks. Wiener med. Bl. No. 3 und 4. 1884.
5. Hoffmann: Zur Lehre von der Syringomyelie. Deutsche Zeitschr. f. Nervenheilk. Bd. 3, S. 1.
6. Kocher: Die Verletzungen der Wirbelsäule, zugleich als Beitrag zur Physiologie des menschlichen Rückenmarks. Grenzgebiete der Med. und Chir. Bd. 1, H. 4.
7. Korb: Ueber einen Fall von Syringomylie mit Sectionsbefund. Deutsche Zeitschr. f. Nervenheilk. Bd. 8.
8. Langhans: Ueber Höhlenbildung im Rückenmark. Dieses Archiv. Bd. 85, S. 1.
9. Lax und Müller: Ein Beitrag zur Pathologie und pathol. Anatomie der traumatischen Rückenmarks-Erkrankungen. Deutsche Zeitschr. f. Nervenheik. Bd. 12, S. 333. 1898.
10. Leyden und Goldschneider: Die Erkrankungen des Rückenmarkes und der Medulla oblongata. Nothnagel's spec. Pathol. u. Therapie. Bd. 10. Wien 1895.
11. Mingazzini: Osservazioni cliniche ed anatomo-pathologiche relative all' ematomielia. Roma 1898.

[1]) Anm. bei der Correctur: Meine Arbeit war schon abgeschlossen und an das Archiv eingesandt, als die Arbeit von Wagner u. Stolper („Deutsche Chirurgie", Verlag von Enke, Stuttgart, Lieferung 40) erschien, so dass diese letzte Veröffentlichung leider keine Berücksichtigung mehr finden konnte.

12. Pfeiffer: Ueber Rückenmarks-Blutungen und centrale Hämatomyelie. Zusammenfassendes Referat. Centralbl. f. allgem. Pathol. u. s. w. Bd. 7 No. 18.

13. Saxer: Ueber Syringomyelie. Zusammenfassendes Referat über die seit 1892 erschienenen Arbeiten. Centralbl. f. Allgemeine Pathol. und Patholog. Anatomie. Bd. 9. 1898.

14. Schmaus: Syringomyelie und Hydromyelie. Lubarsch und Ostertag. Ergebnisse I. Jahrgang.

15. Derselbe: Commotio spinalis. Lubarsch und Ostertag, Ergebnisse 4. Jahrgang.

16. Derselbe: Ueber den gegenwärtigen Stand der Lehre von der Commotio spinalis. München. Med. Wochenschr. No. 3, 1899.

17. Schultze: Ueber Befunde von Hämatomyelie und Oblongata-Blutung mit Spaltbildung bei Dystokien. Deutsche Zeitschr. f. Nervenheilk. Bd. 8.

18. Derselbe: Ueber Spalt-, Höhlen- und Gliombildung im Rückenmark und der Med. oblong. Dieses Arch. Bd. 87, S. 510; ferner ibid., Bd. 102, S. 435; ferner Zeitschr. f. klin. Med. Bd. 13, S. 6.

19. Stolper: Ueber traumatische Blutungen um und in das Rückenmark. Monatsschr. f. Unfallheilk. No. 2, 1898.

20. Ströbe: Experimentelle Untersuchungen über die degenerativen und reparatorischen Vorgänge bei der Heilung von Verletzungen des Rückenmarks. Ziegler's Beitr. Bd. 15, S. 383.

21. Trumpp: Ueber Colicystitis im Kindesalter. Jahrbuch f. Kinderheilk. N. F. XLIV.

22. Watts: A case of partiale rupture of the spinal cord without fracture of the spine. Brit. med. Journal p, 654. March 1897.

23. Watson: An experimental study of lesions arising from severe concussions. Philadelphia. Ref. Centralbl. f. allgem. Pathol. u. s. w. S. 74, 1891 und Centralbl. f. Chir. 1892.

24. Weigert, C.: Beitrag zur Kenntniss der normalen menschlichen Neuroglia. Festschrift zum 60jährigen Jubiläum des ärztlichen Vereins zu Frankfurt a. M. 3. Nov. 1895.

Erklärung der Abbildungen[1]) auf Tafel IV.

Fig. 1—10. Uebersichtsbilder über die Rückenmarks-Querschnitte in den verschiedenen Höhen. Zeiss: Objectiv a 36. Comp.-Ocular 8.

Fig. 1. VII—VIII Halssegment.

Fig. 2—6. Dorsalmark.

Fig. 7—10. Lendenmark.

[1]) Für die Anfertigung der Zeichnungen sage ich auch an dieser Stelle Herrn Collegen Pallikan meinen herzlichsten Dank.

Fig. 9. 4. Lendensegment.
D = Dura; A = Arachnoides; P = Pia; r a — Radix anterior; r p = Radix posterior; v = Gefäss; c = Centralcanal; g = Glianetz; d = Degeneration; e = Erweichung; f = Narbe; s = Höhle; p = Pigment.

Erklärung zu Tafel V.

Fig. 11 u. 12. Centralcanal-Wucherungen. Zeiss: Obj. AA. Comp. Ocul. 4.

XI.

Ueber Intima-Sarcomatose von Venen und Arterien in sarcomatösen Strumen.

Von
Ernst Hedinger,
gewes. Assistenten am Pathologisch-anatomischen Institut in Bern.

(Hierzu Taf. VI und 8 Text-Abbildungen.)

Die folgenden Mittheilungen beziehen sich auf eine eigenthümliche Betheiligung der Blutgefässe, namentlich der Venen, bei der Bildung des sarcomatösen Gewebes, welche, wie es scheint, für die Verbreitung der Sarcome auf dem Blutwege, vielleicht auch für die erste Genese der Sarcome von Bedeutung ist. Die Klarlegung dieser Verhältnisse war erst möglich nach Einführung der vortrefflichen Weigert'schen Färbungsmethode der elastischen Fasern. Herr Prof. Langhans fand bei der Untersuchung von im Laufe der Jahre angesammelten sarcomatösen Strumen in denselben eigenthümliche Felder, welche nach dieser Richtung hin zu deuten waren. Da ich mit der Untersuchung der elastischen Fasern in normalen Schilddrüsen, sowie in den Strumen beschäftigt war, bat mich Herr Prof. Langhans, dies ebenfalls in den Bereich meiner Untersuchungen zu ziehen und weiter zu verfolgen.

Aehnliche Bilder sind schon von Goldmann in seiner Arbeit über Verbreitungswege bösartiger Geschwülste beschrieben.

So fand Goldmann in einem sublingualen Sarcom mit grossen, runden Zellen zahlreiche Venen, deren Wand sarcomatös degenerirt war, und in deren Lumen sich neben rothen Blutkörperchen Sarcomzellen fanden. Ferner führt er ein Portio-Sarcom an, in dem er grosse Venen fand, die entweder mit Sarcomzellen vollgepfropft waren, oder welche die Erscheinungen einer ausgedehnten Endophlebitis sarcomatosa mit verengertem, kaum noch zu erkennendem Lumen darboten. Die Zellmassen zeigten zwischen sich ein feines Reticulum und vereinzelt mit rothen Blutkörperchen angefüllte Capillaren. Die Venenwand war bis auf eine elastische Ringfaserschicht völlig zerstört.

Goldmann nennt seine Arbeit nur eine vorläufige Mittheilung und verspricht noch eine spätere, ausführlichere Veröffentlichung, die bis jetzt leider noch nicht erschienen ist. Das Material, das meinen Untersuchungen zu Grunde liegt, ist im Vergleich zu demjenigen von Goldmann, der über 150 Fälle untersucht hat, ein verhältnissmässig beschränktes. Leider giebt Goldmann nicht an, wie sich diese Zahl auf Sarcome und Krebse vertheilt. Einen Punkt möchte ich doch noch hervorheben. Ich verstehe die Arbeit von Goldmann dahin, dass er in sämmtlichen Sarcomen diese Bilder fand. Ich habe im Laufe des Jahres, in dem ich Assistent am Pathologischen Institut war, eine erkleckliche Zahl von Sarcomen der verschiedensten Herkunft auch auf diese Verhältnisse untersucht, und ich muss wenigstens sagen, dass hinsichtlich der Leichtigkeit, diese Bilder zu erhalten, doch ziemliche Unterschiede existiren. In manchen habe ich sie vermisst, indessen kann ich natürlich nicht sagen, dass sie in den letztern Fällen vollständig fehlen. Es dürfte daher immerhin zweckmässig sein, auch die einzelnen Fälle mit positivem Resultat etwas genauer mitzutheilen.

Das Material, das ich untersucht habe, besteht aus sieben Strumen. Die Untersuchung erfolgte nach Einbettung in Celloidin; vielfach musste vorher oder auch nachträglich an den eingeschmolzenen Blöcken Entkalkung in einer mit Wasser verdünnten Salpetersäure von 5 pCt. vorgenommen werden. Zur Färbung diente Hämalaun-Eosin, die Gieson'sche Färbung, sowie die Weigert'sche Färbung der elastischen Fasern.

Um die Natur der gefundenen Figuren als Durchschnitte

durch Gefässe nachzuweisen, waren Schnittserien nothwendig. Aus den zunächst grossen Blöcken wurden nach Untersuchung der ersten Schnitte die wichtigen Stellen herausgeschnitten und nunmehr, nach Ausziehung des Celloidins, einer Blockfärbung unterworfen. Diese Blockfärbung mit der Weigert'schen Farbe gelingt im Ganzen sehr gut. Die Blöcke bis zu einer Dicke von 5 mm und selbst bis zu 7 mm blieben 10 bis 12 Tage in der Farbe, wurden dann in Spiritus entfärbt, so lange noch merkliche Mengen von Farbe abgingen, was 4 bis 6 Tage mit täglichem Wechsel des Spiritus in Anspruch nahm, und dann noch einmal mit Celloidin durchtränkt und in Schnittreihen zerlegt. Bei einigen Blöcken wurde Kernfärbung versucht, und zwar in Paracarmin nach Paul Mayer, von Grübler bezogen, welches nach Rawitz (Anatomischer Anzeiger XV, Seite 437) sehr gut zum Durchfärben zu benutzen ist. Die Blöcke blieben bis 10 Tage in der Lösung, dann wurden sie in 95 pCt. Spiritus bei täglichem Wechsel desselben so lange ausgewaschen, bis er sich nicht mehr färbte. Es ist diese Färbung nicht absolut nothwendig. Man kann vielfach mit der Nachfärbung einzelner Schnitte mit Grenacher'schem Boraxcarmin oder auch bloss mit der Färbung der elastischen Fasern sich begnügen; denn es ist bei der einfachen Färbung nach der Weigert'schen Methode, wenigstens bei dieser Stückfärbung, auch das Grundgewebe noch etwas blassgrau, und es treten daher die einzelnen Sarcomzellen, sowie auch selbst ihre Kerne bei stärkerer Vergrösserung genügend hervor. —

Was die Anfertigung der Schnittserien anlangt, so erlaube ich mir, hier auf eine Methode hinzuweisen, die im hiesigen Pathologischen Institut seit fast 10 Jahren üblich ist. Sie ist schon in den Arbeiten von Weiss (Dieses Archiv Band 135, 1894) und von Ott (Dieses Archiv Band 136, 1894) veröffentlicht, aber, wie es scheint, nirgends berücksichtigt; wenigstens geben die beiden technischen Bücher von Kahlden und Eberth dieselbe nicht an. Eine kürzliche Veröffentlichung von Brüshauser über eine Methode der Anfertigung von Celloidin-Schnittserien erscheint mir nicht unerheblich complicirter und zeitraubender. Die hiesige Methode besteht einfach in Folgendem: Die Blöcke werden in gewöhnlicher Weise geschnitten, aber nicht

University of California LIBRARY Medical Department

unter Alkohol, sondern auf der Messerklinge befindet sich Origanumöl. Das Schneiden unter Origanumöl hat den Vortheil, dass die Schnitte durch das Oel eine festere Consistenz gewinnen, wodurch das Uebertragen der Schnitte auf den Objectträger mittelst einer kleinen Schaufel erleichtert wird. Einlegen der ganzen Blöcke in Oleum origani bis zur völligen Durchtränkung macht dieselben zu spröde.

Es ist vielfach zweckmässig, kleine Schnitte zuerst auf der Messerklinge in bestimmter Reihenfolge anzuordnen, so dass sie hier schon etwas von dem dünnen Spiritus verlieren und Origanumöl annehmen; dann werden sie auf den Objectträger übertragen. Die Schnitte sind zuerst, da ja die Blöcke mit etwa 70 pCt. Spiritus durchtränkt werden, vielfach weiss und trüb; dies verliert sich aber nach wenigen Minuten. Ich kann versichern, dass nach den sehr zahlreichen hier gesammelten Erfahrungen die Gefahr der Eintrocknung der Schnitte nicht gegeben ist. So bald der Spiritus verdunstet, dringt das überschüssige Origanumöl nach. Will man eine Grundfärbung haben, z. B. bei der vielfach angewandten Färbung durch Hämalaun, so kann man dem Origanumöl spirituöse Lösung von Eosin in beliebiger Menge zusetzen.

Ich gehe nun im Folgenden auf die nähere Beschreibung der Strumen über. Da die Figuren in den einzelnen Fällen sehr übereinstimmen, ist die ausführliche Beschreibung derselben gerade in den ersten Fällen zu suchen.

Fall 1. Schenk, Elise, 51 Jahre alt, operirt von Herrn Dr. Niehaus 29. December 1898, † 13. Januar 1899.

Struma seit 6—7 Monaten schnell wachsend.

Der Sarcomknoten misst 9 : 8 : 5 cm in den verschiedenen Richtungen, ist mässig fest, grauröthlich, transparent, darin zahlreiche trübe Heerde, auch einige grössere, gelbe Heerde, welche erweicht sind. Bei der Section wurden Metastasen in Herz und Lungen gefunden.

Von diesem Tumor wurden zwei Stückfärbungen vorgenommen. Der erste Block, dessen Schnitte zunächst ausführlicher beschrieben werden sollen, wurde einer Nachfärbung in Paracarmin unterworfen, der zweite Block wurde nur mit der Weigert'schen Farbe tingirt. Beide Blöcke wurden in continuirliche Schnittreihen zerlegt, der erste Block in ca. 300, der zweite in ca. 230 Schnitte mit einer durchschnittlichen Dicke von 20 bis 25 Mikren.

Die Färbung mit Hämalaun-Eosin ergiebt folgende Bilder:

1. Bei Lupen-Vergrösserung:

Die Schnitte zeigen auf einer Seite eine deutlich ausgebildete Kapsel, die an manchen Stellen ziemlich starke hämorrhagische Infiltration aufweist. An die Kapsel schliesst sich sofort ein sehr kernreiches Gewebe an, das gleichmässig gebaut erscheint.

2. Bei mikroskopischer Untersuchung:

Das zellreiche Gewebe, das sich unmittelbar an die Kapsel anschliesst, zeigt an verschiedenen Stellen etwas wechselnde Bilder. An einigen Orten sieht man typisches Sarcomgewebe mit zahlreichen, spaltförmigen Gefässen. Was die einzelnen Zellformen anbelangt, so sind die im Allgemeinen ziemlich grossen Zellen von wechselnder Form, bald mehr polyedrisch, bald spindelförmig; die spindelförmigen Zellen wiegen allerdings vor. Im Grossen und Ganzen lassen sich 3 Typen von Zellen unterscheiden:

1. Zellen mit ziemlich grossen, hellen, bläschenförmigen Kernen. Der Kern ist meistens oval, länglich, hie und da auch mit einer Andeutung von Lappung. Die Kerne sind sehr chromatinarm, mit deutlichem Nucleolus. Ein Chromatin-Netz ist nur in der Umgebung der Nucleolus in geringem Grade ausgebildet. Die meisten Nucleolen sind blau gefärbt, andere zeigen deutliche Rothfärbung. Neben einem grösseren Nucleolus sind noch oft kleinere Chromatin-Klümpchen zu erkennen. Manche Kerne zeigen auch Degenerations-Zustände; das Chromatin ist aufgequollen und vielfach auch in Form kleiner Punkte im Protoplasma vertheilt. Was die Lage der Kerne im Zellleib anbelangt, so liegen sie oft etwas excentrisch. Der Zellleib selbst ist ziemlich gross, polyedrisch, meistens schön eosinroth. In manchen Zellen sind mehrere, bis 6 Kerne, sichtbar.

2. Zellen mit kleinerem, meist central gelegenem Kern und mässig ausgebildetem Protoplasma-Leib. Die Kerne sind nur um Weniges grösser, als Lymphocytenkerne, aber deutlich bläschenförmig, mit gut ausgebildetem Chromatin-Netz.

3. Zellen, deren Kerne in ihrer Grösse vollständig den Lymphocytenkernen entsprechen; die Kerne aber sind deutlich bläschenförmig, reich an Chromatin. Der Protoplasma-Leib ist nur sehr wenig ausgebildet und als schmaler Saum um den Kern herum gerade noch erkennbar.

An andern Stellen treten gegen die Kapsel hin zahlreiche, theils solide, theils hohle, meist leere, seltener Colloid-haltige kleine, ovale Follikel auf. Die Zellen der Follikel sind nicht scharf von einander getrennt, Zellgrenzen sind nirgends sichtbar. Im Allgemeinen handelt es sich um ziemlich niedrige, cubische Zellen. Die Kerne sind deutlich bläschenförmig, mässig Chromatin-reich, von meist rundlicher Form und sehr dicht gestellt, höchstens um den halben Durchmesser von einander entfernt. Sie sind von den Kernen der Sarcomzellen leicht zu unterscheiden durch ihre gleichmässige Grösse, ihre mehr runde Form, gleichmässige Vertheilung der feinen Chromatin-Körner und im Fernern auch durch ihre geringere Grösse, wenigstens

findet man in der directen Umgebung der Bläschen nur die grosse Form der Sarcomzellen mit erheblich grössern Kernen. Wo Colloid sich in den Follikeln findet, sieht man es in Form eines kleinen, kugeligen, rothblau gefärbten Tropfens, etwa von der Grösse einer Fettzelle. Diese Tropfen füllen das Lumen der Follikel vollständig aus. Die Follikel werden nun durch sehr zahlreiche Septen von wechselnder Dicke von einander getrennt. Diese Septa bestehen aus den gleichen Zellen, wie sie oben bei den typischen sarcomatösen Partien beschrieben wurden, nur wiegen, wie schon gesagt, die grossen Sarcomzellen, meist von Spindelgestalt, vor. Die Septa sind also sicher sarcomatös, indessen ist die Frage, ob die Sarcomzellen an Ort und Stelle aus den vorhandenen normalen Bindegewebszellen entstanden oder aus der Nachbarschaft eingedrungen sind, hier nicht zu entscheiden.

Mehr centralwärts gelegen treten neben den oben beschriebenen Follikeln solide Zellschläuche auf, schmal, meistens 2, höchstens 3 Zellen nebeneinander enthaltend. Die Zellen und Kerne weisen den gleichen Bau auf, wie die in den oben beschriebenen Follikeln. Zwischen diesen Schläuchen sind schmale, theils ziemlich kernarme, theils deutlich sarcomatös degenerirte Septa. Oft ist das kernarme Bindegewebe der Septa hyalin degenerirt, das heisst, man sieht nur eine völlig structurlose Masse, stark mit Eosin gefärbt, während das Colloid in den Bläschen mehr rothblau ist.

In den centralen Partien ist das Gewebe vielfach nekrotisch, stellenweise verkalkt.

Färbung nach der Methode von van Gieson ergiebt im Wesentlichen die gleichen Bilder, nur sieht man hier und da zwischen den Sarcomzellen schön fuchsinrothe, schmale, homogene Bänder, die kaum die Breite eines grossen Sarcomkernes erreichen. Man darf dieselben wohl als Intercellular-Substanz auffassen.

Färbung der elastischen Fasern nach Weigert:

Die Kapsel des Tumors enthält sehr viele stärkere, ihrer Oberfläche parallel verlaufende elastische Fasern; zwischen denselben sind feinere Fasern, die andere Richtungen einschlagen und daher vielfach in Form von blauen Punkten gesehen werden, die sich beim Schrauben in die Tiefe verfolgen lassen. Im Tumorgewebe selbst sind neben vereinzelten circulär verlaufenden Fasern, die in ihrer Anordnung am ehesten Drüsenbläschen zu begrenzen scheinen und sich mehr in den peripherischen Theilen der Schnitte zeigen, zwischen den Zellen noch kurze, elastische Fäserchen sichtbar, an einzelnen Stellen in ziemlicher Zahl. Endlich werden durch sehr dicht stehende elastische Fasern Felder abgegrenzt, oder eigentlich abgeschlossen, die wegen der Form sofort an Gefässe denken lassen, obschon bei schwächerer Vergrösserung und oberflächlicher Betrachtung ein Lumen an denselben nicht erkannt werden kann. Diese Gebilde sind es nun, die vorzugsweise unsere Aufmerksamkeit in Anspruch nehmen, und die wir in Folgendem zu besprechen haben werden.

Ich beschreibe einige dieser Figuren ausführlicher.

In Figur 1 Taf. VI sieht man links ein ovales Feld mit einem maximalen Breitendurchmesser von 0,3 mm, einem maximalen Längendurchmesser von 0,7 mm. Dasselbe wird durch zwei Schichten elastischer Elemente abgegrenzt, welche an dem einen schmalen Pol zusammenfliessen. Bei stärkerer Vergrösserung bestehen diese Schichten aus 2, 3 oder 4 blauen Linien, die ziemlich dicht zusammenliegen.

Betrachtet man die elastischen Fasern mit Oel-Inmersion $\frac{1}{12}$, Ocular 1 Leitz, so erkennt man sofort, dass die blauen Linien der innern Schicht nicht nur drehrunde Fasern vorstellen, sondern zum Theil auch Lamellen entsprechen, indem beim Auf- und Abwärtsschrauben diese Linien nicht verschwinden. Die Fasern und besonders die Lamellen sind entweder fein gekräuselt, oder sie zeigen grössere wellenförmige Biegungen; meistens finden sich beide Formen von Schlängelungen zugleich vor, vielfach aber auch nur, namentlich an den Lamellen, die feine Kräuselung. Die innere Schicht besteht aus drei Lamellen, die sich an den meisten Stellen ziemlich scharf von einander differenziren lassen und auffallend regelmässig verlaufen, indem bei einer Erhebung einer Lamelle sofort auch die beiden andern Linien mit einer Erhebung im gleichen Sinne antworten. In den Dicken-Dimensionen variiren die Lamellen etwas, indem an manchen Stellen die innerste Lamelle die beiden übrigen an Dicken-Durchmesser übertrifft. An derjenigen Stelle, an welcher, wie oben erwähnt, die Fasern der äussern Schicht mit denjenigen der innern zusammenfliessen, sind in der innern Schicht nur noch zwei Lamellen erkennbar, da kurz vorher die mittlere Linie mit der innersten zu einer Lamelle verschmolzen ist. Die elastischen Elemente der innern Schicht zeigen beinahe überall mehr oder weniger stark ausgesprochene Degenerations-Erscheinungen, die sich namentlich darin documentiren, dass die Fasern vielfach in kleinste Punkte von etwas wechselnden Dimensionen zu zerfallen scheinen. Oft entstehen Bilder, die an die Zähne eines Kammes oder an die Riffe einer Riffzelle erinnern, d. h. die Faser wird durchbrochen von einer kürzern oder längern Reihe von kurzen Stückchen, die senkrecht zu ihrem Verlauf stehen. An andern Stellen zerfallen die elastischen Lamellen in kleinere, hinter einander aufgereihte Stückchen, und wieder an andern Stellen endlich verdünnt sich eine Lamelle (namentlich sieht man dies an der innern Lamelle) oft ziemlich plötzlich und wird von Geschwulstzellen durchbrochen. An der Durchbruchsstelle sind die Enden der elastischen Lamellen meistens nach innen gebogen. Den höchsten Grad der Degeneration erreichen die elastischen Elemente der innern Zone an derjenigen Stelle, an welcher äussere und innere Schicht zusammenfliessen. Hier erscheint die innere Lamelle ganz ausgezackt, gefranst. An dieser Stelle kommen dann auch in den folgenden Schnitten, wie es später ausführlicher noch beschrieben werden wird, die ersten Durchbrechungen des elastischen Ringes zu Stande.

In der äussern Schicht liegen neben elastischen Lamellen noch dreh-

runde Fasern vor, die bei Gebrauch der Mikrometerschraube sofort aus dem Gesichtsfelde verschwinden oder sich verschieben. Der äussere Ring ist nicht mehr völlig erhalten, indem er besonders an dem einen schmalen Pol auf ziemlich weite Ausdehnung hin von Geschwulstmassen durchbrochen wird. Die Lamellen der äussern Schicht sind im Allgemeinen dünner als diejenigen der innern. Mit dieser sind sie an manchen Stellen durch feinere elastische Fibrillen, hie und da auch durch dünne Lamellen verbunden. Sämmtliche Bestandtheile der äussern Schicht, seien es nun Lamellen oder Fasern, zeigen schon weit gediehene Degenerations-Zustände, die ihren höchsten Grad nach der oben erwähnten Durchbrechung hin erreichen. Nach dem Zerfall in zahlreiche punktförmige Gebilde sieht man namentlich in den feineren Fasern Zerfall in kürzere oder längere Linien. Hie und da ist die elastische Substanz in Form eines grössern Klümpchens sichtbar. An der Unterbrechungsstelle selbst ist von der äussern Schicht nur bei sehr starker Vergrösserung eine äusserst feine, vielfach segmentirte Faser sichtbar.

Wie in der inneren, so sind auch in der äussern Schicht sowohl an den elastischen Lamellen, als auch in den Fasern zierliche Schlängelungen vorhanden, nur sind sie bei Weitem nicht so stark ausgebildet.

Ungefähr in der Mitte des völlig mit Zellen angefüllten Feldes springt ein in der Abbildung 1 nicht angedeuteter langer Streifen in die Augen, dessen Kerne sich sofort durch ihre Form und durch ihre Anordnung von den übrigen Zellkernen unterscheiden (s. Fig. 2), welche die Verhältnisse eines andern Durchschnittes des gleichen Feldes wiedergiebt). Die andern Kerne, auf die ich noch gleich ausführlich zu sprechen komme, haben zwar sehr verschiedene Grösse, aber alle runde Form. Die Kerne dieses Streifens dagegen sind lang und schmal, so dass die Länge die Breite zum Mindesten um das Fünf- bis Sechsfache übertrifft. Sie sind in einer Doppelreihe angeordnet, zwischen welchen auf vielen Schnitten ganz deutlich eine helle Spalte, d. h. ein Lumen, sich findet. Wir haben es hier also mit dem Endothelrohr eines Gefässes zu thun. Die Kerne der Endothelzellen springen leicht in das Lumen vor, sind bläschenförmig und im Gehalt an Chromatin stehen sie ziemlich auf der gleichen Stufe, wie die grösseren runden Kerne. Diese Endothelkerne liegen auf einem schmalen Streifen einer leicht grau erscheinenden Substanz, welche keine deutliche Zeichnung darbietet. Sie ist als Advenditia aufzufassen. Bei Oel-Inmersion $\frac{1}{12}$, Ocular 1 Leitz, erkennt man in dieser zunächst homogen erscheinenden Substanz leicht, namentlich an Stellen, an denen die Adventitia breiter ist, bläschenförmige, meistens längliche, ovale Kerne: sie sind Chromatinarm, meistens ziemlich weit auseinander gelegen, seltener dicht beieinander stehend. Die Länge dieses Endothelrohres beträgt ungefähr ein Drittel der Länge des ganzen Feldes. Von besonderem Interesse ist die Form dieses Lumens. Viele Sarcome zeichnen sich bekanntlich dadurch aus, dass die Blutgefässe, in ihnen ziemlich sparsam vertheilt, die Form von Spalten

haben, die auf einer grösseren Zahl von Schnitten sich immer in der gleichen Weise darbieten, einfach geradlinig oder gebogen, hie und da auch verästelt. Die Lumina sind also nicht drehrund. Das vorliegende Lumen hat nun schon ganz den gleichen Charakter. Es wiederholt sich auf einer ganzen Zahl von Schnitten, während es, wenn es ganz drehrund wäre, in einem Schnitt von 20—25 μ Dicke bei schrägem Verlauf der Schnittrichtung wenigstens in seinem mittleren Theile ganz in einem Schnitt enthalten sein müsste.

An dieses Endothelrohr schliesst sich nun das Geschwulstgewebe an, und zwar in einer Anordnung, die beinahe in allen Gefässen dieses Tumors wiederkehrt. Zu innerst liegen kleinere Zellen mit kleinen, chromatinreichen Kernen und wenig ausgebildetem Protoplasma-Leib, also Zellen, die am meisten den von uns aufgestellten Typen 2 und 3 entsprechen. Von Lymphocyten sind diese Zellen sehr gut zu unterscheiden; erstens ist ihr Kern deutlich bläschenförmig und zweitens ist der Protoplasma-Leib, obschon sehr wenig ausgebildet, doch bedeutend mehr entwickelt als bei Lymphocyten. Manchmal sind die Kerne dieser kleinen Zellen länglich, vielfach senkrecht zum Endothelrohr gestellt. An diese Zellen schliessen sich nach aussen die grössern Geschwulst-Elemente an und nehmen im Allgemeinen mit der Entfernung vom Lumen und dem Endothel an Grösse zu. Es lassen sich allerdings überall zwischen diesen grössern Zellen die zunächst beschriebenen kleinern Zellen in mässiger Menge nachweisen, selten aber überwiegen an einzelnen Theilen dieser Felder die kleinern Elemente. Zwischen der innern und äussern elastischen Schicht wechselt das Verhältniss der Zellen: bald wiegen die grössern, bald die kleinern vor. Die grossen findet man hier mit Vorliebe namentlich in den schmalen Spalten zwischen den Fasern der einzelnen Schichten. Es liegen hier 2—3—4 Zellen im Querdurchmesser neben einander.

In diesem Feld, wie überhaupt in den meisten dieser Gebilde, liegen die Zellen ziemlich locker, oft in Gruppen, die sich auch ausserhalb dieser Gebilde im Geschwulstgewebe finden. Während im Geschwulstgewebe ausserhalb der Felder die Spindelform der Sarcomzellen vorherrschend ist, zeigen die Zellen innerhalb der Felder vorwiegend eine polyedrische Gestalt. Im Gefäss b der Figur 1 wiederholen sich die Verhältnisse in ziemlich gleicher Weise. Man kann auch hier deutlich zwei Zonen elastischer Elemente erkennen, die allerdings nicht mehr völlig circulär verlaufen, sondern auf einer Schmalseite von Tumormassen durchbrochen sind. Die Geschwulst-Elemente findet man in gleicher Anordnung, wie in dem vorhin beschriebenen Gefäss. Sehr schön ist hier das Gefässlumen ausgesprochen, in der Zeichnung als heller Streifen sichtbar. Es ist schmal, mit deutlicher endothelialer Auskleidung, unter welcher ebenfalls, wie im ersten Felde, ein schmaler, grauer Streifen sich findet. Die Endothelkerne springen vielfach ziemlich weit ins Lumen vor. In der zunächst homogen erscheinenden Adventitia sind auch hier bei Oel-Immersion $\frac{1}{12}$, Ocular 1, Leitz deut-

lich bläschenförmige Kerne erkennbar, die in ihrer Stellung, Form und Grösse ziemlich genau die gleichen Bilder aufweisen, wie sie für das erste Feld beschrieben worden sind.

Bei diesen Bildern kann man beinahe bestimmt die Diagnose auf Gefässe stellen. Um diese Diagnose völlig zu sichern, wurden sie auf einer Serie von Schnitten untersucht. Vorausgesetzt, es seien Gefässe, so muss man a priori verlangen, dass die gleichen Bilder auf einer langen Reihe von Schnitten wiederkehren, und dass diese Felder unter einander oder mit ähnlichen Feldern oder mit noch normalen Gefässen in Verbindung treten.

Ich muss gleich hier bemerken, dass in den von mir untersuchten Blöcken der Zusammenhang mit noch normalen oder wenig veränderten Gefässen nicht zu finden war. Es ist dies noch eine nicht unbedeutende Lücke meiner Arbeit, die aber sicher bei Fortsetzung der Untersuchungen ausgefüllt werden wird. Uebrigens ist das, was ich über die Formveränderungen und den Zusammenhang dieser Felder untereinander noch mitzutheilen habe, vollständig genügend für den Beweis, dass es sich hier um Gefässe handelt.

Verfolgen wir zunächt das zuerst beschriebene Gefäss. Auf den ersten Schnitten finden wir im Allgemeinen die Verhältnisse, wie sie oben beschrieben wurden. Das Lumen ist bald mehr, bald weniger deutlich. Schon bei der Beschreibung des ersten Schnittes wurde hervorgehoben, dass die äussere und die innere Schicht der elastischen Fasern an einem Pol zusammenfliessen. An dieser Stelle beginnt in den folgenden Schnitten die erste Veränderung der elastischen Elemente; sie werden hier immer spärlicher und dünner; im 8. Schnitt sieht man schon sehr deutlich, wie einzelne Geschwulst-Elemente die elastischen Fasern durchbrechen und so die Fasern in kurze Stücke abtheilen. In den nächstfolgenden Schnitten treten immer mehr Sarcom-Elemente durch, und schon in dem 11. Schnitt communicirt jetzt das Feld durch eine ziemlich breite Spalte mit dem aussen liegenden Geschwulstgewebe. An der Durchbruchsstelle treten die elastischen Fasern zunächst nach innen hin etwas vor, um dann in scharfem Winkel nach aussen umzubiegen und einen kleinen Bogen zu bilden mit der Convexität nach aussen, einen Bogen, dessen Oeffnung nach dem Geschwulstgewebe um das 1½fache grösser ist, als die Oeffnung nach dem Felde hin. Diesen Durchbruch des Gefässes kann man auf 3 Schnitten verfolgen. Im Schnitt 14 ist das Gefäss wieder solid und vollständig durch elastische Lamellen abgegrenzt. Es bietet hier ungefähr wieder das gleiche Bild dar, wie in den ersten Schnitten. Schon im folgenden Schnitt verändert sich das Bild. Gerade an dem entgegengesetzten Pol erfolgt von Neuem auf eine kurze Strecke hin eine Unterbrechung der elastischen Fasern. Auf den ersten Blick würde man wieder an einen Durchbruch der Geschwulstelemente denken. Auffallender Weise aber verlaufen die beiden Zonen der elastischen Elemente hier ziemlich geradlinig, einander parallel, um nach

einer kurzen Strecke aufzuhören. Sie grenzen so ein längliches Gebilde ab, das an ein Gefäss denken lässt, und in dessen Centrum sich auch ein ähnliches Endothelrohr findet, wie im ersten Feld; doch hängt dieses Lumen, das nur in zwei Schnitten sichtbar ist, nicht mit dem Lumen im grossen Feld zusammen. Bei diesem Befund handelt es sich wahrscheinlich um ein abgehendes Gefäss. In den folgenden Schnitten schliesst sich der Ring wieder. Von Schnitt 17 an öffnet er sich von Neuem an dem gleichen Pol. Diese Oeffnung wird immer grösser, sodass zuletzt das Feld in grosser Ausdehnung mit dem aussen liegenden Geschwulstgewebe communicirt.

In der äussern Schicht der elastischen Fasern sind ziemlich hochgradige Veränderungen eingetreten. Sie ist auf eine grosse Strecke hin unterbrochen. Dann treten wieder ziemlich unvermittelt dicke, elastische Fasern auf; in andern Schnitten splittert sich eine elastische Faser zunächst in mehrere feinere auf, die dann ihrerseits wieder in grössere und kleinere Linien, Klümpchen und Punkte zerfallen und sich ganz allmählich im Tumorgewebe verlieren, ohne dabei ihre Stelle wesentlich zu verändern. Die elastischen Elemente der äussern Schicht zeigen überall, wie schon in dem ersten Schnitt beschrieben wurde, ausgesprochene Degeneration. Die Fasern sind vielfach in ihrer Continuität unterbrochen und zeigen beinahe überall starken Zerfall in kürzere oder längere Fragmente, deren Länge höchstens dem Durchmesser eines rothen Blutkörperchens entspricht. In den elastischen Lamellen der innern Schicht sind die Degenerations-Zustände weniger ausgesprochen. Allerdings findet man auch hier vielfach Zerfall. An manchen Stellen sind die Fasern auf kürzere Strecken hin von Geschwulstgewebe durchbrochen, so dass sie dadurch in mehrere kürzere und längere Stücke abgetheilt werden.

Das Endothelrohr rückt mit der Auflösung der elastischen Elemente immer mehr durch die Oeffnung nach aussen, und in manchen Schnitten liegt es ganz ausserhalb des von dem elastischen Ringe umschlossenen Gewebes.

In den folgenden Schnitten geht der Zerfall der elastischen Elemente ziemlich rapid vor sich. Schon auf dem Schnitt 25 ist der elastische Ring nicht nur auf einer Schmalseite, sondern auch auf der Längsseite in ausgedehntem Maasse durchbrochen (Abbildung 3). Zwischen beiden Durchbruchsstellen finden sich nur noch einzelne dünne elastische Fäserchen, dann einige blau gefärbte Klümpchen und Punkte. An dem der durchbrochenen Schmalseite entgegengesetzten Pol sind die elastischen Fasern stark verdünnt, degenerirt und an einer schmalen Stelle völlig durchbrochen. In dem Schnitt 27 ist der Ring schon beinahe zur Hälfte zerstört (Abbildung 4); von dem elastischen Gewebe ist in diesem Gebiet nur noch ein kleiner, beinahe punktförmiger, blau gefärbter Flecken zurückgeblieben. Nach weitern 3 Schnitten ist höchstens noch der fünfte Theil des elastischen Ringes vorhanden.

Man kann an diesem Rest immer noch eine äussere und eine innere Schicht unterscheiden; die Gruppirung der elastischen Elemente ist aber eine derartige, dass Niemand, der nicht die Fasern auf Schnittserien untersucht hat, diese als Residuen von elastischen Elementen eines Gefässes ansehen würde (Abbildung 5). Die innere Schicht besteht nur noch aus 2—3 dünnen, wenig geschlängelten Lamellen, die bei schwacher Vergrösserung als eine dicke, einzelne Faser imponiren. An einem Ende theilen sich diese Fasern gabelförmig in zwei Aeste. Die äussere Schicht besteht ebenfalls aus einigen blauen Linien, die theils drehrunden Fasern, theils Lamellen zu entsprechen scheinen, und die in ihrem Verlauf mannigfache Unterbrechungen durch Tumorgewebe erfahren. In diesem Schnitt ist das Endothelrohr immer noch vorhanden; man wird namentlich stets durch die angrenzenden kleinen Geschwulstzellen auf dasselbe aufmerksam gemacht.

In den folgenden Schnitten sind es wieder die aussen gelegenen Fasern, die sehr rasch zerfallen, so dass im Schnitt 36 nur noch einzelne ganz kurze Fragmente vorhanden sind. Auf den Schnitten 36—42 bleiben sich die Verhältnisse ziemlich gleich. Es beginnt jetzt auch die innere Schicht rasch sich aufzulösen. Von ihr sind nur noch eine innere, vielfach fragmentirte, ziemlich dicke Faser vorhanden, und dann ausserhalb derselben kürzere, dünne Fäserchen. So vollzieht sich die Auflösung immer mehr. Lange lassen sich die Reste des elastischen Ringes noch verfolgen, und erst im Schnitt 70—75 verschwinden allmählich diese Fäserchen.

Bedeutend schneller vollzieht sich der Zerfall der elastischen Elemente in Feld b. Schon in dem von uns oben beschriebenen Schnitt verlaufen die Fasern nicht mehr ganz circulär, sondern sind auf einer Schmalseite durchbrochen und zeigen überall die gleichen Degenerations-Zustände, wie im ersten Gefäss. Auch hier ist es namentlich die äussere Schicht, welche die weitgehendsten Degenerationen aufweist. Im Schnitte 5 ist das Feld bereits auf beiden Schmalseiten durchbrochen. In 6 sind die Fasern so stark durchbrochen, dass der Gefässcharakter schon vollständig verloren ist. Das Endothelrohr rückt auch in diesem Feld allmählich aus dem Bereich der elastischen Elemente heraus; dabei tritt eine schon in 4 angedeutete Zweitheilung des Endothelrohres hervor, so dass man in 7 ein oberes, kurzes Endothelrohr von der gleichen Zusammensetzung und Beschaffenheit, wie das Endothelrohr in 4, erkennen kann, und in seiner Fortsetzung ein zweites ähnliches Lumen an der entgegengesetzten Schmalseite. Dieses letztere Endothelrohr wird eng von dünnen, elastischen Fasern umgeben; das Bild ist derart, dass man auch hier vielleicht an eine Verzweigung des Feldes denken darf. Diese Verhältnisse bleiben sich in den drei folgenden Schnitten ziemlich gleich; der Zerfall der elastischen Elemente nimmt allerdings mit jedem Schnitt mehr zu. Von 11 an tritt in der gegenseitigen Beziehung der beiden oben erwähnten Lumina eine Veränderung in dem Sinne ein, dass das untere, d. h. das in zweiter Linie beschriebene Lumen, immer

mehr gegen das obere Lumen wincklig abbiegt, zuerst einen stumpfen, schliesslich einen spitzen Winkel mit der Verlaufsrichtung des ersten Endothelrohres bildet und dabei immer länger und länger wird. In 13 ist vom Ring der elastischen Elemente nur noch eine Längsseite vorhanden, und auch diese zeigt zahlreiche Durchbrechungen, in 16 sind noch einzelne, scheinbar kreuz und quer verlaufende elastische Fasern. Die beiden Lumina sind immer noch sehr leicht erkennbar. In den Schnitten 18—20 verliert sich allmählich auch der letzte Rest elastischer Fasern.

Ganz ähnliche Processe kann man in zahlreichen andern Feldern verfolgen.

Um endlich die Verhältnisse des Zusammenfliessens einzelner Felder und der Verzweigung eines Feldes noch klarer zu legen, bleibt mir noch übrig, ein drittes Feld des gleichen Blockes auf Serienschnitten genauer zu beschreiben. Es handelt sich hier um ein bedeutend grösseres Feld, das namentlich durch seine Reichhaltigkeit an elastischen Elementen sofort die Aufmerksamkeit auf sich zieht.

Die Anordnung der elastischen Fasern und die Form des Feldes sind derartig, dass Jedermann sofort dieses Gebilde als Gefäss ansehen wird. Es hat eine maximale Breite von 0,4 mm, eine maximale Länge von 0,95 mm. Man kann in ihm eine centrale, längliche Zone von 0,14 mm maximaler Breite und 0,7 mm Länge unterscheiden, die nach aussen durch einen vielfach unterbrochenen schmalen Saum elastischer Fäserchen abgegrenzt wird. Auf diese central gelegene Partie folgt nach aussen hin eine 0,25 mm dicke Zone, aus Zellen bestehend, und diese endlich wird nach aussen von einem mehr oder weniger compacten Ring elastischer Elemente umgeben. Die centrale Partie setzt sich zum grössten Theil aus körnigen Massen zusammen, in denen hie und da bläschenförmige Kerne mit zugehörigem Protoplasma-Leib erkennbar sind. Die körnigen Massen scheinen aus nekrotischen Zellen hervorgegangen zu sein, da man noch an manchen Stellen Zellcontouren sieht; nur haben die Kerne die Fähigkeit, Farbstoffe aufzunehmen, zum grössten Theil verloren. Die wenigen sich noch tingirenden Zellkerne sind rund oder oval, mässig chromatinreich und in kleinen oder höchstens mittelgrossen polyedrischen Zellen gelegen. Zwischen diesen Zell- und Körnerhaufen sind zahlreiche ausgelaugte rothe Blutkörperchen. Dieses centrale Feld wird nach aussen in allerdings höchst unvollkommener Weise durch dünne elastische Fäserchen oder Lamellen abgegrenzt. Die Fasern zeigen die gleichen, hochgradigen Degenerations-Erscheinungen, wie sie für die beiden andern Felder beschrieben worden sind. Die Auflösung der Fasern ist an manchen Orten so weit gediehen, dass man vielfach keine Reihen von Punkten mehr sieht, sondern einfach Anhäufungen kleiner, blauer Punkte, die am besten mit Staphylokokken-Haufen verglichen werden könnten. Nach aussen schliesst sich an dieses Feld eine Zellschicht, die sich vorwiegend aus mittelgrossen, polyedrischen Zellen mit hellen, bläschenförmigen Kernen, also Zellen, die wir in unsere Typen 1 und 2 einreihen

können, zusammensetzt. Zwischen den Zellen finden sich massenhaft ausgelaugte rothe Blutkörperchen. Diese Partie wird nun durch eine ziemlich dicke, — (bei Oel-Immersion $\frac{1}{12}$, Ocular 1, Leitz nimmt sie oft die ganze Breite des Gesichtsfeldes ein) —, elastische Zone abgegrenzt.

Zwischen den einzelnen elastischen Elementen finden sich an den meisten Stellen in grösserer oder geringerer Menge Zellen von gleichem Charakter, wie die oben erwähnten. Man kann, — (namentlich bei schwächerer Vergrösserung tritt dies deutlich hervor) —, an dieser elastischen Zone eine innerste, dicke, blaue Linie und dann mehrere, die äussere Begrenzung bildende schwächer ausgebildete blaue Linien unterscheiden. Bei stärkerer Vergrösserung erkennt man sofort, dass die innere Linie einer einzigen dicken, elastischen Lamelle entspricht, die allerdings an einigen Stellen in mehrere feinere Lamellen zu zerfallen scheint, und die ebenfalls die mannigfaltigsten Degenerationszustände aufweist. Die äussere Schicht besteht ebenfalls aus stark degenerirten Lamellen und spärlichen drehrunden Fasern. Zwischen diesen beiden Lamellen-Systemen breitet sich nun in buntester Anordnung ein weitmaschiges Netz feiner und feinster elastischer Lamellen und Fasern aus, die alle Stadien der Degenerations-Processe aufweisen.

Diesen Bau zeigt dieses Feld ungefähr in der Mitte des Blockes, in Schnitt 135. (Der ganze Block ist in ca. 300 Schnitte zerlegt worden.) Von hier aus lässt es sich nun nach beiden Seiten hin, sowohl nach oben, als nach unten, in ungefähr 220 Schnitten in mehr oder weniger veränderter Gestalt verfolgen. Verfolgen wir es zunächst in den dem Schnitt 135 folgenden Partien!

Die feinen Veränderungen, den Zerfall der Lamellen und Fasern, die dabei das Feld aufweist, führe ich hier nicht mehr ausführlich an, da ich sonst das bei den zwei andern Feldern bereits Gesagte beinahe wörtlich wiederholen müsste. In den folgenden 6 Schnitten zeigt das Feld ziemlich das gleiche Bild, nur nimmt die elastische Zone der innersten Partie ziemlich schnell an Umfang ab, indem sie zunächst an einem Pol völlig verschwindet. In der äussern Schicht tritt nur in der Beziehung eine Aenderung ein, dass ihre elastischen Elemente auf einer Längsseite nach innen vorgetrieben werden, so dass ein Bogen mit der Concavität nach aussen entsteht. An dieser Einbuchtungsstelle, die durch das Vordringen der Geschwulst-Elemente bedingt zu sein scheint, werden elastische Lamellen und Fasern sehr bald verdünnt, und schon in 146 sind die äussern elastischen Bündel durchbrochen, und die innerste Schicht allein hält dem Ansturm der Geschwulstelemente noch Stand. Auch sie zeigt allerdings jetzt schon mannigfache Unterbrechungen, die namentlich mit stärkeren Objectiven leicht erkannt werden können. Nach weitern 3 Schnitten ist der Durchbruch der Geschwulstzellen schon bei Lupen-Vergrösserung zu sehen. Mit dem Hineindringen der Sarcomzellen nimmt auch der Schwund der elastischen Elemente der central gelegenen Zone rasch zu, und in 150 sind nur noch

vereinzelte, punktförmige Reste von ihnen vorhanden. In diesem Schnitt ist auch die Durchbrechung der an der Peripherie des Feldes gelegenen elastischen Elemente so weit gediehen, dass von der einen Längsseite nur noch an einem Pol ein kleiner Rest übrig geblieben ist. In den folgenden 5 Schnitten bleiben sich die Verhältnisse ziemlich gleich. Mit 156 kehren die gleichen Bilder, wie wir sie für 148—150 beschrieben haben, wieder und bleiben sich auf den folgenden 50 Schnitten gleich. Von 171 an beginnt auf der gleichen Längsseite, wie vorhin, wieder ein stärkerer Durchbruch der sarcomatösen Elemente. Dabei verschwinden die elastischen Fasern der centralen Zone ziemlich rasch. Wir haben also hier offenbar zwei hauptsächliche Durchbruchsstellen vor uns; die erste erreicht ihre höchste Ausbildung in 150—155, die zweite beginnt in höherem Grade in 171 und erreicht dann bald solche Dimensionen, dass, wie wir sogleich sehen werden, das Feld diesmal den Sarcomzellen ganz zum Opfer fällt. Zwischen 155—170 sind die elastischen Elemente der verschiedenen Zonen des Feldes wieder ziemlich in toto vorhanden; allerdings erreichen sie nicht mehr diejenige Ausbildung, die wir in 130 angetroffen haben, sondern sie zeigen nur Bilder, die wir vorher als Anfang des Durchbruches der Geschwulstmassen beschrieben haben.

In diesen Schnitten tritt hingegen ein Gebilde auf, das den Gefässcharakter dieses Feldes sicher beweist. In 166 ist ein deutliches Lumen mit einer Endothel-Auskleidung erkennbar. Die Endothelzellen haben lange, spindelförmige Kerne und prominiren nur wenig ins Lumen. Unter dem Endothel findet sich eine homogene Schicht, in der namentlich an den dickeren Stellen hie und da bläschenförmige, ovale Kerne sichtbar sind. Im Lumen sind rothe und weisse Blutkörperchen und Fibrinfäden. Dieses Endothelrohr lässt sich auch in den folgenden zehn Schnitten nachweisen, rückt aber im gleichen Maasse, wie die Sarcomzellen eindringen, immer mehr gegen die äussere elastische Schicht hin und findet sich zuletzt ganz in einer Ecke des Feldes, um in 182—185 völlig zu verschwinden. Der in 171 von Neuem in stärkerem Grade beginnende Durchbruch der Geschwulst-Elemente erreicht sehr bald einen hohen Grad, so dass schon in 188 die eine Längsseite beinahe in toto zerstört ist; gleichzeitig wird die gegenüberliegende Längsseite nach aussen vorgebuchtet und schon in den nächstfolgenden Schnitten auf ziemlich weite Ausdehnung hin durchbrochen. So vollzieht sich der Zerfall der elastischen Elemente ganz ebenso, wie bei den zuerst beschriebenen Feldern. Wie dort, lassen sich auch hier noch lange, — etwa auf 30—40 Schnitten —, Reste der elastischen Elemente des Feldes, die sich durch ihre Localisation, ihre Anordnung und Form als Bestandtheile des Feldes charakterisiren, nachweisen, und erst in 220—230 verlieren sich allmählich auch die letzten Reste.

Zu sehr interessanten Bildern gelangen wir, wenn wir dieses Feld nach vorn hin verfolgen (s. Fig. 1). In den zunächst folgenden 20 Schnitten zeigt das Feld beinahe immer das gleiche Bild, wie in Schnitt 130. Auf-

fallend ist nur, dass ausserhalb des Feldes, theils mit dessen elastischen Elementen in Verbindung stehend, theils frei im Geschwulstgewebe zerstreut, elastische Fasern von verschiedener Verlaufsrichtung auftreten. Weiter nach vorn hin nehmen sie einen regelmässigeren, schliesslich einander parallelen Verlauf an; endlich beginnen einzelne Fasern sich auch circulär anzuordnen und so kleine Kreise abzugrenzen, die allerdings zunächst noch nach zwei Seiten hin offen sind. Wenige Schnitte weiter gelangen wir schon zu ziemlich geschlossenen Gebilden, die jenen Bildern immer mehr gleichen, welche wir bei den ersten beiden Feldern beschrieben haben

Fig. 1.

(s. Figur 1 Feld 2). Diese zuletzt erwähnten Processe verlaufen namentlich an einer Schmalseite des Feldes; auf der andern Schmalseite zieht sich das Feld immer mehr in die Länge, und in Schnitt 106 kann man einen langen, vom Felde ausgehenden Streifen erkennen, der ganz ähnlich, wie das Feld selbst, von elastischen Zügen begrenzt wird und in welchen der mit Zellen erfüllte Innenraum des Feldes ohne weitere Abgrenzung direct übergeht. Es handelt sich hier also sicher um eine Verzweigung des Feldes. Bevor diese Verzweigung zu Stande kommt, ist das Feld an mehreren Stellen in grösserer oder geringerer Ausdehnung von Geschwulstmassen durchbrochen worden. Dieser Durchbruch ist nicht auf die gleiche Stufe mit den früher beschriebenen zu stellen, da hier die elastischen Elemente zunächst nach aussen vorgebuchtet und erst dann zerstört werden. Man muss hier also wohl einen Durchbruch der Geschwulstzellen von innen nach aussen annehmen.

Unterdessen ist eines der oben beschriebenen rundlichen Gebilde immer mehr in die Nähe des Feldes 1 gerückt. So grenzt in Schnitt 99 ein auf einer Seite offenes Feld direct an das Feld 1 an. Schon nach 2 Schnitten sind die Grenzen zwischen beiden Feldern verschwunden, und diese communiciren in weiter Ausdehnung mit einander (s. Fig. 2, 3, 4).

Fig. 2.



Fig. 3.

Fig. 4.

Aehnliche Bilder wiederholen sich zu verschiedenen Malen in diesen Schnitten. Je weiter man nach vorn schreitet, desto mehr geht das Feld 1 seiner Auflösung entgegen; es ist aber bis zum Schnitt 1 sehr gut zu verfolgen. Die Zerstörung der elastischen Elemente geschieht unter den gleichen Umständen, wie bei den andern Feldern. Bei dieser allmählichen Auflösung geht das Feld 1 noch zahlreiche Verbindungen mit ähnlichen Feldern ein. Am instructivsten ist das Zusammenfliessen zweier grosser Felder, wie man es vom Schnitt 86 an verfolgen kann. In diesem Schnitt sieht man neben dem Feld 1 ein eben so grosses Feld, (in den Figuren als Feld 3 bezeichnet), das sich vom Feld 1 nur durch die geringere Entwicklung der elastischen Elemente unterscheidet. Im Uebrigen verhält es sich ganz gleich und geht die gleichen Auflösungs-Processe ein, wie das Feld 1. In den Schnitten 86—82 sind die beiden Felder nur durch einige schmale Fasern mit einander in Verbindung (s. Fig. 5). Vom Schnitt 82

Fig. 5.

an trennt eine dicke Schicht elastischer Elemente die beiden Felder (Fig. 6). Diese elastische Zwischenschicht wird, je weiter man die Schnitte nach vorn hin verfolgt, stets kürzer. Im Schnitt 71 sind es nur noch einige dünne,

Fig. 6.

vielfach schon unterbrochene Fasern und Lamellen, die die Scheidung zwischen beiden Feldern andeuten. In den folgenden Schnitten wird die Communication immer weiter und weiter, und im Schnitt 67 ergiesst sich das Feld in seiner ganzen Breite in das Feld 1. Das Zusammenfliessen geschieht in so ausgedehnter Weise, dass in den folgenden Schnitten die beiden Felder nur noch als ein Feld imponiren (Fig. 6, 7, 8).

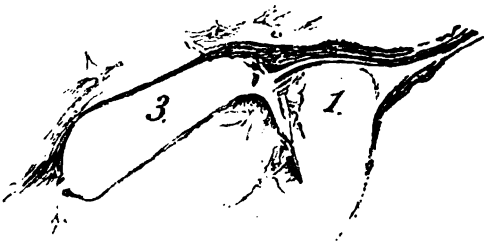

Fig. 7.

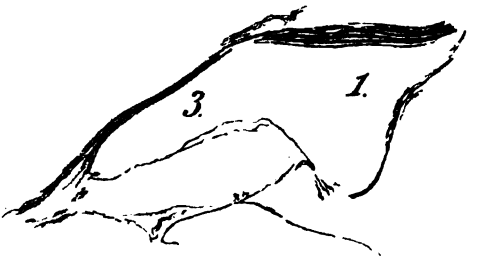

Fig. 8.

In einem zweiten Block, der in 230 Serienschnitte zerlegt wurde, treten ganz gleiche Bilder auf, so dass ich auf die nähere Beschreibung dieser Felder, ihrer Communication mit andern gleichen Gebilden und ihrer Verzweigung verzichten kann. Es zeigen sich nur in einigen weniger wichtigen Punkten Differenzen zwischen den beidseitigen Feldern. Erstens lassen sich an den meisten dieser Felder nicht mehr zwei scharf von einander getrennte Schichten elastischer Elemente unterscheiden, sondern die Mehrzahl der Felder ist von einer einzigen elastischen Schicht umgeben, die sich etwa aus einem halben Dutzend Fasern und Lamellen zusammensetzt. Auch hier zeigen die elastischen Elemente weit gediehene Degene-

rations-Zustände. Konnten wir im Allgemeinen an den Feldern des ersten Blockes stets kleinere und grössere Geschwulstzellen unterscheiden, so wiegen hier grosse, spindelförmige Zellen vor, welche sich auf Querschnitten von Feldern ganz regelmässig concentrisch um das centrale Lumen anordnen.

Fall 2. Frau Obrist, 64 Jahre alt. † 28. März 1896, Abends 3½ Uhr (Chirurg. Klinik).

Section 30. März, Morgens 9 Uhr.

Die Struma war hier ausserordentlich gross. An der rechten Halsseite findet sich ein fast kindskopfgrosser Tumor, nach hinten bis zur Wirbelsäule reichend. Ein ähnlicher Tumor auf der linken Seite. Die Tumormasse setzt sich in die Brusthöhle hin fort. Hier liegt im vordern Mediastinum bis zur Bifurcation der Trachea reichend ein fast gleich grosser Tumor, der mit den übrigen durch eine schmale Brücke in der Höhe der Clavicula verbunden ist. Die Oberfläche des Tumors ist höckerig, dabei vielfach mit der Umgebung verwachsen. Seine Länge beträgt 20 cm, seine Breite in der Höhe der Cartilago cricoidea 17 cm. Schnittfläche weissröthlich, sehr weich, mässig transparent. Nur wenig atrophisches Schilddrüsengewebe. Retroperitoneal-Drüsen sarcomatös, ebenso eine Drüse unter dem Ligamentum Pouparti dextrum. Es wurden von diesen Tumoren sehr zahlreiche Blöcke untersucht, aber nur an zwei Blöcken finden sich die näher zu beschreibenden Bilder.

Die Färbung mit Hämalaun-Eosin ergiebt Folgendes:

1. Bei Lupen-Vergrösserung sieht man in der ziemlich dicken Kapsel Arterien und Venen, sowie vielfach grössere und kleinere Fettläppchen. An die Kapsel schliesst sich direct ein mehr oder weniger compactes, zellreiches Gewebe, das namentlich in den peripherischen Partien Andeutungen eines lobulären Baues aufweist, indem verschiedene, durch schmale Septa unvollständig abgegrenzte ovale Läppchen erkennbar sind. In der Peripherie finden sich ganz nahe der Kapsel 2—3 grössere Gefässe, an ihrem Lumen, ihrer Gestalt und ihrer Media deutlich als solche erkennbar. Namentlich ein Gefäss, das eine maximale Breite von ½ mm, eine grösste Länge von 1 mm hat, tritt besonders hervor. Zwischen seiner roth gefärbten Media und dem Lumen befindet sich eine ziemlich dicke, blau gefärbte Zone. Im Geschwulstgewebe zerstreut sind zahlreiche kleine, helle Flecken erkennbar (Fettzellen).

2. Bei mikroskopischer Untersuchung:

Das zellreiche Gewebe zeigt im ganzen Schnitt ungefähr die gleichen Bilder. Es besteht aus kleinen Zellen, welche Lymphocyten in ihrer Grösse nur um Weniges übertreffen. Die Zellen sind beinahe alle gleich gebaut, meist rundlich oder polyedrisch. Beinahe überall sind scharfe Zellgrenzen vorhanden. Der Protoplasma-Leib, der in Form eines schmalen Saumes den meist central gelegenen Kern umgiebt, zeigt mit Oel-Immersion meistens feine Granulationen, die sich mit Eosin nur sehr wenig färben. Die Kerne,

die etwas grösser als Lymphocytenkerne sind, haben meistens rundliche oder ovale, seltener gelappte Form und zeigen eine gut ausgebildete Kernmembran und ein feines Chromatin-Netz, das sich an manchen Stellen zu kleinen Klümpchen verdichtet. Kernkörperchen sind nicht erkennbar. Ausser diesen Kernen finden sich auch dunkler gefärbte, aber stets noch bläschenförmige, meist etwas kleinere Kerne, die aber den oben beschriebenen Kernen gegenüber an Zahl weit zurückbleiben. Im Sarcomgewebe zerstreut finden sich bald einzelne, bald in kleineren Gruppen zusammenstehende Fettzellen.

Hie und da verlaufen zwischen den Sarcomzellen feine bindegewebige Fibrillen, die aber, wie namentlich aus den nach van Gieson gefärbten Schnitten hervorgeht, sehr wenig ausgebildet sind. An manchen Stellen treten auch spaltförmige Gefässe auf mit dünner, homogen erscheinender Adventitia unter dem Endothel. Interessante Bilder liefern die schon bei Lupen-Vergrösserung erkennbaren Gefässe in der Nähe der Kapsel. Namentlich fällt ein Gefäss sofort durch seinen Bau auf. Wie schon die Form und namentlich die Ausbildung der Media anzeigen, handelt es sich hier um eine Arterie. Das Lumen ist auf einen feinen Spalt reducirt, der überall von Endothelzellen ausgekleidet wird. Die langen, chromatinarmen Kerne derselben springen meistens gar nicht oder doch nur sehr wenig ins Lumen vor. An dieses Endothel schliesst sich unmittelbar eine Zellschicht an. Die Zellschicht ist überall von ziemlich gleicher Dicke und nimmt, bei Betrachtung mit Oel-Immersion $\frac{1}{15}$ Ocular 1, (Leitz), die ganze Breite des Gesichtsfeldes ein. Nur an einer Stelle reicht das Lumen ohne Unterbrechung durch Zellen bis an die Media heran; allerdings liegt gerade hier, wie es die längs getroffenen glatten Muskelzellen andeuten, ein Schrägschnitt durch das Gewebe vor. Die Zellschicht besteht genau aus den gleichen Elementen, wie sie vorhin für das Sarcomgewebe im Allgemeinen beschrieben worden sind. Auf diese Zellschicht folgt nun nach aussen eine $\frac{1}{10}$—$\frac{2}{10}$ mm dicke Media mit den deutlichen Quer- und Schrägschnitten der glatten Muskelfasern, deren Kerne beim Schrauben lange im Focus bleiben und sich häufig etwas verschieben, und ferner finden sich zahlreiche kleine, eosinrothe Felder, welche den kernfreien Theilen der glatten Muskeln entsprechen. Zwischen den glatten Muskeln ist eine ziemlich breite, homogene Grundsubstanz. An einigen Stellen wird die Media von Geschwulstzellen durchbrochen. Ausserhalb der Media ist eine meist schon dicht mit Geschwulstzellen durchsetzte Adventitia erkennbar. Aehnliche, aber nicht so deutliche Bilder, sind in zwei benachbarten Gefässen, die sich durch die starke Ausbildung der Media ebenfalls als Arterien charakterisiren.

Die Färbung nach van Gieson liefert im Wesentlichen die gleichen Bilder.

Färbung der elastischen Fasern nach Weigert. Wie im vorigen Fall, so zeichnet sich auch hier die Kapsel durch ihre Reichhaltigkeit an elastischen Elementen aus. Im Tumorgewebe selbst sind die elastischen

Fasern ziemlich spärlich und scheinen theils den Septen zwischen einzelnen Lappen anzugehören, theils bilden sie die gleichen Felder, die wir im Fall 1 ausführlich beschrieben haben. Bei dieser Färbung fallen namentlich die schon in den mit Hämalaun-Eosin gefärbten Präparaten beschriebenen drei Gefässe durch die Reichhaltigkeit der elastischen Elemente auf. Bei Lupen-Vergrösserung scheinen sie von einer einzigen, compacten, dicken, elastischen Kapsel umgeben zu werden. Von diesem elastischen Ring aus strahlen dann in die nächste Umgebung zahlreiche Fäserchen aus. Bei stärkerer Vergrösserung sieht man zunächst, — wir beschränken uns im Folgenden auf die Beschreibung des schon in den Hämalaun-Eosin-Präparaten näher beschriebenen Gefässes —, dicht unter der endothelialen Auskleidung des spaltförmigen Lumens zarte, vielfach von Zellen unterbrochene, schwach blau gefärbte Fasern und Lamellen, meistens zu zweien neben einander, seltener in grösserer Zahl; an manchen Stellen fehlen diese elastischen Elemente vollständig. Nach aussen von der Zellschicht folgen, in diese vielfach noch hineinstrahlend, die ziemlich unregelmässig verlaufenden, geschlängelten Fäserchen der Media. Sie sind im Ganzen in nur beschränkter Zahl vorhanden und nur selten in Form von grösseren compacten Massen. Die Media ihrerseits wird nach aussen von einem Kranz elastischen Gewebes begrenzt, der meistens in Form von dicken, kurzen, vielfach von Geschwulstzellen durchbrochenen Lamellen, seltener in Form feiner, geschlängelter, drehrunder Fasern auftritt. Es lassen sich ungefähr ein halbes Dutzend solcher Liniensysteme unterscheiden, die, trotz ihrer mannigfachen Unterbrechungen, doch noch in toto eine ziemlich regelmässig circulär um die Media verlaufende Anordnung zeigen. An einem Pol strahlen diese elastischen Elemente ziemlich weit in das Geschwulstgewebe aus.

Fall 3: Frau H., operirt am 27. November 1899 von Herrn Prof. Kocher. Beginn der Entwickelung im Mai 1899.

Der entfernte Theil stellt eine vergrösserte Thyreoidea-Hälfte dar, abgekapselt, 11 : 6 : 6 cm. Die Oberfläche grobhöckerig, die Höcker wenig prominent, mit einem Durchmesser von 1—2 cm. Die Schnittfläche zeigt einen annähernd kugeligen Knoten von 6 cm Durchmesser, der nicht scharf gegen das umgebende Thyreoidea-Gewebe abgegrenzt ist. Die Schnittfläche zum grössten Theil von nekrotischem Bindegewebe eingenommen; nur in den peripherischen Partien noch schmale Felder von erhaltenem Tumorgewebe, welches grau-transparent ist, mit einzelnen kleineren nekrotischen Heerden.

Mit Hämalaun-Eosin erhält man folgende Bilder:

1. Bei Lupen-Vergrösserung. Die Schnitte zeigen an einer Seite mehrere, scharf abgekapselte, runde Knoten mit einem Durchmesser von etwa 7 mm, die das gewöhnliche Bild von Colloidknoten aufweisen. Auf diese Knoten hin folgt, theils von denselben durch eine Kapsel von wechselnder Dicke scharf abgegrenzt, theils in diese hineinreichend, das eigentliche Geschwulst-

gewebe, das in seinen subcapsulär gelegenen Partien eine Andeutung eines lobulären Baues erkennen lässt, indem grössere und kleinere, meist längsovale Felder mehr oder weniger vollständig abgegrenzt werden. Ausser diesen Läppchen sieht man im Tumorgewebe zerstreut runde oder ovale Felder, welche mehr oder weniger scharf von der Umgebung abgegrenzt zu sein scheinen, und die in ihrer Form und Grösse völlig den von uns beschriebenen Feldern im Fall 1 zu entsprechen scheinen. Das Tumorgewebe ist nur in der Peripherie gut erhalten, die central gelegenen Partien zeigen ausgedehnte Nekrosen. Im nekrotischen Gewebe gelegen, fällt sofort ein rundliches Feld auf, das einen Durchmesser von ungefähr 1 mm hat, und das beinahe ganz von einer dünnen, roth gefärbten Zone umgeben ist. Diese rothe Linie erfährt nur auf einer Seite, in einer Ausdehnung, welche etwa dem fünften Theile der ganzen Circumferenz entspricht, eine Unterbrechung durch Tumormassen. Ein Lumen ist in diesem Feld, das in Folge seiner Gestalt sofort an ein Gefäss denken lässt, nicht deutlich erkennbar, sondern das ganze Feld scheint mit theilweise nekrotischen Tumormassen angefüllt zu sein.

2. Bei mikroskopischer Untersuchung. Das zellreiche Gewebe, das nur noch in den peripherischen Theilen erhalten ist, besteht aus kleinen bis mittelgrossen spindelförmigen Zellen. Das Protoplasma zeigt feine Granulationen, die durch Eosin nur ganz schwach gefärbt werden. Meistens sind deutliche Zellgrenzen vorhanden, und sehr oft ist zwischen den Zellen eine helle Spalte. Die Kerne sind ziemlich gross, länglich, oval, mit deutlicher Kern-Membran und einem gut ausgebildeten Chromatin-Netz. Ausser diesen Kernen sieht man ziemlich zahlreiche Leukocytenkerne, bald nur einen Kern, bald mehrere oder einen gelappten Kern in einer Zelle. Manche Geschwulstzellen zeigen Degenerations-Erscheinungen. Das Chromatin zerfällt, und vielfach sind schon im Zellleib Chromatinkörner erkennbar. Der Zerfall wird um so stärker, je mehr man sich von der Kapsel entfernt. Gleichzeitig nehmen die weissen Blutkörperchen, namentlich die multinucleären, an Zahl zu. Die Gefässe sind ziemlich zahlreich und bilden, wie in den meisten Sarcomen, schöne, lange, oft verästelte Spalten. Die Sarcomzellen sind in ganz undeutlich von einander geschiedenen Zügen angeordnet. Das Stroma zwischen den Sarcomzellen ist, wie es namentlich aus der Färbung nach van Gieson hervorgeht, sehr spärlich. Gegen die Kapsel hin, die zum Theil aus Bindegewebe, zum Theil aus quergestreifter Musculatur besteht, ist das Sarcomgewebe nicht überall scharf abgegrenzt, sondern es geht vielfach auf die Kapsel über. In denjenigen Partien, in welchen die sarcomatösen Elemente in das Thyreoidea-Gewebe hineingewuchert sind, finden sich zwischen den Geschwulstzellen kleine, meist rundliche Colloid-haltige Follikel. In diesen Theilen finden sich auch in grösserer Zahl die schon bei Betrachtung mit Lupen erwähnten Felder. Diese Felder fallen theils durch die Anordnung der Geschwulstzellen auf, die sich meist um ein centrales Lumen circulär anordnen oder dadurch, dass rundliche

Bezirke, die mit Geschwulst-Elementen angefüllt sind, durch eine mehr oder weniger dicke, roth gefärbte Zone von der Umgebung abgegrenzt werden. Hier, wie im Fall Obrist, zeigen auch Arterien deutlich sarcomatöse Degeneration; allerdings scheint es sich hier vielfach, wenigstens nach manchen Bildern, nicht sowohl um eine Intima-Sarcomatose, als um einen einfachen Durchbruch der Geschwulstzellen in das Arterienlumen hinein zu handeln. Das deutlichste Bild liefert das schon bei Lupen-Betrachtung erwähnte Gefäss. Bei stärkerer Vergrösserung erkennt man, so weit es die ziemlich weit fortgeschrittene Nekrose zulässt, wenigstens an manchen Stellen des Gefässes aussen eine zellreiche Adventitia, (die Kerne vielfach zerfallen), dann eine ziemlich dicke Media, und endlich eine deutlich geschlängelte Elastica intimae, die an beiden Rändern der Durchbruchsstelle stark gegen das Innere des Gefässes vorgetrieben wird. Im Centrum des Durchbruches erscheint sie vollständig zerstört. Das Gefässlumen ist zum grössten Theil von Geschwulstzellen eingenommen, die zum Theil ebenfalls nekrotisch sind. Vom alten Gefässlumen ist, abgesehen von einigen unregelmässig begrenzten Lücken in den Tumormassen, nur ein schmaler Spalt mit endothelialer Auskleidung übrig geblieben. Dieses Endothelrohr ist von den Geschwulstzellen völlig an die der Durchbruchsstelle gegenüber liegende Gefässwand herangepresst worden.

Färbung der elastischen Elemente nach Weigert. Ohne hier die Verhältnisse der Kapsel näher zu beschreiben, und ohne auf die Felder, die schon in den mit Hämalaun-Eosin gefärbten Schnitten erkennbar waren, und die den Gefässcharakter auch bei dieser Färbung sehr leicht erkennen lassen, weiter einzugehen, will ich im Folgenden namentlich einige prägnante Veränderungen an mehreren Arterien des Näheren ausführen. Das in den Hämalaun-Eosin-Präparaten schon als Arterie diagnosticirte Gefäss, das wir ausführlicher beschrieben haben, wird auch bei dieser Färbung durch das Verhalten seiner elastischen Elemente sofort als Arterie charakterisirt; zu innerst haben wir eine dicke Elastica intimae, dann folgen nach aussen in unregelmässiger Anordnung die dünnen geschlängelten Fäserchen der Media und endlich in grösserer Anzahl die elastischen Fasern und Lamellen der Adventitia, von denen namentlich eine Lamelle als Elastica adventitiae hervortritt. Diese Systeme elastischer Elemente erleiden nun in diesem Gefäss die mannigfachsten Unterbrechungen, und es ist namentlich die elastische Schicht der Intima, welche die weitgehendsten Degenerations-Zustände aufweist. Die elastischen Elemente der Intima, die sich aus 2—3 grossen dicken Lamellen zusammenzusetzen scheinen, zeigen vielfach Zerfall in einzelne Segmente, und auch die bei schwächerer Vergrösserung scheinbar intacten Partien lassen die gleichen hochgradigen Degenerations-Zustände erkennen, welche wir im Fall 1 zur Genüge beschrieben haben. An einer Stelle namentlich, die ungefähr den fünften Theil der Circumferenz nnimmt, sind die elastischen Elemente der Intima theilweise zerstört, ›ilweise nur noch in Form kleiner Klümpchen vorhanden. Die Klümpchen

zeigen die mannigfachsten Figuren, bald rund, mit scharfen Rändern, bald eckig, bald gezackt. An der gleichen Stelle ist auch die Media, die sonst in den übrigen Partien des Gefässquerschnittes das für sie charakteristische Netz der feinen Fäserchen aufweist, ganz von Geschwulstmassen eingenommen. Ihre elastischen Elemente sind im Centrum des Einbruchsheerdes völlig verschwunden, an der Peripherie des Heerdes sind sie nur noch in Form kleiner Klümpchen vorhanden, oder, wenn sie noch nicht in grösserer Ausdehnung sichtbar sind, zeigen sie alle Uebergänge des Zerfalles in feinere Fäserchen, Klümpchen und Punkte. Die Adventitia endlich, an der man ein ganzes System circulär verlaufender elastischer Fasern und Lamellen, von denen namentlich die gegen die Media zu gelegenen Lamellen durch ihre mächtige Entwickelung auffallen, unterscheiden kann, erfährt an der Durchbruchsstelle eine ausgedehnte Verdünnung, und zwar an manchen Stellen in dem Grade, dass nur noch einzelne blau gefärbte, kleine, beinahe punktförmige Flecken zurückbleiben. Da, wo im Bereich der Durchbruchsstelle die elastischen Elemente noch ziemlich gut erhalten sind, kann man an ihnen sämmtliche Stadien der Degeneration constatiren. — Wir haben hier also einen sicheren Durchbruch der sarcomatösen Elemente in eine Arterie vor uns.

Ein ähnliches Bild haben wir in einer zweiten, etwas kleineren Arterie, nur ist der Durchbruch der Sarcomzellen hier noch nicht so weit gediehen. Die Elastica intimae, die an den meisten Stellen nur in Form einer einzigen dicken, stark geschlängelten Lamelle auftritt, an anderen Stellen deutlich in zwei Lamellen zerfällt, erfährt an beiden Längsseiten der Arterie auf eine kurze Strecke hin eine Unterbrechung und löst sich dabei theils in kleine Stücke auf, theils geht sie ganz zu Grunde. Die elastischen Elemente der Media nehmen an dieser Stelle ebenfalls stark ab, ohne jedoch völlig zu verschwinden; diejenigen der Adventitia zeigen nur eine starke Verdünnung mit gleichzeitigen Degenerations-Zuständen. Im gleichen Schnitt findet sich noch ein drittes, ganz ähnliches Bild.

Fall 4. Neuhaus, Fritz, 37 Jahre alt. 8. Juli 1898 operirt von Herrn Dr. Kottmann, Solothurn.

Seit 3 Wochen rasche Zunahme einer früheren kleineren Struma und Eintreten von Recurrenslähmung. Der entfernte Tumor ist rundlich, abgekapselt, misst 6 : 5 : 4 cm. Er ist ziemlich derb. Die Oberfläche höckerig. Auf dem Durchschnitt ist der Tumor weisslich; etwas körnige Randpartien und im Inneren bröckelige, nekrotische, hämorrhagische Massen.

Die Färbung mit Hämalaun-Eosin ergiebt folgende Bilder:

1. Bei Lupen-Vergrösserung. Alle Schnitte zeigen auf einer Seite eine gut ausgebildete bindegewebige Kapsel mit zahlreichen Gefässen und ausgedehnten Hämorrhagien. Hier und da finden sich auch comprimirte Colloid-haltige Follikel in der Kapsel. An die Kapsel schliesst sich direct das Tumorgewebe an, das namentlich in seinen peripherischen Partien, in denen es mehr oder weniger mit kleinen Colloid-haltigen Follikeln durch-

setzt ist, Andeutungen eines lobulären Baues aufweist, indem rundliche oder ovale Läppchen mit einem Durchmezser von ½—1 mm durch sehr kernreiche Septa abgegrenzt werden. Diese Läppchen scheinen, wenn man sie mit den seltenen, noch unveränderten Lobuli mit Colloid-haltigen Follikeln vergleicht, denselben in Form und Grösse völlig zu entsprechen. Wir werden also annehmen dürfen, dass der lobuläre Bau der peripherischen sarcomatösen Partien dadurch entstanden ist, dass, wie man es meistens am Uebergang zwischen den unveränderten Thyreoidea-Läppchen und dem Sarcom sieht, das Sarcomgewebe zunächst auf die Septen zwischen den Läppchen und endlich in die Läppchen selbst eingedrungen ist. Trotzdem, dass dieser lobuläre Bau die Erkennung der von uns beschriebenen Felder etwas erschwert, erkennt man auch hier schon bei dieser Vergrösserung mit Leichtigkeit diese Felder wieder, die entweder durch die circuläre Anordnung ihrer Zellen um ein mehr oder weniger central gelegenes Lumen oder durch ihre Begrenzung durch eine starke, eosinrothe Zone zur Genüge charakterisirt werden. In einem der Schnitte fällt sofort ein im Durchmesser nicht ganz 1 mm messendes Gefäss auf, das bei der Mächtigkeit der Entwickelung der Media in erster Linie an eine Arterie denken lässt.

Im Centrum der Schnitte sind ausgedehnte Nekrosen.

2. Bei mikroskopischer Untersuchung. Das Tumorgewebe besteht aus kreuz und quer verlaufenden Zügen von Spindelzellen, die Intercellularsubstanz ist an manchen Stellen sehr spärlich, gegen das Thyreoidea-Gewebe hin wird sie immer reichlicher und tritt hier, namentlich in den nach van Gieson gefärbten Präparaten, in breiten Zügen auf. Das Protoplasma der spindelförmigen Zellen zeigt keine deutlichen Granulationen und ist ziemlich gleichmässig roth gefärbt. Die einzelnen Zellkörper sind meistens scharf von einander getrennt, oft findet sich eine Spalte zwischen den einzelnen Zellen. Die Kerne sind in denjenigen Zellen, die längs getroffen sind, ziemlich lang, manchmal etwas gebogen, an beiden Enden meistens abgestumpft. Das Chromatin ist in Form eines feinen Netzes vorhanden, das an den Knotenpunkten stärkere Anhäufungen zeigt. Kernkörperchen sind nicht sicher erkennbar. In dem sarcomatösen Gewebe finden sich zahlreiche spaltförmige Gefässe mit endothelialer Auskleidung, deren Adventitia sich nicht vom Geschwulstgewebe abgrenzen lässt. In allen Schnitten zerstreut finden sich in wechselnder Menge meistens multinucleäre, seltener einkernige Leukocyten. Sehr schön ist der Uebergang des Sarcomgewebes auf die Thyreoidea-Läppchen. Auch hier zeigt sich die gleiche Regelmässigkeit in der Infiltration, wie wir sie schon bei Lupen-Vergrösserung hervorgehoben haben, und wie es auch schon von Kaufmann in seiner Arbeit über Struma maligna betont wurde. Zunächst werden stets die grösseren Septen zwischen den Läppchen sarcomatös, dann die feineren intralobulären Septen; die Schilddrüsen-Bläschen werden immer mehr comprimirt und verwinden zuletzt vollkommen. Die Felder in den peripherischen Theilen Sarcomes, welche schon bei Lupen-Vergrösserung erkennbar waren,

zeigen meistens ein deutliches enges Lumen mit endothelialer Auskleidung, unter der oft eine homogene Substanz erscheint, in welcher sich namentlich in den dicken Partien bläschenförmige, ovale Kerne finden; dann folgt eine ziemlich dicke Zone von Geschwulstzellen, die meistens ziemlich regelmässig verlaufen, bald mehr circulär, in der Mehrzahl der Fälle aber längs. Nach aussen von dieser Zellschicht folgt eine mehr oder weniger stark ausgebildete, nach der Färbung nach van Gieson sich deutlich roth färbende, circulär verlaufende, mässig zellreiche Schicht. Diese Felder stimmen also genau mit denen des Falles 1 überein, um so mehr, als sie, wie wir nachher sehen werden, auch im Verhalten der elastischen Elemente ganz die gleichen Verhältnisse zeigen. Hübsche Bilder einer Intima-Sarcomatose liefert uns das bei Lupen-Vergrösserung schon als Arterie imponirende Gefäss. Im Centrum des Gefässes liegt eine schmale, lange Oeffnung, die an manchen Stellen deutliche endotheliale Auskleidung aufweist. Meist unmittelbar an das Lumen schliesst sich eine Zellschicht an, die aus etwas kleineren Zellen, als die oben beschriebenen Sarcomzellen, besteht. Zwischen den Zellen findet sich reichlich Intercellularsubstanz. Die Zellen sind ziemlich unregelmässig angeordnet, bald in kleinen, längs oder quer getroffenen Zügen, bald mehr einzeln. Zwischen den Zellen finden sich ziemlich reichlich spaltförmige Lumina mit endothelialer Auskleidung. Man könnte zunächst an eine einfache Wucherung und Verdickung der Intima denken. Wenn wir aber die unregelmässige Anordnung der Bestandtheile dieser Zellschicht, dann die ziemlich zahlreichen spaltförmigen Gefässe in derselben in Betracht ziehen, und endlich noch den Umstand berücksichtigen, dass das sarcomatöse Gewebe in unmittelbarer Nähe des Gefässes ganz die gleiche Zusammensetzung zeigt, so glaube ich, hier eine Intima-Sarcomatose annehmen zu dürfen. Nach aussen hin wird diese Zellschicht von einer ziemlich dicken, durch ihre Schlängelung und durch ihren Glanz auch ohne specifische Färbung sogleich als Elastica intimae erkennbare Linie begrenzt. Die Elastica intimae zeigt schon bei dieser Färbung starke Degenerations-Zustände, indem sie vielfach aufgequollen, undeutlich begrenzt erscheint und manchmal eine schmutzig-schwarzblaue Farbe annimmt (Verkalkung). An einigen Stellen ist sie nicht erkennbar. Auf diese Elastica hin folgt eine in der für Arterien charakteristischen regelmässigen Ausbildung die ziemlich dicke Media, die ihrerseits wieder von einer, allerdings vielfach unterbrochenen, weisslichen glänzenden Zone, die wohl als Elastica adventitiae gedeutet werden muss, begrenzt wird. An diese schliesst sich eine mässig dicke, kernarme Adventitia. Wir haben also hier, wie im Fall Obrist, eine Intima-Sarcomatose einer Arterie vor uns.

Färbung der elastischen Elemente nach Weigert. Die elastischen Elemente, welche in der Kapsel und in den Partien, in welchen noch Läppchen mit Colloid-haltigen Follikeln vorhanden sind, und endlich in den lobulär gebauten, peripheren Theilen des Sarcomgewebes in ziemlich grosser Anzahl angetroffen werden, sind in den übrigen Geschwulst-

partien spärlich. Elastische Elemente zeigen die in den Hämalaun-Eosin-Präparaten erwähnten Felder, und zwar lassen sich, wie in den Venen des Falles 1, meistens zwei circulär verlaufende Systeme unterscheiden, welche an beschränkten Stellen des Umfanges zusammenfliessen. Die Felder sind oval, von etwas wechselnder Länge und Breite. Der Längendurchmesser beträgt $\frac{1}{4}$—$\frac{3}{8}$ mm, der Breitendurchmesser ist immer das drei- oder vierfache kürzer. Sie liegen etwa 1 mm und mehr von einander entfernt. Ohne noch mehr auf diese Vene einzugehen, will ich in Folgendem nur kurz das Verhalten der elastischen Elemente in der beschriebenen Arterie anführen. Die elastischen Elemente zeigen hier ziemlich die gleichen Bilder, die wir schon in den Hämalaun-Eosin-Präparaten zum Theil erkannten. Die in Form steiler Wellen verlaufende oder fein gekräuselte Elastica intimae tritt nur noch an ganz beschränkter Stelle als eine compacte Lamelle auf; meistens spaltet sie sich in 2—3 Lamellen auf. Auf ihr, gegen das Lumen zu, findet sich eine feine Lamelle neben einigen elastischen Fäserchen. In sämmtlichen elastischen Elementen der Intima sehen wir die von uns schon mehrere Male angeführten Degenerations-Zustände. An einer Stelle, an welcher die Geschwulstzellen bis an die Media heranreichen und diese zum Theil noch infiltriren, ist die Elastica intimae theils ganz verschwunden, theils nur noch in Form kleiner, unregelmässiger Klümpchen vorhanden. Die Media zeigt das für sie charakteristische Netz der dünnen elastischen Fäserchen. Die Adventitia, von der namentlich die central gelegenen Lamellen als Elastica adventitiae durch ihre mächtige Entwickelung auffallen, zeigt keine besonderen Abweichungen vom normalen Bild.

Fall 5: Struma sarcomatosa, operirt von Herrn Dr. de Quervain in La Chaud-de-Fonds. Es steht nur ein Theil des Tumors zur Verfügung.

Färbung mit Hämalaun-Eosin.

1. Bei Lupen-Vergrösserung. Manche Schnitte zeigen auf einer Seite das gewöhnliche Bild der Colloidstruma; an diese angrenzend und meistens durch eine Kapsel getrennt, tritt sehr zellreiches Gewebe auf, das in den mehr centralwärts gelegenen Partien durch kernarmes fibröses Gewebe ersetzt wird. In diesem Tumor ist ebenfalls, namentlich in den peripherischen Partien der zellreichen Zone, in denen sich Follikel bald in geringerer, bald in grösserer Zahl finden, eine Andeutung eines lobulären Baues vorhanden. In diesen peripherischen Partien erkennt man auch wiederum zahlreiche, durch die Abgrenzung und durch die Anordnung ihrer Zellelemente charakterisirte Felder, die schon bei dieser Vergrösserung hier und da ein meistens comprimirtes spaltförmiges Lumen erkennen lassen. In der Kapsel und auch im Tumor finden sich grössere und kleinere Lymphocyten-Anhäufungen, die namentlich in der Kapsel vielfach ein helleres Keimcentrum erkennen lassen.

2. Bei mikroskopischer Untersuchung. Wir beschränken uns hier auf

die genauere Beschreibung der sarcomatösen Partien, ohne die Verhältnisse des Hereinwucherns der Sarcomzellen in die Läppchen der Colloidstruma näher auszuführen, da sie völlständig die gleichen sind, wie in Fall 4.

Zum Unterschied von den bis jetzt beschriebenen Sarcomen ist hier an manchen Stellen ein bindegewebiges Reticulum gut ausgebildet. Es besteht aus breiten und schmaleren, geradlinig oder gebogen verlaufenden Streifen und Balken, die sich nach van Gieson stark roth färben. Nur hier und da ist an den Fibrillen ein langer, sehr schmaler, spindelförmiger Kern erkennbar, der sich von den Kernen der Sarcomzellen sehr leicht durch seinen grösseren Chromatin-Gehalt unterscheidet. Die Sarcomzellen liegen meistens in den ziemlich unregelmässigen Maschen des bindegewebigen Reticulum. Diese mehr fibrosarcomatösen Partien finden sich namentlich gegen die Kapsel und gegen die fibrösen central gelegenen Partien hin. An anderen Stellen finden sich solche rothe Bänder nur in sehr geringer Zahl. Die Sarcomzellen sind zum Theil spindelförmig, zum Theil polyedrisch oder rundlich und zeigen meistens einen ziemlich grossen Protoplasma-Leib, welcher zahlreiche feine Granulationen aufweist. Die Kerne sind von wechselnder Grösse, meistens rund oder oval. Hier und da finden sich auch mehrere Kerne in einer Zelle. Die Kerne zeigen ein feines Chromatin-Netz uud meistens grosse Kernkörperchen. Die Sarcomzellen sind oft durch eine Spalte von einander getrennt. Hie und da finden sich auch die typischen spaltförmigen Gefässe. Im Gewebe zerstreut sieht man bald einkernige, bald mehrkernige Leukocyten, hier und da auch Gruppen einkerniger Leukocyten. Die Felder zeigen wieder die gleichen Bilder, wie in den vorher beschriebenen Tumoren. Eine Intima-Sarcomatose einer Arterie konnte in den von uns untersuchten Schnitten nicht aufgefunden werden.

Die Färbung der elastischen Fasern nach Weigert.

Die Felder treten hier sehr schön und in grosser Zahl auf. Bald sind es kleine, ovale Gefässe mit einer zweischichtigen elastischen Auskleidung, bald sind es grössere, manchmal unterbrochene, oder mit anderen ähnlichen Feldern communicirende Gefässe, die theils ebenfalls zwei Schichten, theils nur eine Schicht elastischer Fasern und Lamellen aufweisen. Wie in den anderen Tumoren, so finden sich diese Bilder auch hier mit Vorliebe in den peripherischen Partien der Schnitte.

Fall 6: Brandt, 51 Jahre alt, 21. August 1897 operirt von Herrn Prof. Kocher. Wachsthum seit Frühling 1897.

Abgekapselter, grobhöckeriger Tumor, 10,5 : 7 : 7 cm. Consistenz ziemlich derb. Schnittfläche: Die grössten Theile derselben nekrotisch. An der Peripherie eine ½—2 cm breite Zone grauröthlich oder grauweisslich, ziemlich transparent, mit zahlreichen kleinen Nekrosen und Blutungen.

Die Färbung mit Hämalaun-Eosin ergiebt folgende Bilder:

1. Bei Lupenvergrösserung. Die Schnitte zeigen, je nach dem Blocke,

dem sie angehören, ziemlich verschiedene Bilder. Die Oberfläche des Tumors besteht bald nur aus Bindegewebe, bald aus Bindegewebe und comprimirten Drüsenbläschen, bald endlich auch aus quergestreifter Musculatur. Die Abgrenzung des Tumorgewebes ist nicht überall scharf, indem an einzelnen Stellen die Kapsel von Geschwulstzellen durchbrochen wird, namentlich da, wo in der Kapsel sich quergestreifte Muskelzüge finden. In den peripherischen Partien der Schnitte finden sich vielfach mehr oder weniger von Sarcomzellen durchsetzte Läppchen mit Colloid-haltigen Follikeln und dann grössere epitheliale Felder und Stränge, in welchen hier und da die erste Andeutung der Drüsenbläschen-Bildung, sowie auch ausgebildete Drüsenbläschen mit schön angeordneten cubischen oder leicht cylindrischen Epithelzellen sich finden, ohne dass ein solches Bläschen durch bindegewebige Septen von den übrigen epithelialen Zellen getrennt ist. Es liegen Bilder vor, die hier (im Pathologischen Institut zu Bern) in die Kategorie der wuchernden Struma eingereiht werden. Die Schnitte zeigen an diesen Partien einen deutlich lobulären Bau. Lobulärer Bau ist auch in denjenigen Partien sichtbar, in welchen sich die mehr oder weniger mit Sarcomzellen infiltrirten, Follikel-haltigen Läppchen befinden. In diesem Tumor sind die Gefässfelder, die sich hier in reichlicher Menge vorfinden, sehr schön ausgesprochen.

2. Bei mikroskopischer Untersuchung. Das Sarcom setzt sich theilweise aus unregelmässig verlaufenden Zügen, theilweise aus regellos bei einander liegenden, meist kleinen Zellen zusammen, die bald mehr spindelförmig, bald rund oder polyedrisch sind. Der Zellleib ist meistens klein und umgiebt in Form eines schmalen, wenig eosinrothen Saumes den meist central gelegenen Kern. Die Kerne sind rundlich oder oval, mit schönem Chromatin-Netz, das hier und da stärkere Verdichtungen des Chromatins zeigt. Kernkörperchen sind selten. Die Zwischensubstanz ist nur wenig ausgebildet und an manchen Stellen nicht scharf vom Protoplasma getrennt. In dem Sarcomgewebe finden sich wieder die zahlreichen, spaltförmigen und charakteristischen Gefässe. Ausser den Sarcomzellen finden sich im Gewebe zerstreut ein- und mehrkernige Leukocyten. Sehr hübsch sind in diesem Tumor die Bilder von Intima-Sarcomatose, die sich ausschliesslich auf die Venen beschränken. Das Bild ist stets mehr oder weniger das gleiche; auf ein spaltförmiges Lumen, das deutliche endotheliale Auskleidung zeigt, und das in seinem Innern neben rothen Blutkörperchen nur selten einzelne Geschwulstzellen aufweist, folgt direct eine mehr oder weniger dicke Schicht von Zellen, die in Form, Grösse und Aussehen völlig den übrigen Geschwulstzellen entsprechen. Die Zellschicht wird nach aussen von einer bald weniger, bald stärker ausgebildeten eosinrothen Adventitia, die vielfach sehr stark von Geschwulstzellen infiltrirt wird, begrenzt.

Die Färbung nach van Gieson bestätigt die in den Hämalaun-Eosin-Präparaten beschriebenen Bilder, ohne wesentlich Neues zu liefern.

Färbung der elastischen Fasern.

In manchen Schnitten sind die elastischen Elemente ausserordentlich reichlich, was sich aber leicht dadurch erklärt, dass gerade an diesen Stellen quergestreifte Musculatur und Sehnengewebe sich finden. In den rein sarcomatösen Partien sind die elastischen Elemente ziemlich spärlich; hingegen finden sich reichlich Venen, die von einer ein- bis zwei- und mehrschichtigen Zone elastischer Lamellen und Fasern eingeschlossen werden und die gleichen Bilder der Verzweigung und des Zusammenfliessens mehrerer Felder zeigen, wie die Venen im Fall 1.

Fall 7: Schäer, 60 Jahre alt, gestorben am 25. Juli 1895, 11 Uhr Morgens. Section am 25. Juli 1895 5½ Uhr Abends (Chir. Klinik).

Auf beiden Seiten der Trachea gelegener, nach unten spitz zulaufender fester Tumor. Er reicht fast bis an das rechte Herzohr, füllt die obere Thoraxapertur fast völlig aus, und nur mit Mühe kann man einen Finger zwischen Tumor und erste Rippe einschieben. Die am unteren Pol des Tumors hinziehende Vena anonyma sinistra, sowie die rechte, senkrecht absteigende Vena anonyma sind völlig comprimirt, ebenso der Truncus anonymus. Die Trachea stark nach vorn und links verdrängt, an beiden Seiten comprimirt. Schnittfläche etwas lappig, grauröthlich. Die centralen Massen nekrotisch, von gelber Farbe, zerfallend. In der Lunge finden sich zahlreiche kleine, meist subpleural gelegene Metastasen.

Von diesem Tumor wurden mehrere Stückfärbungen mit Weigert-schem Fuchsin gemacht. Vier Blöcke, bei denen die Nachfärbung mit Paracarmin vorgenommen wurde, wurden in 189, bezw. in 162, 177 und 178 Serienschnitte mit einer durchschnittlichen Dicke von 20—25 μ zerlegt; ein Block, der nur mit Weigert'schem Fuchsin gefärbt wurde, wurde in 250 Schnitte zerlegt. Endlich wurden noch von einem Block einer Lungenmetastase dieses Tumors nach Färbung mit der Weigert'schen Farbe und Nachfärbung mit Paracarmin eine Serie von 81 Schnitten angelegt.

Dieses Sarcom besteht aus Spindelzellen von mässiger Grösse, zwischen denen sich im Hämalaun-Eosin-Präparat im Längsschnitt häufig eine schmale rothe Linie befindet. Im Querschnitt sieht man in den engen Maschen eines Reticulum mit ziemlich dicken Balken runde Kerne. Daneben findet man viele zerstreute Riesenzellen, die meistens länglich und spindelförmig sind, mit zahlreichen central, gelagerten Kernen, oder dann einem einfachen, sehr grossen Kern, in dem sich Chromatin-Klumpen finden. Das Protoplasma der Zellen zeigt eine Andeutung eines reticulären Baues. Was die elastischen Elemente anbelangt, so finden wir ganz die gleichen Bilder, wie wir sie in den vorhergehenden Tumoren beschrieben haben. Die Felder, die bald mit zwei elastischen Schichten, wie die im Tumor 1 zuerst beschriebenen Gefässe, begrenzt sind, bald nur eine Zone zeigen, sind hier, wie die bei Lupenvergrösserung gezeichnete Figur 6 es deutlich demonstrirt, sehr zahlreich, und viele lassen sich durch sämmtliche Schnitte einer Serie hin verfolgen. In den meisten sind deutliche Lumina mit

endothelialer Auskleidung erkennbar. Viele dieser Felder zeigen Verzweigungen, und andere wiederum anastomosiren vielfach unter einander. Neben diesen Gefäss-ähnlichen Feldern und den elastischen Fasern, die sich zu solchen Feldern verfolgen lassen, finden sich noch zerstreut elastische Elemente. Dieselben gleichen vollständig denjenigen, welche sicher mit Gefässen in Verbindung stehen. Da diese letzteren Bilder sehr häufig sind, so möchte ich daraus den Schluss ziehen, dass auch die anderen zerstreuten Fasern Reste von Gefässfeldern sind.

Interessant ist ein Befund in der Lungenmetastase. Hier liegt nehmlich ebenfalls eine Intima-Sarcomatose einer Vene vor, die sich von denen im primären Tumor in Nichts unterscheidet. Die elastischen Elemente dieses Gefässes, das sich in sämmtlichen 81 Serienschnitten nachweisen lässt, erleiden die gleichen Veränderungen, die wir im Fall 1 bei der Verfolgung der einzelnen Gefässe zur Genüge kennen gelernt haben.

Zusammenfassung.

Die Mehrzahl dieser sieben sarcomatösen Strumen setzt sich vorwiegend aus Spindelzellen zusammen; nur die Struma Obrist zeigt neben polyedrischen Zellen, als Hauptbestandtheil kleine, runde Zellen, welche Lymphocyten in der Grösse nur um Weniges übertreffen. Neben den spindelförmigen Zellen werden beinahe in allen Tumoren mehr polyedrische Formen angetroffen. Endlich finden sich namentlich in den Sarcomen Schenk und Schär Riesenzellen, welche meist spindelförmig sind, 2—6 kleine oder einen grossen einfachen Kern einschliessen. Die Spindelzellen sind in den verschiedenen Tumoren von etwas wechselnder Grösse. Im Grossen und Ganzen aber wiegen die mittelgrossen Formen vor. Die einzelnen Zellen sind meistens ziemlich deutlich von einander geschieden, oft findet sich eine helle Spalte zwischen ihnen. Seltener kommt es vor, dass das Protoplasma ohne scharfe Abgrenzung in die Zwischensubstanz, die sich in ziemlich wechselnder Ausbildung vorfindet, übergeht. Die Intracellular-Substanz ist namentlich im Fall 5 scheinbar sehr stark entwickelt, beinahe die Sarcomzellen an Mächtigkeit übertreffend. Sie tritt hier in Form eines Reticulum auf, in welchem neben deutlichen Fibrillen noch schmale, lange, spindelförmige Zellkerne erkennbar sind, so dass dieses Netz nicht als Intracellular-Substanz, sondern als selbständiges bindegewebiges Stroma aufzufassen ist. Diese Tumoren sind durch ihren gleichmässigen Bau, durch das Aussehen ihrer zelligen

Elemente und endlich durch das Verhalten der spaltförmigen Gefässe mit endothelialer Auskleidung und meist ganz dünner Adventitia, an welche sich das Tumorgewebe direct anschliesst, zur Genüge als Sarcome charakterisirt.

In allen diesen Tumoren finden sich namentlich in den peripherischen Partien reichliche elastische Elemente, in den centralen dagegen sind sie meistens nur sehr spärlich. In der Peripherie findet man mit Vorliebe eigenthümliche Felder, die ganz oder theilweise von elastischen Fasern und Lamellen scharf nach aussen abgegrenzt werden, Felder von meist ovaler, selten runder Form. Im Inneren sind diese Felder von Geschwulstzellen ausgefüllt, welche den aussen gelegenen meistens vollständig gleichen. In der Mehrzahl der Felder, ist noch ein spaltförmiges Lumen mit deutlich endothelialer Auskleidung vorhanden, unter welchem sich vielfach eine homogene, an breiteren Stellen kernhaltige Adventitia findet. Diese Felder sind offenbar als Venen zu deuten. Allerdings könnte man bei ihrer Form und bei der Berücksichtigung des Umstandes, dass sie sich mit Vorliebe in der Peripherie der Tumoren finden, in der oft auch noch mehr oder weniger mit Sarcomzellen infiltrirte Thyreoideal-Läppchen zu finden sind, auch daran denken, dass diese Felder nichts anderes, als völlig sarcomatös veränderte Läppchen seien, in welchen die Colloid-haltigen Follikel durch Druck der Sarcomzellen zu Grunde gegangen sind. Eines der wichtigsten Kriterien bei dieser Differentialdiagnose ist selbstverständlich das Verhalten der elastischen Elemente. Die Angaben über das Verhalten der elastischen Elemente in der Schilddrüse sind recht spärlich. In Kölliker's Gewebelehre (A. Kölliker's Handbuch der Gewebelehre des Menschen. Bd. 3 von Ebner 1899) findet sich über das Verhalten der elastischen Elemente nur Folgendes: „Die Faserhaut, die die Hauptlappen umhüllt, und das intercelluläre Bindegewebe besteht aus leimgebenden Bindegewebsbündeln, denen zahlreiche, netzartig verbundene elastische Fasern beigemengt sind. Das Bindegewebe, überall Träger reichlicher Blut- und Lymphgefässe, dringt auch in das kleinste Läppchen ein, bildet aber dort einen an Masse untergeordneten Bestandtheil und enthält nur noch sehr spärliche elastische Fasern; nach Sacerdotti sollen sie hier ganz fehlen.“

Ausbildung und Anordnung der elastischen Elemente, zur Genüge als solch charakterisirt werden. In manchen Arterien, wie z. B. bei den im Fall 3 beschriebenen, handelt es sich einfach um einen Durchbruch der Geschwulstzellen in das Lumen; bei anderen, wie in den Fällen 2 u. 4, liegt ähnlich, wie in den Venen, eine Intima-Sarcomatose vor.

Was nun die Entstehung der Intima-Sarcomatose der Arterien und Venen anlangt, so muss man sich die Frage vorlegen, ob die Intima-Sarcomatose durch ein einfaches Hineinwuchern der Sarcomzellen bedingt wird, oder ob hier vielleicht die zelligen Elemente der Intima, d. h., das Endothel oder die sogenannten Intimazellen für sich zu wuchern beginnen und so die Intima-Sarcomatose bedingen. Eine Wucherung des Endothels können wir sofort von der Hand weisen; denn dagegen spricht der Umstand, dass wir in der Mehrzahl der Felder auf zahlreichen Schnitten die endotheliale Auskleidung des Gefässlumens scharf von den Geschwulstzellen differenziren können. Ueber eine Betheiligung der Intimazellen kann ich mich deswegen nicht mit Bestimmtheit aussprechen, weil in unsern Präparaten nirgends Anfangsstadien vorlagen.

Im Fall 1 könnte man am ehesten an eine solche Wucherung der Intimazellen denken, da wir hier beinahe in sämmtlichen Geschwulstfeldern dem centralen, spaltförmigen Gefässlumen zunächst kleine Zellen mit kleinen Chromatin-reichen Kernen vorfinden, und erst nach aussen treten dann grössere Zellen auf, die in ihrem Bau mit der Mehrzahl der aussen gelegenen Geschwulstzellen identisch sind. Hier könnte man also versucht sein, anzunehmen, dass die kleineren, mehr central gelegenen Zellen aus den Intimazellen hervorgegangen wären; indess ist es nicht möglich, diese Ansicht irgendwie weiter zu stützen.

Im Grossen und Ganzen hat die Annahme eines Hineinwucherns der sarcomatösen Elemente die grösste Wahrscheinlichkeit für sich, da wir in manchen Schnitten deutliche Bilder vorfanden, in denen die elastischen Elemente der äusseren oder auch der inneren Schichten nach innen gebogen waren. Allerdings fanden wir auch wieder Stellen, in denen sie nach aussen umbogen; dieser Befund lässt sich aber auch ohne Zwang so deuten, dass die vorher in das Gefäss eingebrochenen Tumor-

zellen an einer anderen Stelle wieder nach aussen durchbrechen. Als eine weitere Möglichkeit wäre zuletzt auch noch in Betracht zu ziehen, dass die sarcomatösen Elemente an einer Stelle von aussen in das Gefäss einbrechen und dadurch zum Beispiel die Intimazellen zu einer Wucherung veranlassen. Zur Discussion dieser Frage lässt sich gar kein weiteres Material beibringen.

Ohne weiter auf die Besprechung der verschiedenen Möglichkeiten einzugehen, möchte ich nur noch den merkwürdigen und a priori nicht zu erwartenden Befund hervorheben, dass das Endothel in diesen Feldern sich auf einer grossen Zahl von Schnitten wiederfindet, obschon das Lumen die mannigfachsten Veränderungen eingegangen ist, spaltförmig geworden und vielfach ganz nach einer Seite verdrängt worden ist, und obgleich die elastischen Lamellen und Fasern oft in ausgedehntem Maasse dem Ansturm der sarcomatösen Elemente erlegen sind. Wenn man nur ein Hereinwuchern der sarcomatösen Elemente annimmt und eine selbständige Wucherung der Zellen der Intima von der Hand weist, so ist es eigentlich nicht recht klar, weswegen die Sarcomzellen sich nur zwischen Endothel und Elastica intimae ausbreiten, ohne sofort das Endothel zu durchbrechen, während die sonst sicher resistenteren elastischen Lamellen und Fasern in erster Linie zu Grunde gehen. Wie dem auch sei, so scheint nach den vorliegenden Bildern das Endothelrohr der Ausbreitung der Sarcome auf dem Blutwege einen nicht unbeträchtlichen Widerstand darzubieten. Dieses Verhalten des Endothels wird auch von Goldmann zu verschiedenen Malen hervorgehoben. Er fand diese Widerstandsfähigkeit sowohl bei dem Eindringen von Sarcom-, als auch von Carcinomzellen.

Es war von Interesse, unsere Fälle, so weit es möglich war, auf Metastasen zu untersuchen.

Der Fall 1 zeigt bei der Section in der Wand des rechten Ventrikels gegen die Herzspitze hin einen Geschwulstknoten, dessen Durchmesser etwa 1½ cm beträgt. Er ist von der Aussenfläche nicht sichtbar, da er etwa 1 mm vom Epicard entfernt liegt. Er ragt gegen das Ventrikel-Lumen hin vor. Auf der Oberfläche beider Lungen findet sich eine Anzahl wenig prominirender, gegen die Umgebung scharf abgegrenzter Metastasen, deren Schnittfläche grauweisslich ist. Der Durchmesser der

grössten dieser Geschwülste ist etwa 1½ cm. Die Metastasen reichen etwa ½—1 cm in das Lungengewebe hinein.

Beim Fall Obrist ergab die Section Metastasen in der Retroperitonaeal-Drüsen und in den Inguinaldrüsen, die in der rechten Fossa iliaca unter dem Ligamentum Pouparti einen Gänseeigrossen Tumor bildeten.

Der Fall 7, Schär, zeigt bei der Section Lungen-Metastasen. Ueber die anderen Fälle konnte ich nichts Weiteres eruiren. Es ist also fast in der Hälfte der Fälle das Vorkommen von Metastasen sicher gestellt. Ob die andern 4 frei davon geblieben sind, entzieht sich unserer Kenntniss. Die Zahl der Fälle ist zu klein, um daraus weitergehende Schlüsse zu ziehen. Immerhin liegt aber die Möglichkeit vor, dass die Betheiligung der Gefässe an der Bildung der Sarcome für die Generalisation derselben von Bedeutung ist.

Dabei ist auffallend, dass in keinem der Fälle von Struma sarcomatosa mit Metastasen, in den grösseren Venen, die an der Oberfläche der Knoten sehr leicht sichtbar sind, Geschwulstthromben sich nachweisen liessen, wie das bei den epithelialen, den sogenannten carcinomatösen Strumen, nach den Erfahrungen des hiesigen Pathologischen Institutes recht häufig sich findet.

Dass diese Betheiligung der Venen vielleicht auch zur Erklärung des von Virchow ausgesprochenen Satzes führen dürfte, dass die Generalisation der Sarcome wesentlich auf dem Blutwege erfolgt, ist klar. Es ist wohl zu erwarten, dass die nächste Zeit die vorliegenden Angaben nach vielen Seiten bestätigen und erweitern wird, und vielleicht erhalten wir auf diese Weise eine Ausfüllung der Lücken, die in der Lehre der Sarcome noch in grosser Zahl vorhanden sind. Um die Bedeutung dieser Untersuchung besonders hervorzuheben, schliesse ich mit einigen Sätzen, welche der Schilderung der Hodensarcome von Langhans entnommen sind. Nachdem er hervorgehoben hat, dass die erste Entwicklung der Sarcome eigentlich noch nicht durch Beobachtungen aufgeklärt ist, fährt er weiter fort: „Es ist dies um so mehr zu bedauern, weil in unserm histologischen System der Geschwülste die Gruppe der Sarcome nach einer anderen Richtung die unbefriedigendste ist. Befinden sich doch hier, wenn man sich bei der Abgrenzung wirklich nur an die Mengenver-

hältnisse der Zellen und Intercellular-Substanz hält, neben den weichen Warzen, die meist das ganze Leben ohne jede Veränderung getragen werden, neben dem ganz unschuldigen Psammom, die malignen Hautsarcome und namentlich die melanotischen Tumoren, die oft in wenigen Monaten die ganze Körper-Oberfläche bedecken und fast alle inneren Organe befallen. Es walten hier die grössten physiologischen Unterchiede ob. Die Gruppe der Sarcome in ihrer jetzigen Form ist ein Ausfluss jener streng anatomischen Anschauungen, wie sie Virchow des öfteren, namentlich aber in den einleitenden Vorlesungen zu seinem Geschwulstwerk aus einander gesetzt hat. Die Berücksichtigung des physiologischen Verhaltens der Geschwülste wird auf die gleiche Stufe mit der Eintheilung der Pflanzen in Nutz- und Giftpflanzen gestellt. Dieser Vergleich hätte aber nur dann Berechtigung, wenn es sich bei jenen auch um selbständige Organismen handelte, deren Beziehungen zu einem dritten ebenso selbständigen Organismus in Frage stünden. Die Geschwülste können, wie dies ja auch gerade Virchow vielfach betont hat, nur mit den normalen Geweben und Organen des gleichen Organismus verglichen werden. So wie bei der Abgrenzung der letzteren in Gruppen die physiologischen Gesichtspunkte nicht bloss Berücksichtigung finden, sondern vielfach das Maassgebende sind, — wie für das Nerven- und Muskelgewebe —, ebenso hat auch in der Lehre von den Geschwülsten das physiologische Verhalten die gleiche Berechtigung, wie die Zusammensetzung. Ja, man wird ihm sogar vielfach eine höhere Berechtigung zugestehen müssen. War dies doch durch Abtrennung des Tuberkel, des Gummi schon vor der Entdeckung der Bacillen zugestanden!"

Endlich sei es mir noch gestattet, an dieser Stelle meinem hochverehrten Chef und Lehrer, Herrn Professor Langhans, für die gütige Ueberweisung dieser Arbeit und für die rege Unterstützung während derselben meinen verbindlichsten Dank auszusprechen.

Literatur.

Ackermann: Histogenese und Histologie der Sarcome. Samml. klin. Vorträge, No. 233/34.

Virchow: Die krankhaften Geschwülste. Bd. 2.

Langhans: Bearbeitung der Hodensarcome in Kocher: Die Krankheiten des Hodens. Stuttgart, 1887.

Kaufmann: Die Struma maligna. Deutsche Zeitschrift f. Chirurgie, 9. Bd. — Ibidem, 14. Bd.

Acker: Zur Pathogenese der Geschwulst-Metastasen. Deutsches Archiv für klin. Medicin, 9, 1873.

Kölliker: Handbuch der Gewebelehre des Menschen von v. Ebner, Bd. 3, Leipzig, 1899.

Goldmann: Anatomische Untersuchungen über die Verbreitungswege bösartiger Geschwülste. Beiträge zur klin. Chir. von Bruns, Bd. 18, Heft 3.

Erklärung der Abbildungen auf Tafel VI.

Fig. 1. Oc. 1, Obj. 4 Leitz. Gefäss a und b des Falles 1 (Schenk).
Beide Gefässe zeigen eine äussere und eine innere Schicht elastischer Elemente; die äussere Schicht des Gefässes a ist an einem Schmalpol durchbrochen. Das Gefäss b zeigt schon eine stärkere Durchbrechung seiner elastischen Elemente. Das schmale Lumen oben entspricht dem Endothelrohr.

Fig. 2. Oc. 1, Obj. 7 Leitz. Gefäss a des Falles Schenk.
Man sieht in der Mitte des Gesichtsfeldes ein deutliches spaltförmiges Lumen mit endothelialer Auskleidung. Unter dem Endothel liegt eine Adventitia von wechselnder Breite, an den breiteren Stellen bläschenförmige Kerne zeigend.

Fig. 3, 4 u. 5. Oc. 1, Obj. 4 Leitz.
Das gleiche Gefäss, wie in Fig. 2, die verschiedenen Stadien der Auflösung der elastischen Elemente zeigend.

Fig. 6. Lupen-Vergrösserung. Fall 6 (Schaer).
Man sieht zahlreiche, auch bei einander liegende Gefässe (Venen) mit Intima-Sarcomatose.

XII.
Untersuchungen über die Blutplättchen.

Von
Dr. Deetjen,
Assistenten am physiologischen Institut zu Kiel.

(Hierzu Taf. VII.)

Die Frage nach dem Wesen und der Bedeutung des dritten Formbestandtheiles des Blutes, der sogenannten Blutplättchen, hat seit der Zeit, wo Hayem [1]) und später Bizzozero [2]) ihre eingehenden Untersuchungen über diese kleinsten Elemente des Blutes veröffentlichten, eine ganze Anzahl von Forschern beschäftigt. So zahlreich aber die Untersuchungen sind, ebenso verschieden fast sind die Ansichten über die Natur dieser eigenthümlichen Gebilde geblieben.

Es wird nicht nöthig sein, hier noch einmal die Literatur über diesen Gegenstand anzuführen, da dieselben in den grösseren Arbeiten über die Blutplättchen, welche in den letzten Jahren erschienen sind, so besonders in den Abhandlungen von Arnold [3]) und Determann [4]) eine eingehendere Berücksichtigung gefunden hat [5]). Diejenigen von den bisherigen Untersuchungen, welche ganz besonders von Wichtigkeit zu sein scheinen für die in vorliegender Arbeit vertretenen Anschauungen, werde ich noch am Schlusse anzuführen haben.

Die grössere Anzahl der Untersucher will die Blutplättchen

[1]) Hayem, Recherches sur l'evolution des hématies. Archives de Physiologie. S. II. T. V. 1878.

[2]) Bizzozero, Dieses Archiv. Bd. 90. 1882.

[3]) Arnold, Zur Morphologie und Biologie der rothen Blutkörper, Dieses Arch. Bd. 145. 1896.

[4]) Determann, Klinische Untersuchungen über die Blutplättchen. Deutsches Arch. f. Klin. Med. Bd. 61. 1898.

[5]) Am Ausführlichsten ist die Literatur in der neuerdings erschienenen Arbeit von Schwalbe („Untersuchungen zur Blut-Gerinnung". Braunschweig, Vieweg. 1901) enthalten.

als Degenerations-Producte, entweder der Leukocyten oder der rothen Blutzellen aufgefasst wissen; einige wollen in ihnen überhaupt nur Kunstproducte sehen, nur wenige betrachten sie als mehr selbständige Gebilde, ohne aber etwas Sicheres über ihre Natur und Bedeutung angeben zu können.

Wenn ich in der vorliegenden Arbeit zu einem in Manchem von den bisherigen Anschauungen abweichenden Resultate gekommen bin, das sich kurz darin zusammenfassen lässt, dass die Blutplättchen aus Kern und Protoplasma bestehen, und lebhafter amoeboider Bewegung fähig sind, so liegt das wesentlich daran, dass ich eine besondere, bisher nicht übliche Methode der Blut-Untersuchung anwandte. Die Untersuchungen, über deren Ergebnisse ich zum Theil schon vor etwa einem Jahre im Physiologischen Verein zu Kiel berichten konnte, wurden in der Hauptsache im Pathologischen Institute zu Kiel ausgeführt, und dann im Physiologischen Institut beendet. Ich benutze gern die Gelegenheit, an dieser Stelle meinem hochverehrten früheren Chef, Herrn Professor Heller, sowie meinem jetzigen Chef, Herrn Professor Hensen, für das grosse Interesse und für das freundliche Entgegenkommen, welches sie mir bei der Ausführung der Arbeit bewiesen, meinen Dank auszusprechen.

Zur Untersuchung der Blutplättchen wurde ich im Verlaufe einer Arbeit über die Leukocyten veranlasst. Es lag mir damals daran, womöglich eine Methode ausfindig zu machen, welche es gestattete, die lebhaften Gestalts-Veränderungen, welche die weissen Blutkörperchen des Menschen zeigen, wenn sie ausserhalb des Körpers auf dem erwärmten Objecttisch untersucht werden, unmittelbar am Deckglase zu fixiren. Die Schwierigkeit bestand dabei darin, das Blut gleichzeitig in dünner Schicht auszubreiten, und es dennoch vor dem Antrocknen zu schützen. Um dies zu erreichen, ging ich so vor, dass ich den Blutstropfen nicht auf Glas, sondern auf eine Schicht von Agar brachte, und dann mit einem Deckglase bedeckte. Ich benutzte dabei zunächst einen Agar, der in ähnlicher Weise, wie es in der bakteriologischen Technik gebräuchlich ist, mit Zusatz von Fleischwasser hergestellt war. Die Fixirung gelingt dann leicht, wie später genauer beschrieben werden wird, mit Hülfe von

Osmiumsäure. Bei der Durchsicht der auf solche Weise fixirten und dann gefärbten Präparate fiel es auf, dass bisweilen neben den Leukocyten in ihren mannigfachen Bewegungszuständen noch zahlreiche kleinste Körperchen sichtbar waren, an welchen eine durch Kernfarben färbbare Substanz und ein zartes Protoplasma unterschieden werden konnte.

Die verschiedenen Formen dieser Gebilde mit ihren zarten Ausläufern und Fortsätzen liessen darauf schliessen, dass es bewegungsfähige Körperchen sein müssten, wie sich dann auch durch Beobachtung des frischen Präparates bestätigte. Ihre Zahl, ihre Grösse und ihr ganzes Aussehen kurz nach Entnahme des Blutes machten es unzweifelhaft, dass sie identisch waren mit den sogenannten Blutplättchen. Von diesen weiss man aber, dass sie für gewöhnlich ausserhalb des Kreislaufes in sehr kurzer Zeit zu Grunde gehen, indem sie unter Quellungs-Erscheinungen zu blassen, kaum sichtbaren Protoplasmaschollen sich umwandeln. Wenn sie daher auf dem Agar ganz anders sich verhielten, wenn sie dort als zellige Gebilde mit Kern und Protoplasma und amoeboider Beweglichkeit erschienen, so konnte das nur daran liegen, dass durch die Untersuchung auf Agar irgendwelche günstige Bedingungen geschaffen waren, welche das rasche Absterben verhinderten.

Es lag mir daran, diese Bedingungen genauer kennen zu lernen, weil die Resultate, welche man bei der Anwendung des Fleischwasser-Agars erhielt, doch recht ungenügend waren. Die Bewegungen der Plättchen konnten nicht immer mit Sicherheit beobachtet werden, und auch die Färbung der fixirten Präparate blieb häufig unvollkommen. Eine Anzahl von Beobachtungen, auf die im Einzelnen einzugehen zu weit führen würde, legte die Vermuthung nahe, dass die Anwesenheit gewisser Salze, und zwar vor Allem von Phosphaten, für die Erhaltung der Lebensthätigkeit der Plättchen von Bedeutung sein müsse.

Die ersten Untersuchungen, die ich in dieser Richtung anstellte, indem ich zu einem Agar, dem ich ausser NaCl noch Salze der Orthophosphorsäure zusetzte, fielen negativ aus. Da aber möglicherweise die Ursache hiervon in der theilweisen Ausfüllung der Phosphate in Folge des Kalkgehaltes des Agars liegen konnte, machte ich einen Versuch mit der Anwendung

von metaphosphorsaurem Natron, $NaPO_3$, wobei diese Füllung vermieden wurde. Das Ergebniss war, wenn genügende Menge des Salzes zugesetzt wurde, ein überraschend gutes; die Erhaltung der Blutplättchen gelang vollkommen.

Es zeigte sich später, dass diese besondere Eigenschaft, die Plättchen vor dem Untergang zu schützen, nur dem Metaphosphat zukommt, während die übrigen Phosphor-Verbindungen, auch wenn ihre Ausfüllung verhindert wird, nicht den raschen Zerfall der Blutplättchen aufhalten können.

Um die Wirkung des metaphosphorsauren Natrons kennen zu lernen, wird es zweckmässig sein, zunächst das Verhalten der Blutplättchen auf einem Agar, dem nur NaCl zugesetzt ist, zu beobachten. Man bereitet sich zunächst eine etwa einprocentige Agar-Lösung, in welcher nach dem Filtriren 0,6 pCt. NaCl gelöst werden. Von dieser Lösung lässt man einige Tropfen auf einen Objectträger fliessen und wartet, bis der Agar erkaltet ist. Auf die erstarrte Schicht bringt man dann ein aus der Fingerspitze entnommenes Bluttröpfchen, das mit einem Deckglase bedeckt wird. Wenn man dann das Präparat auf dem erwärmten Objecttisch untersucht, so sieht man, wie das Blut sich zu einer dünnen Schicht ausgebreitet hat, in welcher alle einzelnen Elemente deutlich zu erkennen sind. Die Leukocyten beginnen sehr bald ihre amoeboiden Bewegungen, die sie für längere Zeit beibehalten.

Die Blutplättchen sind zu Anfang sehr leicht als rundliche oder elliptische Scheiben, die vielfach in grösseren Haufen zusammenliegen, zu erkennen. Aber schon sehr bald, nach 1 bis 2 Minuten, verändern sie sich, indem sie sich in eine stärker lichtbrechende Substanz und in ein diese umgebendes hyalines Plasma differenziren. Weiterhin schwillt dieses letztere mehr und mehr an und wird immer zarter und blasser, während die stärker lichtbrechende Masse sich zu Körnern auflöst, die meist peripherisch gelagert sind (Fig. I a, b u. c). Die Blutplättchen sind also unter Quellungs-Erscheinungen zu Grunde gegangen.

Wesentlich anders verhalten sich die Blutplättchen, wenn zu demselben Agar noch 0,6 g Natriummetaphosphat zugesetzt werden. Zweckmässig ist es ausserdem noch, etwa 0,3 g ikaliumphosphat K_2HPO_4 hinzuzufügen, da dann die zu beo-

bachtenden Bewegungen der Leukocyten und Blutplättchen lebhafter sind. Doch ist für die Erhaltung des Lebens der Blutplättchen nur die Anwesenheit des Metaphosphates maassgebend, wie nachher gezeigt werden wird. Untersucht man auf einem solchen Agar das Blut in derselben Weise, wie vorher, so sieht man, wie schon sehr bald nach Entnahme die Leukocyten anfangen sich zu bewegen, und schon nach etwa 5 Minuten kann man beobachten, wie sie auf das Lebhafteste umherkriechen, wobei sie häufig mit grosser Energie zwischen den ihnen im Wege stehenden Blutzellen sich einen Weg bahnen.

Meist zu derselben Zeit, manchmal aber auch etwas früher oder später nimmt man Veränderungen an den Blutplättchen wahr, welche in den ersten Augenblicken als rundliche oder ovale Scheibchen sehr leicht und in grosser Zahl zu erkennen sind. Indem sie diesen Zustand der Ruhe, der vergleichbar ist mit der Kugelform, welchen die Leukocyten während der Contraction zeigen, aufgeben, werden sie breiter und lassen zwei verschiedene Substanzen deutlich werden, einen stärker lichtbrechenden Innenkörper von rundlicher Gestalt und grünlichem Glanze, und ein mehr blasses Protoplasma. Dieses Protoplasma wechselt in der Folge ausserordentlich lebhaft seine Gestalt, indem es in Form von rundlichen oder spitzen Pseudopodien ausgestreckt wird, die in beständiger Bewegung sind, indem sie bald an dieser, bald an jener Stelle sich ausstrecken oder wieder einziehen, so dass die äusseren Umrisse des ganzen Plättchens fortwährend wechseln. In Fig. 2, a, b, c u. Fig. 3 a, b, c habe ich versucht, einige solcher Bewegungen und Gestalts-Veränderungen, wie sie an solchen Körperchen in weniger als einer halben Minute vor sich gingen, nachzuzeichnen. Doch kann von einem wirklichen Nachzeichnen nicht die Rede sein, da wenigstens dann, wenn die Zusammensetzung des Agars günstig war, die Veränderungen viel zu lebhaft dafür sind. Häufig sieht man auch die Plättchen während dieser Bewegungen langsam auf dem Agar dahinwandern. Es sind ganz unzweifelhaft amoeboide, selbständige Bewegungen, welche hier von den Blutplättchen ausgeführt werden.

Sowohl die kleinsten, wie die grössten Formen zeigen die Fähigkeit, sich zu bewegen. Doch sind nicht immer alle Körper-

chen in Thätigkeit. Während einige lebhaft ihre Gestalt verändern können, bleiben andere im Ruhezustand, ähnlich wie das auch bei den weissen Blutkörperchen zu beobachten ist. Hat man das Präparat vor Verdunstung geschützt, so kann man an einem und demselben Blutplättchen meist noch nach Stunden, (bis zu 4 Stunden nach Entnahme), die Bewegungen verfolgen. Für gewöhnlich gehen die beständigen Veränderungen der Form zu Beginn noch langsam vor sich, um dann im Verlaufe der ersten halben Stunde immer lebhafter zu werden, und erst ganz allmählich, nach 2 bis 3 Stunden, wenn die ersten Absterbe-Erscheinungen auftreten, wieder träger zu werden. Doch beobachtet man auch bisweilen, dass ein Blutplättchen, zu Anfang lebhaft beweglich, schon sehr bald wieder erlahmt, und sich zur ursprünglichen Scheibenform zusammenzieht.

Wesentlich länger können sowohl die Leukocyten, wie die Blutplättchen am Leben erhalten werden, wenn man das Präparat nicht bei Körpertemperatur, sondern bei Zimmerwärme stehen lässt. Noch nach mehr als 24 Stunden nach Entnahme des Blutes habe ich, nachdem der Objectträger nach dieser Zeit unter das erwärmte Mikroskop gebracht war, Blutplättchen deutlich sich bewegen sehen. Wenn man bedenkt, wie rasch, innerhalb weniger Minuten, die Blutplättchen unter gewöhnlichen Bedingungen zu Grunde gehen, muss diese lange Dauer der Erhaltung des Lebens, die nur abhängig ist von der Gegenwart von $Na\,PO_3$, sehr auffällig sein. Sie spricht dafür, dass es thatsächlich amoeboide Bewegungen sind, welche hier zur Beobachtung kommen, und nicht etwa durch Strömungen der umgebenden Flüssigkeit oder Diffusionsvorgänge hervorgerufene Gestalts-Veränderungen, ganz abgesehen davon, dass die ganze Art der Bewegungen, das Wandern auf dem Agar, eine solche Möglichkeit ausschliesst.

Die Lebhaftigkeit der Bewegungen ist von einer Reihe von Bedingungen abhängig, sowohl physikalischen, wie vor Allem chemischen. Obwohl auch bei Zimmertemperatur das Motilitäts-Vermögen der Plättchen beobachtet werden kann, so ist es doch zweifellos lebhafter, bei einer Temperatur, die der Bluttemperatur gleich kommt, und scheint bei etwas höheren Wärmegraden, ca. 40 °, am stärksten zu sein.

Noch grösseren Einfluss hat die Concentration der Salze auf die Lebensthätigkeit. Ein zu hoher Gehalt an NaCl beeinträchtigt die Bewegungen, während geringere Grade eher begünstigend wirken, wenn sie nicht bis unter ein gewisses Maass (etwa 0,4 pCt. Na Cl), wobei Quellung eintritt, herunter sinkt. Von K_2HPO_4 kann sowohl zu wenig, wie zu viel die Bewegungen verlangsamen. Für $Na\,PO_3$ gilt, dass ein zu wenig sofort die Veranlassung wird, dass die Plättchen zu Grunde gehen. Das Minimum des Gehaltes ist etwa 0,4 pCt., das Maximum etwa 1 pCt. Setzt man noch mehr zu, so zeigen die Plättchen fast gar keine Veränderungen mehr, sondern behalten dauernd den Zustand der Contraction, den sie gleich nach Entnahme des Blutes zeigen. Ebenso kann noch eine Reihe von weniger controllirbaren Momenten, deren Ursache wohl in der Zusammensetzung des Blutes selbst zu suchen ist, auf die Erhöhung oder Herabsetzung der Beweglichkeit von Einfluss sein, ähnlich, wie das für die Leukocyten schon länger bekannt ist.

Die Erscheinungen des Absterbens zeigen sich an den Blutplättchen entweder in derselben Weise, wie bei der Untersuchung auf Kochsalz-Agar, also dadurch, dass sie blass werden und quellen, oder aber, dass sie zu langgezogenen Protoplasma-Fetzen sich umwandeln, wobei die lichtbrechende Substanz sich in Körnchen auflöst. Bisweilen sind auch Vacuolen zu erkennen, die noch viel zahlreicher in den degenerirenden Leukocyten-Leibern auftreten.

Die Fixirung der Bewegungszustände der Blutplättchen gelingt leicht nach der schon angedeuteten Methode. Entweder kann man so vorgehen, dass man ein Stückchen Fliesspapier, welches man, ehe das Deckglas aufgelegt wurde, neben den Agarstreifen gebracht hatte, mit Osmiumsäure tränkt und so die Dämpfe wirken lässt, oder indem man einfach vom Rande her irgend eine Fixirungsflüssigkeit zufliessen lässt. Von allen Fixirungslösungen hat sich mir bisher die Osmiumsäure oder die Osmiumgemische (Flemming'sche Lösung) sowohl hinsichtlich der Conservirung, wie der Färbung am Besten bewährt. Für gewöhnlich verwende ich eine 1 pCt. Osmiumsäure-Lösung. Lässt man diese vom Rande her zufliessen, so kann man direct unter dem Mikroskop die Art ihrer Einwirkung beobachten. Die

Osmiumsäure diffundirt langsam vom Rande nach der Mitte des Präparates hin, indem sie überall bei ihrem Vordringen die Bewegungen der Plättchen und weissen Blutkörperchen momentan lähmt. Während also die Leukocyten am Rande schon getödtet sind, sieht man sie weiter nach der Mitte noch genau in derselben Weise wie vorher umherkriechen, bis sie auch hier plötzlich wie erstarrt liegen bleiben, ohne dass irgend welche Schrumpfung zu sehen wäre. Die Fixirung ist so gut, dass es dem nicht Geübten bisweilen nur dadurch möglich wird, zu unterscheiden, ob ein weisses Blutkörperchen oder ein Plättchen noch lebend oder schon todt ist, dass er beobachtet, ob das betreffende Körperchen noch Bewegungen ausführt oder nicht. Aehnlich gut werden auch die rothen Blutzellen erhalten, nur wird ihre Farbe ein wenig blasser.

Etwa 3 bis 5 Minuten nach Beginn des Osmium-Zusatzes sind alle körperlichen Elemente des Blutes fixirt. Man kann dann das Deckglas abheben und irgend ein Farbmittel darauf einwirken lassen.

Sehr gute Färbungen erhält man mit allen Anilinfarben. Für Dauerpräparate ist aber Färbung mit Hämatoxylin oder Hämatoxylin und Eosin vorzuziehen.

An gut erhaltenen Präparaten kann man bei Hämatoxylin-Färbung das Vorhandensein zweier verschiedener Substanzen in den Blutplättchen feststellen, einen Innenkörper, der deutlich durch Hämotoxylin tingirt wird, und eine protoplasmatische Substanz, welche stärker die Protoplasma-Farben annimmt. Der Innenkörper, welcher der mehr lichtbrechenden Substanz, die am lebenden Object sichtbar war, entspricht, färbt sich nur dann leicht und intensiv mit Hämatoxylin, wenn noch keinerlei Absterbe-Erscheinungen vorhanden sind, wenn auch äusserlich die Plättchen vollkommen das Bild gut erhaltener Zellen darbieten. An solchen guten Präparaten ist der Innenkörper von runder Form, bisweilen central oder ein wenig peripherisch gelegen. (Fig. 4 a, b). Sein Verhalten gegen Hämatoxylin, sowie gegen Anilinfarben, bei deren Anwendung er denselben Farbenton annimmt, wie der Kern der Leukocyten, sprechen dafür, dass er 's Kernsubstanz besteht. Schwieriger ist die Frage zu entscheiden, ob wir es mit einem wahren Kern oder nur einer

Anhäufung von Chromatinsubstanz zu thun haben, wie es von Mosen[1]) angenommen wird. Was die Deutung der Befunde erschwert, ist einmal die Kleinheit der Objecte, welche natürlich das Studium etwaiger feinerer Structurverhältnisse des Kerns sehr beeinträchtigt, und zweitens die geringe Widerstandsfähigkeit der Plättchen, und vor Allem gerade der Nucleinsubstanz gegen äussere Einflüsse. Dadurch werden wir genöthigt, sehr vorsichtig zu sein in der Auslegung des Gesehenen, denn nicht immer wird es leicht sein, mit Sicherheit zu sagen, was normal und was schon pathologisch verändert ist.

Trotzdem glaube ich die Frage, ob der Innenkörper wirklich als Kern aufzufassen ist, bejahend beantworten zu müssen, und zwar zunächst auf Grund der Untersuchung der lebenden Blutplättchen. Wenn wir nehmlich an diesen den Innenkörper, der durch seinen grünlichen Glanz auffallend ist, bei stärkerer Vergrösserung uns ansehen, so zeigt sich deutlich, dass er aus zwei Substanzen besteht, einer stärker und einer schwächer lichtbrechenden. Die stärker brechende Substanz scheint in Form eines Gerüstwerkes angeordnet, welches in seinen Maschen die geringer brechende einschliesst. (Taf. VII Fig. 5.)

Wenn ich von einem Gerüstwerk spreche, so soll damit nur gesagt werden, dass eine bestimmte Anordnung der brechenden Substanz zu erkennen ist, die in Wirklichkeit aus nebeneinander gereihten Körnchen zu bestehen scheint. Doch ist, wie schon gesagt, gerade die Entscheidung über den feineren Bau und Zusammensetzung dieser Substanz sehr schwierig.

Sie wird auch nicht erleichtert durch die Untersuchung gefärbter Präparate, welche nur soviel sicher sagen lässt, dass in dem Kernkörper sich eine stärker färbbare, also chromatinreichere Substanz von einer weniger färbbaren differenziren lässt, wobei die stärker färbbaren Partien den durch ihre grössere Lichtbrechung sich auszeichnenden der lebenden Objecte entsprechen.

Wir finden also eine Anordnung der Innensubstanz, welche derjenigen, welche auch sonst in grösseren Zellen sich findet,

[1]) Mosen, Die Herstellung wägbarer Mengen von Blutplättchen. Arch. f. Physiol. 1893.

ähnlich ist, und die Auffassung unterstützt, dass wir es wirklich mit einem Kern zu thun haben. Der Nachweis des Chromatin-Gerüstes in den fixirten Zellen ist nicht ganz leicht, weil die Maschen der weniger tingiblen Zwischensubstanz sehr eng sind und bei geringer Ueberfärbung ganz verschwinden. Am Besten gelingt die isolirte Färbung der Chromatin-Fäden resp. -Körner, nach Fixirung mit Flemming'scher Lösung, mit Methylenblau oder auch mit Eisen-Hämotoxylin nach der Heidenhain'schen Methode.

Eine weitere Frage wäre die, ob eine Kernmembran vorhanden ist. Obwohl der Kern ziemlich scharf von dem Protoplasma abgegrenzt ist, so habe ich doch nichts sehen können, was auf die Anwesenheit einer Membran deuten könnte. Gegen das Vorhandensein einer solchen könnte vielleicht auch der Umstand sprechen, dass man so häufig an degenerirenden Zellen einen Austritt von Kernsubstanz in das Protoplasma in Gestalt von feinsten Körnchen findet. Ueberhaupt wird man wohl annehmen können, dass der Kern der Plättchen viel labiler zusammengesetzt ist, als z. B. der Kern der weissen Blutkörperchen, von dem er sich auch durch sein stärkeres Lichtbrechnungs-Vermögen unterscheidet. Der wenig feste Aufbau der Kernsubstanz zeigt sich in der geringen Resistenz derselben gegenüber äusseren Einwirkungen, welche dahin führen, dass auch schon in den Anfängen der Degeneration wesentliche Veränderungen des Kerns in seiner chemischen, wie physikalischen Zusammensetzung eintreten. So hat man bisweilen Schwierigkeiten, gute und deutliche Kernfärbungen zu bekommen, trotzdem der Kern zur Zeit der Fixirung noch sichtbar war. Man muss nach meinen Erfahrungen annehmen, dass dann schon eine äusserlich nicht erkennbare Umwandlung der Chromatinsubstanz eingetreten ist. Wirklich vollkommen gut erhaltene Kerne nehmen bei der angewandten Fixirungsmethode das Hämatoxylin immer rasch und leicht an. Bei weiter fortgeschrittener Degeneration des Plättchens, wenn die ersten Quellungs-Erscheinungen am Protoplasma auftreten, verlirt der Kern seine runde Gestalt, er wird eckig und kantig. Schliesslich löst er sich anscheinend ganz feinste Körnchen auf, welche sich im Protoplasma verilen.

Da bei gut erhaltenen Plättchen die Kernfärbung nicht schwierig ist, so müsste man annehmen, dass in einem gewöhnlichen Ausstrich- und Trockenpräparat des Blutes der Kern ebenfalls leicht nachweisbar wäre. Merkwürdigerweise finden sich aber fast gar keine Angaben darüber, dass in Trockenpräparaten mit Hilfe von Hämatoxylin Kernfärbung der Plättchen erzielt wäre. Nur Hayem giebt an, dass es ihm gelungen sei, mit Hämatoxylin einen Kern nachzuweisen. Seine Methode ist aber nicht ganz einwandsfrei, da er die Anweisung giebt, das Präparat sehr lange in der Farblösung zu lassen. Er widerruft dann auch in einer späteren Abhandlung seine frühere Behauptung.

Ich finde nun aber, dass es durchaus nicht schwer ist, auch im Trockenpräparat die Kerne der Blutplättchen zu färben. Es kommt im Wesentlichen nur auf die Art und vor Allem auf die Dauer der Fixirung an. Sowie man zu lange das Fixirungsmittel einwirken lässt, gelingt die Färbung nicht mehr. Im Allgemeinen wird man aber wohl immer Deckglaspräparate zu lange fixirt haben, weil das Hämoglobin der rothen Blutzellen, um sich gut färben zu lassen, einer längeren Fixirung bedarf, als der Kern. Das ist der Grund, weswegen man in Ausstrichpräparaten, die durch zweistündige Erhitzung auf 120° fixirt wurden, von den Blutplättchen so gut wie garnichts zu sehen bekommt.

In folgender Weise erhalte ich an Ausstrichpräparaten immer sehr deutliche Kernfärbung der Plättchen. Fixirung in Alkohol 96 pCt. 1 bis 2 Minuten; Lufttrocken werden lassen; Nachfixiren in ½ pCt. Formalin-Lösung 3 bis 5 Min.[1]), Abspülen in Wasser (ohne vorher wieder trocken werden zu lassen). Färben mit Hämatoxylin nach Ehrlich oder Delafield. Die Kerne der Blutplättchen sind dann deutlich blau. Bei Doppelfärbung mit Hämatoxylin und Eosin kann man um den Kern noch eine schmale, durch Eosin gefärbte Protoplasma-Zone erkennen. Details sind natürlich bei der ungemeinen Kleinheit der Blutplättchen in ihrem Contractions-Zustand nicht sichtbar. Mit Methylenblau

[1]) Am Besten nimmt man ältere Lösung, die einige Wochen am Licht gestanden hat.

und anderen Anilinfarben lassen sich die Plättchen nach dieser Methode ebenfalls sehr intensiv färben.

Die Ursache, warum in den Agar-Präparaten der Kern als solcher noch leichter zu erkennen ist, ist darin zu suchen, dass auf Agar die Plättchen sich ausgebreitet haben und so den Unterschied zwischen Kern und Protoplasma viel besser hervortreten lassen.

Das Protoplasma der Blutplättchen ist sehr zart und durchsichtig. An gefärbten Präparaten kann man bisweilen feinste Körnchen, ähnlich den Granulis der Leukocytenkörper in ihm erkennen, sowie eine sehr zarte und feine Streifung.

Es wurde schon gesagt, dass die Grösse der Blutplättchen sehr wechselnd ist. In Fig. 4 und Fig. 7 (letztere eine Photographie nach einem mit Hämatoxylin gefärbten Präparat), sind die verschiedensten Formen wiedergegeben. Natürlich sind die Plättchen im Bewegungszustand viel grösser, als in der Ruhe. Sie können dann die rothen Blutzellen an Ausdehnung übertreffen. Vergleicht man sie aber mit den Leukocyten, die sich auch gestreckt haben, so ist der Unterschied sehr in die Augen fallend. Ganz vereinzelt kommen allerdings Riesenformen vor, welche in ihrer Grösse von den uninucleären Lymphocyten sich nicht sehr unterscheiden. (Fig. 4 c). Diese grossen Elemente zeichnen sich aus durch ihre Beweglichkeit, auch sind sie etwas widerstandsfähiger, als die kleineren Formen. Aber dennoch sind sie von den kleinsten weissen Blutkörperchen, denen sie an Grösse nahekommen, wohl geschieden durch ihr ganzes Aussehen und ihr Verhalten, dass sie zwar als sehr grosse, aber doch typische Blutplättchen erkennen lässt, wie ich später noch ausführen werde. Solche Riesenplättchen scheinen bei krankhaften Zuständen häufiger vorzukommen.

Aus den so gewonnenen Resultaten der Beobachtung des lebenden Blutes, zusammen mit denen, welche die Untersuchung des fixirten Präparates ergibt, kommen wir zu dem Schluss, dass die Blutplättchen Zellen sind, die aus Kern und Protoplasma bestehen und amoeboider Bewegung fähig sind.

Ferner zeigte sich, dass die Blutplättchen ausserhalb des Körpers rasch zu Grunde gehen, besonders dann, wenn sie auf

einem Agar untersucht werden, welchem nur Kochsalz zugefügt ist, dass sie dagegen für längere Zeit am Leben erhalten werden können, wenn der Agar ausser Kochsalz noch metaphosphorsaures Natron enthält. Zunächst ist noch zu bemerken, dass es nicht unbedingt nöthig ist, die Untersuchung auf Agar vorzunehmen, wenn man sich von der Bedeutung des Metaphosphats für die Erhaltung der Blutplättchen überzeugen will. Auch in einer mit $Na\,PO_3$ versetzten Kochsalzlösung bleiben die Plättchen lange Zeit lebensfähig; nur sind ihre Bewegungen dann deshalb schwerer zu erkennen, weil sie, innerhalb der Flüssigkeit schwimmend, ähnlich wie die weissen Blutkörperchen, nach allen Seiten sehr kurze Fortsätze ausstrecken, während sie in der dünnen capillaren Schicht auf dem Agar nur in einer Ebene ihre Bewegungen ausführen können. Die Veränderungen der kurzen Fortsätze in der Lösung sind dann noch besonders deshalb so schwer zu verfolgen, weil kleinste Strömungen, durch welche die Blutplättchen um ihre Axe gerollt werden, nicht zu vermeiden sind. Es wird dann fast unmöglich zu entscheiden, was selbständige Formänderung ist, und was der äusseren Bewegung zugeschrieben werden muss.

Es wurde schon erwähnt, dass mit keinem anderen Salz bisher eine ähnliche Wirkung, wie mit dem Metaphosphat erzielt werden konnte. Besonders untersuchte ich die verschiedenen Phosphate auf ihren Einfluss auf die Blutplättchen. Aber weder Ortho- und Pyrophosphate, noch die Salze der phosphorigen und unterphosphorigen Säure waren im Stande, das Leben der Plättchen zu erhalten. Da bei einigen der Salze bei Zusatz zum Agar eine Ausfällung derselben als Kalksalze eintritt, so z. B. bei Dinatriumphosphat, ging ich so vor, dass ich zunächst etwas $Na\,PO_3$ (0,1 pCt.) und dann erst Na_2HPO_4 zufügte. Dadurch kann die Fällung vermieden werden. Der Untergang der Blutplättchen würde aber auch so nicht verhindert; im Gegentheil, sie starben rascher ab, als auf dem Kochsalzagar.

Die Abhängigkeit der Lebenserscheinungen gerade von der metaphosphorsauren Verbindung ergiebt sich am Deutlichsten daraus, dass ein vorher gut wirkender Agar durch Kochen sehr bald unbrauchbar wird und die Blutplättchen rasch zu Quellung bringt. Beim Kochen geht nehmlich ein Theil des Metaphos-

phats in das Salz der Orthophosphorsäure über. ($NaPO_3 + H_2O = NaH_2PO_4$).

Es frägt sich nun, wie wir uns etwa diese ganz besondere Wirkung des metaphosphorsauren Natrons erklären können.

Die mikroskopische Untersuchung weist darauf hin, dass die Erhaltung des Lebens durch die Unversehrtheit des Kerns bedingt zu sein scheint, da die ersten Degenerations-Erscheinungen an diesem auftreten, noch bevor die Zelle ihre volle Beweglichkeit eingebüsst hat.

Man könnte deshalb an eine Beziehung der Metaphosphorsäure zur Kernsubstanz denken. Nun hat vor einiger Zeit Liebermann[1]) die Hypothese aufgestellt, dass die Nucleïne Verbindungen der Eiweisskörper mit Metaphosphorsäure sind. Schliesst man sich dieser Annahme an, so wäre es wohl möglich, sich vorzustellen, dass bei der Thätigkeit der Blutplättchen ein rascher Umsatz der Nuclein-Substanz stattfindet, deren Neuaufbau nur bei Gegenwart der Metaphosphorsäure möglich wäre. Nicht widersprechen würde dieser Auffassung die Beobachtung, die schon von Hayem gemacht wurde, dass die Blutplättchen bei niedrigen Temperaturen lange Zeit unverändert erscheinen. Denn in diesem Fall sind die Lebens-Aeusserungen, und damit auch wohl der Umsatz der Kernsubstanz, sehr gering. Dasselbe wird eintreten, wenn durch gerinnungshemmende Mittel, wie Blutegel-Extract, die zugleich lähmend auf die amoeboiden Bewegungen wirken, die Blutplättchen conservirt werden. Fraglich muss es noch bleiben, ob auch im Körper die Gegenwart metaphosphorsaurer Salze die Blutplättchen vor Zerfall schützt. Nach Halliburton[2]) ist es noch ungewiss, ob die Phosphate des Plasma meta- oder orthophosphorsaure Salze sind.

Möglicher Weise können hier aber auch ganz andere Körper die Assimilation vermitteln, für welche nur ausserhalb des Kreislaufes das Metaphosphat ersatzweise eintreten kann.

Eine andere Erklärung für die Wirkung des $NaPO_3$ könnte vielleicht in der eigenthümlichen Erscheinung gesucht werden, dass metaphosphorsaures Natron die Gerinnung des Blutes ver-

[1]) Ber. d. d. chem. Gesellschaft. 21. 598—600.

[2]) Halliburton und Kaiser. „Lehrbuch der chemischen Physiologie und Pathologie“ Heidelberg. 1893. S. 268.

hindert. Mit der Untersuchung der Verhinderung der Faserstoffbildung bin ich noch beschäftigt und deshalb ausser Stande, schon jetzt zu sagen, in wie weit die Gerinnungshemmung für die Erhaltung des Lebens der Blutplättchen in Betracht kommt. Man kann ja auch daran denken, dass das Ausbleiben der Fibrinbildung die Folge der Erhaltung der Blut-Elemente ist. Dadurch wird die Frage nicht unerheblich complicirt.

Mit dem Nachweis, dass die Blutplättchen kernhaltige, bewegungsfähige Zellen sind, wurde von vorneherein eine Reihe von Anschauungen über das Wesen dieser Gebilde, wie sie bisher noch vielfach vertreten wurden, hinfällig. So muss die Hypothese, dass die Blutplättchen nichts weiter als Kunstproducte, Niederschläge aus dem Plasma seien, wie sie z. B. von Loewit[1]) und Wooldridge[2]) aufgestellt wurde, natürlich verlassen werden.

Ebenso wenig aber scheint es möglich zu sein, die Lehre, welche noch so viele Anhänger hat, dass die Blutplättchen als Degenerations-Producte entweder der rothen, oder der weissen Blutzellen anzusehen sind, aufrecht zu halten. Hiergegen spricht der Nachweis eines in bestimmter Structur aufgebauten Kerns, und der Verlust dieses Aufbaus der Nuclein-Substanz bei geringer Veränderung des Gehaltes an anorganischen Salzen in der Untersuchungsflüssigkeit. Schon degenerirte Zellen pflegen viel weniger empfindlich zu sein gegen äussere Einflüsse, wie die noch intacte Zelle. Es ist deshalb gerade die leichte Veränderlichkeit, und das Absterben bei Fehlen eines bestimmten Salzes ein Beweis des Lebens der Blutplättchen, wie dies schon von Hayem[3]) erkannt wurde, wenn er von diesen sagt:

„C'est même un des plus vivants, peut-être le plus vivant des éléments anatomiques, à en juger par son extrême vulnérabilité“.

Schwieriger ist die Frage zu entscheiden, ob die Blutplättchen möglicherweise Abkömmlinge oder Vorstufen der rothen oder weissen Blutkörperchen sind. Bei der Beobachtung der

[1]) Dieses Archiv Bd. 117.

[2]) Wooldridge. Die Gerinnung des Blutes. Leipzig 1891.

[3]) Hayem. Archives de Physiologie normale et pathologique. III. S. II. 1883. S. 372.

lebenden Plättchen wird man zunächst an eine Verwandschaft mit den weissen Blutkörperchen denken, nach ihrem allgemeinen Verhalten und Aussehen. Trotzdem unterscheiden sie sich, wie wir schon gesehen haben, in manchen Punkten so wesentlich von ihnen, dass wir sie nicht als identisch mit jenen, etwa als sehr kleine Leukocyten ansehen könnten. Schon das starke Lichtbrechungsvermögen des Kernes, das diesem einen eigenthümlichen grünlichen Glanz verleiht, ist für die Plättchen sehr charakteristisch, und schützt sie einigermaassen vor einer Verwechselung mit den kleinsten Lymphocyten, vor denen sie auch durch grössere Beweglichkeit sich auszeichnen. Am wichtigsten ist das Verhalten gegen Na PO_3. Auch die kleinsten weissen Blutkörperchen zeigen nicht diese Abhängigkeit von der Zusammensetzung der Salzlösung in Bezug auf Erhaltung des Lebens und der Bewegung. Sie bleiben zwar auch länger und besser erhalten bei Anwesenheit von Na PO_3, können aber auch ohne dasselbe noch längere Zeit existiren.

Noch weniger Aehnlichkeit haben die Blutplättchen mit den rothen Blutzellen. Ich habe nie auch nur eine Andeutung von Hämoglobin in den von mir beschriebenen Formen der Plättchen sehen können. Ich will deshalb nicht die Richtigkeit der Beobachtung von Arnold[1]) und anderen Autoren bestreiten, welche behaupten, dass rothe Blutzellen in kleinere, runde, Hämoglobin-haltige Scheiben zerfallen können. Nur haben diese Zerfalls-Producte, wie sie unter mancherlei künstlichen Bedingungen, vielleicht aber auch im kreisenden Blute vorkommen können, ausser in ihrer Grösse und Form keine Aehnlichkeit mit den Elementen, welche ich als Blutplättchen bezeichne, und welche augenscheinlich identisch sind mit dem von Hayem und Bizzozero zuerst beschriebenen dritten Formbestandtheile des Blutes. Für diesen ist vor Allem charakteristisch Grösse und Aussehen im Ruhezustand; die Plättchen sind kleiner als die rothen Blutzellen, sie sind von runder oder häufiger elliptischer Gestalt; ferner ist ihre Zahl bedeutend grösser, als die der weissen Blutkörperchen, sie haben die Neigung, unter sich und an anderen Gegenständen fest-

[1]) Dieses Archiv Bd. 145. 1896.

zukleben, sie sind sehr wenig widerstandsfähig und zerfallen deshalb rasch nach Entnahme des Blutes. Alle diese Eigenschaften zeigen auch die von mir beschriebenen Elemente. Als besondere Merkmale wären nur hinzuzufügen ihr Verhalten gegen Na PO_3, ihre Fähigkeit, amoeboide Bewegungen auszuführen, und das Vorhandensein eines Kerns.

Ich neige dazu, auf Grund dieser charakteristischen Eigenschaften, die Blutplättchen für ganz selbständige Gebilde zu halten. Doch lässt sich darüber etwas Sicheres natürlich so lange nicht aussagen, als nicht ihre Entwicklung genauer bekannt ist. Die bis jetzt hierüber vorliegenden Untersuchungen sind nicht ganz einwandsfrei, da sie sich zu sehr auf eine gewisse äussere Aehnlichkeit der beobachteten Formen mit den Plättchen stützen. Bei der Kleinheit der Objecte ist aber eine Verwechslung mit anderen Körpern zu leicht möglich. Nur eine differentielle Färbung würde Aussicht auf Erfolg geben können.

Die vorstehenden Untersuchungen beziehen sich zunächst nur auf die Blutplättchen des Säugethierblutes, vohrnehmlich des Menschen. Bei den Thieren mit kernhaltigen rothen Blutzellen kommen im Blute Zellen vor, die sogenannten „Spindeln", welche von einigen Forschern als den Plättchen analoge Gebilde angesehen werden, trotzdem sie durch ihre Grösse und den leicht sichtbaren Kern von jenen sich unterscheiden. Meine Untersuchungen, die ich an den Spindeln des Froschblutes angestellt habe, scheinen mir sehr für eine solche Annahme zu sprechen, ohne dass ich aber schon jetzt ein festes Urtheil abgeben möchte.

Was bisher vor Allem die Anschauung, dass die Spindeln den Plättchen verwandte Zellen seien, unterstützte, war die Aehnlichkeit, welche sie in ihrem Verhalten ausserhalb des Kreislaufes mit den Blutplättchen zeigen, vor Allem ihre Vergänglichkeit und Neigung, unter sich und an anderen Gegenständen festzukleben. Beobachtet man Froschblut unmittelbar nach Entnahme, indem man aus dem eröffneten Herzen das Blut auf einem Deckglase auffängt und dann möglichst rasch unter dem Mikroskop ansieht, so wird man für einige Augenblicke neben den rothen und weissen Blutkörperchen noch sehr zahlreich die charakteristischen Spindeln erkennen, die durch

ihre langgestreckte ovale Form und ihren grossen Kern sofort auffallen und mit nichts anderem zu verwechseln sind (Fig. 6 a u. b). Lässt man das Blut in einer Capillare aufsteigen, die etwas Osmiumsäure enthält, so kann man sie leicht dauernd in dieser Form conserviren. Eine gewisse Aehnlichkeit mit den Blutplättchen der Säugethiere, wenn diese in derselben Weise fixirt werden, die dann auch in der Mehrzahl längliche, an den Enden zugespitzte Körperchen darstellen, lässt sich nicht verkennen. Frisch untersucht verlieren die Spindeln des Frosches rasch ihre ovale Gestalt, indem sie rundlicher werden, und indem zugleich das Protoplasma, das Anfangs scharf nach aussen abgegrenzt schien, jetzt in Form eines zarten Saumes mit unregelmässigen Rändern und kurzen Fortsätzen den grossen Kern umgiebt (Taf. VII, Fig. 6 b). In dieser Form verhalten sich die Zellen meist einige Zeit, äusserlich wenig verändert, nur wird das Plasma blasser. der Kern glänzender und seine feine Zeichnung undeutlicher. ein Zeichen der fortschreitenden Degeneration. Nach etwa einer Stunde, oft aber auch schon früher, ist das Aussehen der Spindeln aber schon wesentlich anders. Oberflächlich betrachtet, sieht man nur einen ganz homogenen, glänzenden Körper, den Kernrest. Das Protoplasma ist erst bei genauerem Zusehen als eine zarte, von einer überaus feinen Contour begrenzte, gequollene Scheibe zu erkennen (Taf. VII, Fig. 6 b). Einzelne Kern-Partikelchen findet man bisweilen losgebröckelt vom Kern in diesem Protoplasma liegen (Tafel VII, Fig. 6 e). Auch in dieser Form haben die Spindeln viel Aehnlichkeit mit den blasig gequollenen Blutplättchen der Säugethiere (Tafel VII, Fig. 1 a, b, c). Untersucht man nun Froschblut auf Na Cl Agar + Na PO_3, so verlieren die Spindeln ebenfalls rasch ihre ovale Gestalt und nehmen ein Aussehen an, wie es als erste Veränderung am frisch untersuchten Blut beschrieben wurde. Man kann dann weiterhin beobachten, wie das Protoplasma seine Bewegungen durch Ausstrecken kurzer Pseudopodien wechselt. Allerdings sind diese Bewegungen viel träger und langsamer, als an den Blutplättchen des Menschen. Aber auch die Leukocyten zeigen nur sehr geringe Beweglichkeit. Wahrscheinlich muss die Zusammensetzung des Agars, wenn sie günstig sein soll, für das Froschblut anders gewählt werden als für Säugethierblut. Was aber

leichter zu sehen ist und zugleich beweist, dass auch die Degeneration der Spindeln durch Na PO_3 aufgehalten wird, das ist, dass der Kern für lange Zeit seine zarte Structur behält und nicht zu einer homogenen Masse umgewandelt wird.

Dieses Verhalten gegen Na PO_3 scheint mir sehr für die Anschauung zu sprechen, dass die Spindeln Gebilde sind, die eine gleiche Stellung, wie die Blutplättchen der Säugetiere einnehmen. Es ist zu wünschen, dass eine Methode gefunden wird, durch welche die Spindeln besser und länger am Leben erhalten werden. Bei ihrer Grösse liesse sich dann eher hoffen, auch über ihre Abstammung und Bedeutung etwas zu erfahren, als an den kleinen und schwer zu beobachtenden Blutplättchen der Säugethiere.

Frühere Angaben über Kern und amöboide Bewegungen der Blutplättchen.

Bei der grossen Anzahl von Arbeiten über die Blutplättchen wäre es merkwürdig, wenn nicht schon von anderen Forschern gelegentlich die amöboiden Bewegungen gesehen sein sollten. Vor Allem werden wir Angaben über das Vorhandensein eines Kernes erwarten dürfen. In der That ist auch einer ganzen Reihe von Untersuchern die Aehnlichkeit der Plättchen mit den Leukocyten und besonders deren Kernen aufgefallen. Zum Theil werden sie als Kernreste oder zerfallende Kerne von rothen und weissen Blutkörperchen angesehen (M. Schultze[1]), Czermak[2]), Hlava[3]), Gibson[4]), Howell[5]) u. A.). Laker[6]) lässt die Frage offen, ob die Plättchen „Untergangs-Stadien der weissen Blutkörperchen oder gar Fortbildungs-Stadien“ sind. Lilienfeld[7]) lieferte den chemischen Nachweis von Nuclein-Substanz in den Plättchen. Er schlägt wegen des hohen Gehaltes an „Nucleo-Albumin“ den Namen „Nucleinplättchen“ für diese Ele-

[1]) Arch. f. mikrosk. Anatomie. Bd. 1, 1865.
[2]) Arch. f. mikrosk. Anatomie. Bd. 42, 1894.
[3]) Arch. f. experiment. Pathol. und Pharmakologie. Bd. 17, 1882.
[4]) The Journal of anatomy and physiology normal and pathological. Vol. 20, 1886.
[5]) Journal of Morphology. Vol. 4, 1891.
[6]) Sitzungsber. d. k. Acad. d. Wisschsch. III. Abth., 1882.
[7]) Arch. f. Anatomie und Physiologie 1892.

mente vor. Hayem[1]), der zuerst die Anwesenheit eines Kernes bestreitet, giebt an einer Stelle an, dass ihm die Färbung mit Hämatoxylin gelungen sei, um dann zuletzt[2]) doch wieder die Beobachtung als unsicher hinzustellen. Bestimmter sprechen sich Mondino und Sala[3]) aus. Bei Säugethieren haben sie Kerne bei den grösseren Formen der Plättchen beobachtet, welche als die jüngere Generation angesprochen werden. Bei den älteren Individuen soll sich der Kern in Granula theilen, die sich nach der Peripherie begeben, ein Vorgang, wie er bei den rothen Blutzellen stattfinden soll. Bei den jüngeren kernhaltigen Formen wollen sie auch auch eine Theilung der Plättchen und des Kernes durch Stenose gesehen haben. Mosen[4]) findet ebenfalls in den Plättchen eine Kern-ähnliche Substanz. Interessant ist es, dass er, um die Gerinnung zu verhindern, die aus Oxalat-Blut durch Centrifugiren getrennten Plättchen untersuchte, und dieselben auf diese Weise augenscheinlich viel länger am Leben erhielt, als gewöhnlich. An den gewonnenen Plättchen unterscheidet er auch eine mehr central gelegene, stärker lichtbrechende Substanz, und eine diese umgebende, stumpfe Fortsätze bildende Masse. Bei Einwirkung von Anilinfarben färben sich seine Präparate gut. Er sagt dann (S. 357): „Die färbbare Masse liegt meist Kern-artig in der Mitte, und zeigt bisweilen so scharfe, runde Contouren, dass sie ohne Weiteres als Kern angesprochen wird. In anderen Fällen ist sie in Form von Körnchen durch die ganze Subslanz vertheilt, oder liegt auch, zwei- oder mehrfach getrennt, an der Peripherie vertheilt". In letzterem Falle sind also anscheinend schon Veränderungen der Plättchen vor sich gegangen, wie auch bei der Art der Behandlung nicht anzunehmen ist, dass alle Plättchen gut conservirt bleiben. Ein Chromatingerüst konnte Mosen nicht nachweisen, auch hat er keine amöboiden Bewegungen wahrnehmen können. Er kommt zu keinem definitiven Schluss, doch giebt er an, dass die Blutplättchen keineswegs den Eindruck absterbender Gewebs-

[1]) Archives des Physiologie normale et pathologique III., S. T. I, 1883, S. 372.

[2]) Hayem, Du Sang. Paris 1889.

[3]) Arch. ital. de biolog. T. XII, 1889.

[4]) Arch. f. Physiologie 1893.

theile, sondern im Gegentheil äusserst lebenfähiger, aber sehr empfindlicher Gebilde machen.

Die amöboiden Bewegungen der Plättchen scheinen bisher noch nicht beobachtet worden zu sein. Zwar sind von verschiedenen Autoren Gestalts-Veränderungen der Plättchen beschrieben worden, doch wurde ihnen nicht die Bedeutung von vitalen Bewegungs-Erscheinungen zugesprochen. So beschreibt Hayem[1]) die beobachteten Veränderungen folgendermaassen: „Peu à peu sans qu'il y ait de courant intérieur appréciable dans la préparation, les hématoblastes se rapprochent les uns des autres, comme s' ils étaient attirés par la rétraction de filaments invisibles, les reliant les uns aux autres. Au bout d'une demi-heure ils sont encore à peine modifiés, et, bienqu' ils changent souvent de forme, on ne peut voir dans ce phénomène la preuve de l'existence d'une contractilité analogne a celle des globules blancs."

Er hatte das Blut in diesem Fall bei 1,5° untersucht. Bei einer so niedrigen Temperatur wird die Gerinnung des Blutes verhindert, und auch die Quellungs-Erscheinungen der Plättchen werden für längere Zeit zurückgehalten. Es ist nun nicht zu verwundern, wenn Hayem die beobachteten Veränderungen nicht als amöboide Bewegung deuten kann, da bei dieser Temperatur die Bewegungen so langsam und träge sind, dass bei so kleinen Objecten eine sichere Erkennung und Deutung schwer fallen muss.

In seiner Abhandlung über Blutgerinnung giebt Schimmelbusch[2]) eine Zeichnung von den Form-Veränderungen der Blutplättchen, wie sie innerhalb von 5 Minuten beobachtet und von Eberth gezeichnet wurden. Sie stimmen sehr überein mit den von mir beobachteten Gestalt-Veränderungen. Schimmelbusch sagt über seine Beobachtung Folgendes: Sehr auffallend ist es, dass man manchmal an den sternförmigen Plättchen mit den schärfsten Linsen einen deutlichen Wechsel der einzelnen Fortsätze bemerkt. Es zieht sich ein Strahl etwas ein, ein anderer streckt sich mehr aus und spitzt sich zu, und so wechselt in kurzer

[1]) Hayem, Recherches sur l'évolution des hématies. Arch. de Physiol. S II. T. V. 1878, S. 797.

[2]) Dies. Arch. Bd. 61, 1884.

Zeit das Bild . . . Ich möchte, wie Hayem, in diesem Formwechsel nicht amöboide Bewegungen sehen, sondern bin auf Grund der mitgetheilten, äusserst dehnbaren und weichen Beschaffenheit der homogenen Substanz mehr geneigt, diese Veränderungen auch in äusseren mechanischen Ereignissen, wie Fibrin-Anlagerungen und Flüssigkeits-Strömen zu suchen."

Die von Schimmelbusch angegebenen Erklärungsgründe fallen bei unseren Versuchen fort, da keine Fibrin-Abscheidung stattfindet, auch keinerlei Flüssigkeits-Strömungen vorhanden sind, welche auch nur irgendwie die so lebhaften und langdauernden, nur von chemischen Bedingungen beeinflussten Bewegungen veranlassen könnten.

Methode der Untersuchung.

Da die von mir benutzte Methode der Untersuchung des Blutes bisher wohl kaum angewandt wurde, wird es zweckmässig sein, noch etwas genauer auf dieselbe einzugehen.

Bei der Herstellung des Agars verfahre ich folgendermaassen: 5 gr Agar-Agar werden in 500 gr destillirtem Wasser durch etwa halbstündiges Kochen gelöst, und die heisse Flüssigkeit dann durch ein Faltenfilter filtrirt, durch welches sie auch ohne Anwendung eines Dampftrichters leicht durchfliesst.

Zu je 100 ccm des Filtrates setzt man 0,6 gr NaCl, 6—8 ccm einer 10 pCt. Lösung von $NaPO_3$, und 5 ccm einer 10 pCt. Lösung von K_2HPO_4.

Das metaphosphorsaure Natron kann durch Merck in Darmstadt bezogen werden, oder man stellt es sich selbst her durch Glühen von Natriumammoniumphospat, $NH_4PO_4 . 4 H_2O$ [1]), Man erhält so unter Abgabe von H_2O und NH_3 die sogenannte glasige Modification des unterphosphorsauren Natrons von der Formel $NaPO^3$ bezw. $Na_6P^6O_{18}$.

Das Salz darf nicht durch Kochen gelöst werden, da sonst eine theilweise Umsetzung in Orthophosphat stattfindet. Nach Zusatz von $NaPO_3$ zum Agar wird derselbe klarer, als vorher, keinesfalls darf eine Trübung auftreten. Statt K_2HPO_4 kann man auch Na_2HPO_4 als Zusatz nehmen, doch scheint das Kalium-

[1]) Vgl. Fleitmann und Henneberg. Ann. Chem. Pharm. (Liebig) 65, 306.

salz, besonders auch für die nachträgliche Färbung, günstiger zu wirken.

Zur Untersuchung des Blutes wird ein wenig von der Agarlösung auf einen Objectträger ausgegossen und erstarren gelassen. Darauf schneidet man aus der erkalteten Masse einen, etwa 2 mm breiten Streifen aus, auf den man das aus der Fingerspitze entnommene Bluttröpfchen bringt, welches man mit einem Glase bedeckt.

Will man fixiren, so lässt man entweder vom Rande des Agars die Fixirungsflüssigkeit (am besten 1 pCt. Osmiumsäure) mit Hülfe eines Glasstabes unter den überstehenden Rand des Deckglases fliessen, oder man legt vor dem Auflegen des Deckglases ein hufeisenförmig ausgeschnittenes Stückchen Fliesspapier um den Agarstreifen, den man dann mit Osmiumsäure tränkt. Nach wenigen Minuten ist dann das Blut fixirt, wie man an der blasseren Farbe der Blutzellen erkennen kann. Dann kann man das Deckglas abheben, an welchem alle Blutelemente festhaften, mit Wasser abspülen, kurze Zeit (1 Min.) in Alkohol 96 pCt. bringen, und mit Hämatoxylin-Eosin färben.

Gelingt die Färbung des Kerns der Blutplättchen auf diese Weise nicht, so wird das meist daran liegen, dass schon degenerative Veränderungen aufgetreten waren. Dies kann oft der Fall sein, wenn die Lösung des Metaphosphates nicht mehr ganz frisch war, oder wenn es sich in einem zu heissen Agar zersetzte. Man muss sich dann eine neue Lösung herstellen, oder mehr von dem Salz zusetzen.

Die Bewegungen der Blutplättchen sind gewöhnlich sehr deutlich zu sehen, auch bei schwächeren Vergrösserungen (Zeiss, D. Ocul. 4). Es wird aber gut sein, zu Anfang sich die grösseren Formen der Bluttplättchen einzustellen, um sich zunächst einmal eine Anschauung von der Art der Veränderungen zu bilden. Ich habe schon angegeben, dass die Veränderungen nicht immer gleich lebhaft sind, da die Blutplättchen so äusserst empfindlich gegen eine Reihe von äusseren Einflüssen sind. So kann z. B. bisweilen eine geringe Aenderung in dem Gehalt an Kaliumphosphat die Bewegungsfähigkeit ändern. Es kann daher vorkommen, dass man zwar die Erhaltung der Blutplättchen deutlich erkennt, nicht aber in gleicher Weise die Motilität, ohne

dass es immer gleich gelingt, die Ursache hierfür anzugeben. Man wird sich daher nicht mit einer Untersuchung begnügen dürfen.

Bei günstigster Zusammensetzung des Agar müssen, wie schon angegeben, die Bewegungen so lebhaft sein, dass ein Nachzeichnen nicht möglich ist.

Für die Färbung des Kernes der Blutplättchen im Ausstrichpräparat verweise ich auf die oben angegebenen Vorschriften.

Zusammenfassung der Ergebnisse.

Die Blutplättchen der Säugethiere bestehen aus Kern und Protoplasma und sind der amöboiden Bewegung fähig.

Die Untersuchung der Lebens-Erscheinungen der Blutplättchen gelingt am Besten mit Hülfe von Agar.

Auf einem Agar, dem nur NaCl zugesetzt ist, gehen die Blutplättchen rasch unter Quellungs-Erscheinungen zu Grunde, sie bleiben aber am Leben bei Gegenwart von $NaPO_3$ und zeigen lebhafte Gestalts-Veränderungen wenn noch weiterhin K_2HPO_4 zugefügt wird.

Durch Färbung mit Hämatoxylin, sowie durch die Beobachtung der lebenden Objecte kann nachgewiesen werden, dass die Blutplättchen eine in Form eines Kerngerüstes aufgebaute Nuclein-Substanz enthalten.

Die Bedeutung des metaphosphorsauren Natron für die Erhaltung des Kernes und des Lebens der Blutplättchen kann möglicherweise erklärt werden durch die von Liebermann aufgestellte Hypothese, dass das Nuclein als eine Verbindung von Metaphosphorsäure und Eiweiss aufzufassen ist. (Vielleicht ist auch die Verhinderung der Gerinnung durch $NaPO_3$ von Bedeutung.) In welcher Beziehung die Blutplättchen zu den übrigen Elementen des Blutes stehen, ist noch fraglich. Keinenfalls sind sie Degenerations-Producte. Wahrscheinlich müssen sie als ganz selbständige, lebende Elemente angesehen werden.

Die „Spindeln“ der Thiere mit kernhaltigen rothen Blutzellen sind allem Anschein nach analoge Gebilde, wie die Blutplättchen der Säugethiere.

Erklärung der Abbildungen auf Tafel VII.

Fig. 1. a, b u. c. Degenerirte, gequollene Blutplättchen vom Menschen. (Zeiss D, Ocul. 4.)

Fig. 2 u. 3. Gestalts-Veränderungen von Blutplättchen innerhalb ½ Min., beobachtet auf Agar + NaCl + $NaPO_3$ + K_2HPO_4. (Zeiss D. Ocul. 4.)

Fig. 4. Blut vom Menschen. Agarpräparat mit Osmiumsäure fixirt. (Zeiss, $\frac{1}{12}$ homog. Immers., Ocul. 2.)
a u. b Verschiedene Formen von Blutplättchen, während der Bewegung fixirt. Der Kern ist deutlich durch Hämatoxylin gefärbt. c Riesenform eines Blutplättchens. e, f, g Leukocyten. h rothe Blutzellen.

Fig. 5. Blutplättchen auf Agar bei stärkerer Vergrösserung. Im Kern ist eine Art Gerüstwerk, aus einer stärker und einer schwächer lichtbrechenden Substanz bestehend, zu erkennen. (Zeis, $\frac{1}{12}$ homog. Immers., Ocul. 4.)

Fig. 6: Froschblut. a u. b „Spindeln", kurz nach Entnahme. c Spindel a nach 5 Minuten. d Spindel a nach 1 Stunde. e Spindel b nach 1 Stunde.

Fig. 7. Lithographie nach einer Photographie mit Osmiumsäure fixirten, mit Hämatoxylin gefärbten Agarpräparat.
Gruppen von Blutplättchen in verschiedensten Formen, mit stark gefärbten Kernen.

XIII.

Ueber Fett-Farbstoffe.

(Aus dem städtischen Krankenhause Gitschinerstrasse. Dirigirender Arzt: Prof. Dr. M. Litten.)

Von

Dr. Leonor Michaelis, Assistenzarzt.

Es giebt einige organische Farbstoffe, welche in der Technik gebraucht werden, um Fette, Pomaden, Kerzen u. dergl. zu färben. Das sind u. A. das Alkannin in Form des Alkanna-Extractes und eine Reihe von Azofarbstoffen, unter denen das

Sudan III (Actiengesellschaft für Anilin-Fabrication, Berlin) einer der bekanntesten ist. Seit einigen Jahren hat man auch angefangen, diese Farbstoffe in der histologischen Technik zur Darstellung von Fetttröpfchen anzuwenden. Das gelingt sowohl, wenn man den Farbstoff an ein lebendes Thier verfüttert, wie auch, wenn man ihn auf fixirte Objecte einwirken lässt, seien es Gefriermikrotom-Schnitte oder Abstrichpräparate von Harnsedimenten u. dergl., die in Formalin fixirt sind. Eine Methode, welche die Erkennung von Fett erleichtert, mag auf den ersten Blick überflüssig erscheinen, da Fetttröpfchen sowohl morphologisch, wie durch ihr hohes Lichtbrechungs-Vermögen meist leicht erkennbar sind. Das ist aber doch nicht ganz der Fall; denn viele andere Körnchen, wie die reifen Zymogenkörnchen des Pankreas und der Speicheldrüsen, die eosinophilen Körnchen und eine ganze Reihe anderer Secretkörnchen, sind durch nichts von Fetttröpfchen zu unterscheiden. Eine schon seit langer Zeit übliche Methode zum exacten Nachweis des Fettes ist die Schwärzung desselben durch Osmiumsäure. Aber Jeder, der mit dieser Methode je gearbeitet hat, wird das Verlangen nach einer Controlmethode haben, denn die Osmium-Methode ist einerseits nicht eindeutig, — auch z. B. Hornsubstanzen schwärzen sich mit ihr —, andererseits ist sie nicht beweisend für Fett überhaupt. Denn, wie Altmann nachgewiesen hat, schwärzt sich nur die Oelsäure mit OsO_4, nicht die anderen Fettsäuren.

Der beste von den oben genannten Fettfarbstoffen ist bisher das Sudan III. Es ist aber doch noch nicht vollkommen, weil es eine ziemlich helle Nuance hat und besonders die kleineren Fetttropfen, auf die es gerade ankommt, nur orange färbt.

Da das Sudan eine ganz genau aufgeklärte Constitution hat, so machte ich es mir zur Aufgabe, festzustellen, auf welcher Eigenschaft des Moleküls die fettfärbende Eigenschaft beruht, um dann auf synthetischem Wege vielleicht zu besseren Fettfarbstoffen zu gelangen.

Das Sudan III hat die Constitution

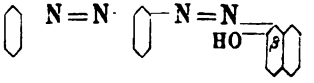

(Azobenzol — azo β naphthol)

Es ist ein Tetrazofarbstoff, also ein Azokörper, welcher die Azogruppe zweimal im Molekül besitzt. Ferner fällt an der Formel auf, dass sie, trotz so vieler Kohlenstoff-Ringe, nur eine salzbildende Gruppe enthält, und zwar die Hydroxylgruppe (OH), welche in Ortho-Stellung zur Azogruppe an einem Naphthalinkern sitzt.

Zunächst konnte man annehmen, dass die doppelte Azogruppe dem Molekül die Eigenschaft der Fettfärbung verleiht. Als ich aber sah, dass auch ein einfacher Azofarbstoff,

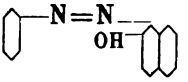

(Benzolazo β Naphtol)

Fett färbte, musste ich diese Annahme aufgeben.

Ich hatte somit einen viel einfacheren Fett-färbenden Körper gefunden, von dem ich nun weiter ausgehen konnte.

Ich stellte weitere Versuche mit einer grossen Zahl von Azokörpern an, welche ich mir zum Theil selbst darstellte, zum Theil in liebenswürdigster Weise von der Firma Kalle & Co. in Biebrich a. Rh. zur Verfügung gestellt erhielt. Ich spreche dieser Fabrik dafür meinen verbindlichsten Dank aus.

Zunächst untersuchte ich, ob man einen Fettfarbstoff nicht auch aus α Naphtol erhalten konnte. Ich stellte mir aus Diazobenzol (Anilin + HNO_2) und α Naphtol folgenden Körper her:

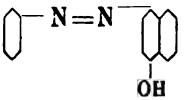

(Benzolazo α Naphtol).

Dieser gelbrothe Farbstoff hat aber ganz andere Eigenschaften. Er färbt nicht Fett, sondern das ganze Gewebe diffus. Es unterscheidet sich von dem entsprechenden β Naphtol-Farbstoff dadurch, dass er in Alkalien löslich ist, während der β Naphtol-Farbstoff weder in Säuren, noch in Alkalien, sondern nur in organischen Solventien, vor Allem in Chloroform, viel schlechter in Alkohol löslich ist, welche Eigenschaften er ganz mit Sudan III theilt. Die OH-Gruppe ist also bei den β-Naphtol-Farbstoffen nicht im Stande, mit Alkalien salzartige Verbindungen zu geben, hat mit anderen Worten keine sauren Eigenschaften.

Die Alkali-Unlöslichkeit des β-Naphtolfarbstoffes zeigt, dass die OH-Gruppe des β-Naphtols in irgend einer veränderten Form in ihm enthalten sein muss, denn Phenole, also aromatische Körper mit einer freien OH-Gruppe, pflegen in NaOH löslich zu sein. Dieser Anschauung wird folgende Schreibweise des β-Naphtolfarbstoffes gerecht:

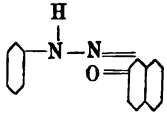

Dass diese Schreibweise, welche sich von der obigen nur durch Verlagerung eines H und die dadurch hervorgerufenen Verschiebungen der Doppelbindungen unterscheidet, gerechtfertigt ist, geht aus folgender Thatsache hervor.

Nach den Untersuchungen von Zincke und Bindewald[1]) ist das Condensations-Product von Diazobenzol und α-Naphtol identisch mit dem Condensations-Product von Phenylhydrazin mit α-Naphtochinon.

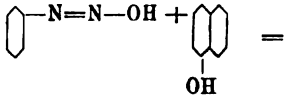

(Diazobenzol + α-Naphtol.)

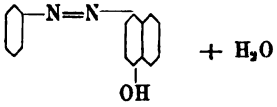

(Benzolazo α naphtol.) andererseits:

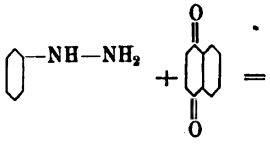

(Phenylhydrazin + α-Naphtochinon.)

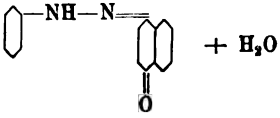

(α-Naphtochinonhydrazon.)

Da dieser Körper nun in Alkalien löslich ist, so muss man annehmen, dass er, wenigstens in alkalischer Lösung, die Azo-Constitution mit der OH-Gruppe besitzt, welche ihn zu einem phenolartigen Körper stempelt und daher alkalilöslich macht.

[1]) Berichte der deutschen chem. Gesellsch., XVII.

Dementsprechend wird man auch für den correspondirenden β-Naphtol-Farbstoff eine Tautomerie zwischen den beiden Formeln annehmen müssen:

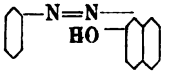

und

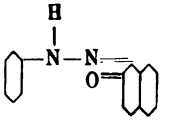

Die zweite Formel erklärt die Alkali-Unlöslichkeit vollkommen. Man muss also annehmen, dass auch bei Gegenwart von NaOH das Molekül nach der zweiten Formel constituirt ist. Nur in alkoholisch-alkalischer Lösung tritt eine Bindung des NaOH mit dem Farbstoff ein, was man aus der ungemeinen Löslichkeit des Farbstoffes in alkoholischer Natronlauge erkennt. In diesem Fall muss also eine Umlagerung in die erste Formel eintreten.

Wir haben also gesehen, dass zwei Farbstoffe, die sich nur dadurch unterscheiden, dass der eine ein Derivat des β-Naphtol, der andere ein Derivat des α-Naphtol ist, ganz verschiedene Eigenschaften in Bezug auf Fettfärbung haben. Nun unterscheiden sich die α-Naphtol-Azofarbstoffe von den β-Naphtol-Azofarbstoffen chemisch dadurch, dass erstere die Azogruppe in Para-Stellung zur OH-Gruppe, letztere in Ortho-Stellung zur OH-Gruppe haben. Wenn daher die fettfärbende Eigenschaft auf der Orthostellung der OH- und Azogruppe beruhen sollte, so müsste man auch Fettfarbstoffe darstellen können, welche keinen Naphthalinkern, sondern nur einen Benzolkern statt dessen enthalten.

Wenn man gewöhnliches Phenol mit Diazobenzol kuppelt, so geht die Azogruppe stets in die Para-Stelle zu OH. Ist aber die Para-Stelle besetzt, so greift die Azogruppe in die Ortho-Stelle ein. Wenn man also z. B. Diazobenzol mit Parakresol kuppelt, so bekommt man einen Ortho-Oxyazofarbstoff:

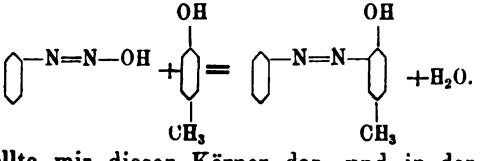

Ich stellte mir diesen Körper dar, und in der That färbt die Lösung desselben in 70 pCt. Alcohol Fett mit orangegelber Farbe.

Dagegen ist der aus Orthokresol dargestellte Azofarbstoff

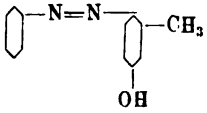

alkalilöslich und färbt kein Fett, ganz der Annahme entsprechend.

Aeusserst interessant ist die Thatsache, dass die aus Benzidin und β-Naphtol oder Parakresol dargestellten Azofarbstoffe zwar Fettfarbstoffe sind, aber wegen ihrer enormen Schwerlöslichkeit und Schwer-Diffundirbarkeit, welche ihnen in Folge der Grösse des Moleküls anhaftet, ziemlich ungeeignet sind, Fett zu färben, wie ja überhaupt die Benzidin-Farbstoffe auch sonst von den übrigen Azofarbstoffen etwas abseits stehen. Ein solcher Farbstoff wäre z. B.

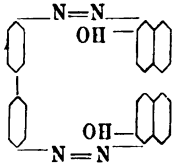

(Diphenyltetrazo-di β-naphtol),

welchen ich mir darstellte, ebenso wie Diphenyletrazodiparakresol.

Ich glaubte somit festgestellt zu haben, dass die Ortho-Stellung der Azogruppe zur Hydroxylgruppe das Wesentliche der Fettfarbstoffe sei. Da machte ich aber folgende Beobachtung.

Ich stellte mir den Azofarbstoff aus Diazobenzol und Phenetol her:

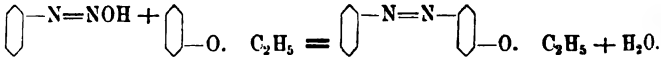

Dieser Farbstoff kann keinen Phenol-Charakter haben, weil er keine freie Hydroxylgruppe besitzt. Aber er ist nach Allem, was über die Azokörper bekannt ist, ein Para-azokörper. Trotzdem ist dieser Farbstoff ein Fettfarbstoff; er färbt das Fett mit orangegelber Farbe.

Daraus musste der Schluss gezogen werden, dass nicht so sehr die Ortho-Stellung es ist, welche den fettfärbenden Charakter hervorruft, als vielmehr der Mangel einer freien OH-Gruppe, d. h. der Mangel jeglicher salzbildender Gruppe; sei es nun, dass die OH-Gruppe durch Substitution des H verändert wird, oder durch Umlagerung des H an ein anderes Atom.

Man kann also diese Untersuchungen in folgenden Satz zusammenfassen: Fettfarbstoffe sind diejenigen Azokörper, welche keine salzbildende Gruppe besitzen. Ich möchte diese Farbstoffe indifferente Farbstoffe nennen, im Gegensatz zu den sauren und basischen Farbstoffen.

Damit war der Weg gegeben, neue Fettfarbstoffe synthetisch aufzubauen, welche das bisher gebräuchliche Sudan III an Farb-Intensität übertrafen. Am intensivsten in seiner Färbekraft erwies sich folgender, mir von Kalle & Co. zur Verfügung gestellter Farbstoff, welchen diese Firma unter dem Namen „Scharlach R" oder Fettponceau in den Handel bringt:

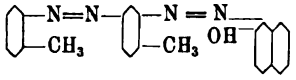

(Azoorthotulolazo β-naphtol[1].)

Er ist in Wasser, Säuren, Alkalien unlöslich, in Alkohol schwer, in Chloroform und fetten Oelen und geschmolzenem Paraffin leicht löslich. In concentrirter H_2SO_4 löst er sich mit blauer Farbe. Sonst ist seine Lösung tiefroth und färbt auch das Fett selbst in Form der kleinsten Tropfen leuchtend roth. Man benutzt zum Färben der in Formalin gehärteten Gefriermikrotom-Schnitte, bezw. Abstrichpräparate eine gesättigte Lösung in 60—70 proc. Alkohol und färbt ¼—½ Stunde. Man kann dann z. B. mit Böhmer'schem Hämatoxylin die Kerne gegenfärben und die Schnitte in Glycerin oder Laevulose-Syrup aufbewahren. Glycerin hellt weniger auf, greift aber die Hämatoxylin-Färbung nicht an, was die Lävulose thut.

Ausser dieser praktischen Seite haben diese Untersuchungen noch eine viel interessantere theoretische Bedeutung. Bei keiner Färbung kann es offenkundiger sein, dass der Färbe-Process ein blosser Lösungsprocess, also ein physikalischer, nicht chemischer Vorgang ist, als bei der Fettfärbung. Und doch sahen wir, dass das Molekül, um in Fett löslich zu sein, eine ganz scharf zu charakterisirende chemische Constitution haben muss. Wenn man daher mit der Witt'schen Auffassung des Färbe-Processes als „starrer Lösung" von vorne herein nicht ganz in Einklang zu bringen vermochte, weshalb ein Farbstoff z. B. basische

[1]) Zu haben bei E. Leitz, Berlin und Dr. G. Grübler, Leipzig.

Eigenschaften haben muss, um Kerne zu färben, und saure, um das Protoplasma zu färben, so wird das durch diese Untersuchungen verständlicher; auch die physikalischen Eigenschaften eines Körpers hängen von seiner chemischen Constitution ab. Die theoretische Erörterung dieser Frage gedenke ich an anderer Stelle ausführlicher vorzunehmen.

Meinem verehrten Chef, Herrn Prof. Dr. Litten, auf dessen Anregung ich diese Untersuchung machte, spreche ich auch an dieser Stelle meinen besten Dank aus.

XIV.

Ueber Cystenleber.

Von

Wilhelm Müller, Arzt,

gewes. Assistenten des Patholog. Instituts in Bern.

(Hierzu Taf. VIII.)

Vorstehende Arbeit verdankt ihre Entstehung einem Sectionsbefund bei einem 2jährigen Mädchen, welches am 4. Juni 1899 in das Jenner'sche Kinderspital in Bern aufgenommen und am 26. Juli gleichen Jahres von den in Biel wohnenden Eltern wieder nach Hause geholt wurde. Herr Dr. Grütter, Arzt in Biel, der während des Aufenthaltes des Kindes im Jennerspital daselbst Assistent war, besuchte das Kind später einige Male, und auf seine dankenswerthe Mittheilung vom erfolgten Exitus konnte die Section von uns am 21. Februar 1900 in dem von den Eltern des Kindes bewohnten Hause in Biel ausgeführt werden. Das Haupt-Ergebniss dabei war ein grosser, von der Leber ausgehender, fast das ganze Abdommen einnehmender Tumor, denn ich auf Anrathen des Herrn Professor Langhans einer genaueren Untersuchung unterzog.

Ich erlaube mir, gleich hier meinem hochverehrten Chef, Herrn Prof. Dr. Langhans für die Ueberlassung des Materials sowie für die fortwährende Unterstützung während der Untersuchungen meinen herzlichsten Dank auszusprechen.

Herr Professor Dr. Stooss, Director des Jenner'schen Kinderspitals war so liebenswürdig, mir die Krankengeschichte, soweit dieselbe im Spital aufgenommen wurde, zur Verfügung zu stellen.

Ich gebe im Folgenden in chronologischer Reihenfolge die Krankengeschichte, das Sections-Protocoll, ferner den makroskopischen und mikroskopischen Befund des Tumors, um dann mit einer Zusammenfassung der Untersuchungs-Ergebnisse und mit einem Vergleich meines Falles mit den in der Literatur erwähnten analogen Fällen zu schliessen.

Krankengeschichte: Emma Probst, 20 Monate alt, aus Biel. Der Vater des Kindes ist Graveur von Beruf. Eintritt in das Kinderspital den 5. Juni 1899. Austritt den 26. Juni 1899.

Verwandte des Kindes, bei welchen dasselbe in Pflege gestanden, geben folgende Anamnese beim Austritt.

Das Kind wurde zur richtigen Zeit ohne Kunsthülfe geboren. Irgend etwas Besonderes an demselben fiel nach der Geburt Niemandem auf. Das Kind nahm die Milch stets gut. Im Alter von 10 Monaten wurde es von einer fieberhaften Erkrankung befallen, über deren Natur nichts Genaues zu erfahren ist. Etwa 3 Wochen später fiel der das Kind besuchenden Mutter auf, dass der Bauch ziemlich dick aufgetrieben war. Ein damals consultirter Arzt diagnosticirte einen von der Niere ausgehenden Tumor, und schlug eine Operation vor, worin die Mutter aber nicht einwilligte. In den folgenden Monaten bis zum Eintritt in das Spital nahm der Umfang des Bauches stetig zu; im Uebrigen magerte das Kind aber ab, und es bildeten sich Symptome von Rachitis aus. Der Urin soll zeitweise trüb gewesen sein; ein Untersuchung desselben von ärztlicher Seite soll nichts Abnormes ergeben haben. Der Stuhl war regelmässig, von normaler Farbe und Consistenz. An den Augen oder am Körper wurde ein Gelbwerden nie bemerkt, Die Eltern des Kindes sind gesund, ebenso ein zweites Kind. Lues ist in der Familie nichts bekannt.

Am 6. Juni wurde im Spital folgender Status aufgenommen:

1. Aeussere Besichtigung. Das Kind machte den Eindruck eines Schwerkranken. Es fällt die ausserordentliche Auftreibung des Bauches auf. Derselbe ist von längsovaler Form, nach rechts mehr vorgewölbt, als nach links. Der Nabel etwas vorgetrieben. Die Haut zeigt ausgedehnte Venenzeichnungen, welche vom Nabel bis gegen den Hals hin sichtbar

sind. Die Arme und Beine ausserordentlich mager. In der Knöchelgegend ziemliches Oedem. Am unteren Theil des Abdomens die Haut oedematös: ebenso an den Genitalien. Länge des Kindes: 73 cm. Grösster Umfang (ungefähr in der Mitte zwischen Nabel und Proc. xiph. gemessen) 70 cm.

Brustorgane: Spitzenstoss im 4. Intercostalraum, etwas nach innen von der Mamillarlinie deutlich fühlbar. Herzdämpfung klein, Herztöne rein, keine Geräusche. Lungengrenzen stehen hoch. Ueber beiden Lungen scharfes Vesiculärathmen, etwas trockener Katarrh. Keinerlei pathologische Dämpfungen über den Lungen nachweissbar.

Urin: Soweit zur Untersuchung erhältlich, enthält Spuren von Eiweiss.

Das Kind blieb nun im Spital bis zum 26. Juli gleichen Jahres, also 52 Tage. Der Status blieb während dieser Zeit ziemlich unverändert. Der Tumor wurde etwas weicher und teigiger, der Umfang des Abdomen nahm wenig ab. Icterisch war das Kind nie. Der Appetit war meistens ordentlich, oft recht gut. Die Kräfte des Kindes nahmen aber doch ab. Die Temperaturen schwankten im Allgemeinen zwischen 36,9 und 37,2; die höchste Temperatur war 38,0. Das Gewicht beim Eintritt, also am 4. Juni 11060 gr; am 12. Juni 10700 gr; 19. Juni 10750 gr; 26. Juni 10350; 12. Juli 10700; 20. Juli 10550; am Tage des Austritts 26. Juli 10550 gr.

Eine genaue Diagnose wurde im Spital nicht gestellt. Da man den Eltern eine Operation nicht anrathen wollte, wurde das Kind wieder heim nach Biel genommen.

Wie schon erwähnt, besuchte Herr Dr. Grütter das Kind noch einige Male. Nach seinen Mittheilungen constatirte er jedesmal zunehmende Kräfte-Abnahme, sowie besonders auch ein Weichwerden des Tumors gegenüber früher. Der Appetit war stets schlecht, und das Kind wurde immer elender, bis am 20. Februar 1900 der Exitus letalis erfolgte.

Sectionsbefund: (Die Section musste unter erschwerenden Umständen gemacht werden.)

Kleiner Körper. Hochgradige Abmagerung von Panniculus und Musculatur. Die Haut lässt sich von ihrer Unterfläche abheben. Im Bereich der Malleolen beiderseitig geringes Oedem. Totenstarre in den unteren Extremitäten nicht ausgesprochen. Livores ziemlich ausgedehnt, von hellrother Farbe.

Abdomen: sehr stark aufgetrieben, von kugliger Form. Umfang des Abdomens in Nabelhöhle 99 cm. Pectoralis sehr schwach, blass, transparent. Panniculus äusserst atrophisch.

Die Eröffnung des Abdomen ist in den oberen Theilen nur mit Mühe ausführbar, weil die Serosa in grosser Ausdehnung fest mit dem unterliegenden Tumor verwachsen ist. Bei Eröffnung des unteren Drittels entleert sich reichlich klare, hellgelbe Flüssigkeit. Nachdem die Bauchhaut vom Tumor losgelöst worden ist, sieht man nun, die oberen 2 Drittel des Abdomen einnehmend und die Därme völlig bedeckend, einen ovalen Tumor, der nach abwärts 29 cm unter das Ende des Corpus Sterni reicht,

und dessen maximale Breite etwa 16 cm beträgt. Seine untere Grenze verläuft ziemlich horizontal und liegt ungefähr in der Höhe der Crista ilei. Auf der rechten Seite reicht der Tumor ganz an die Bauchwand heran: links sind zwischen Bauchwand und Tumor noch einige Darmschlingen sichtbar, die mit dem Tumor durch einige feste, bindegewebige Adhäsionen verbunden sind. Der Tumor wird nun von den darunterliegenden Därmen, mit denen er verwachsen ist, gelöst und nach oben geschlagen. Die Därme in normaler Lage, ziemlich eng; die Serosa der Därme, sowie das parietale Blatt des Peritonaeum, ferner das ganze Mesenterium vollständig mit kleinen, wenig prominenten, ½—1 mm messenden, meist transparenten, derben Knötchen besetzt, die in ihrem Bild vollständig den Tuberkeln entsprechen. Magen mässig gefüllt. Serosa ebenfalls mit Tuberkeln besät. In der Abdominalhöhle findet sich im Ganzen etwa 1½ Liter klare, seröse Flüssigkeit. Beckenserosa ebenfalls mit zahlreichen Tuberkeln besetzt. Uterus in normaler Lage. Farben und Ovarien bieten nichts Besonderes. Harnblase wenig gefüllt, schlaff.

Der Tumor, der eine ziemlich glatte Oberfläche zeigt, die mit zahlreichen Tuberkeln besät ist, scheint von der Leber auszugehen und den rechten Leberlappen vollständig einzunehmen, da nur der linke Lappen sichtbar ist mit normaler Oberfläche und normaler Zeichnung desselben. Die Leber ist mit dem Zwerchfell ziemlich stark verwachsen. Ueberall, sowohl auf der Convexität der Leber, als auch auf der Unterfläche des Zwerchfells finden sich Tuberkel. Das Zwerchfell steht rechts an der 6., links an der 5. Rippe.

Thorax: Bei Eröffnung des Brustkorbes fliesst aus dem rechten Pleuraraum klare, seröse Flüssigkeit. Lungen ziemlich stark retrahirt, collabirt. Rechte Lunge frei. Im rechten Pleuraraum etwa 200 ccm klarer Flüssigkeit. Linke Lunge frei. Im linken Pleuraraum keine Flüssigkeit. Die Thymus bedeckt in Form eines kleinen Lappens die obersten Theile des Herzbeutels. Herzbeutel ziemlich weit, in grosser Ausdehnung freiliegend. Im Herzbeutel 29 cm klarer, seröser Flüssigkeit.

Herz: von normaler Form und Grösse, Consistenz links gut, rechts etwas vermindert. Venöse Ostien für 1 Finger gut durchgängig. In beiden Herzhälften ziemlich viel flüssiges Blut und schlecht geronnener Cruor. Die Klappen zeigen ausser starker Imbibition keine Veränderung. Ventrikel von normaler Weite. Wanddicke links 3 mm, rechts 2—3 mm. Musculatur blass, mit deutlichen streifigen Färbungen.

Die Halsorgane konnten äusserer Umstände wegen nicht untersucht werden.

Linke Lunge: In der Pleura überall zahllose Knötchen von gleichem Aussehen wie die auf dem Peritonaeum befindlichen. Pleura sonst überall glatt, glänzend. Im Unterlappen ist der Luftgehalt gering, hier mehrere luftleere, derbere Knoten durchzufühlen, ein grösserer Knoten in der Lingula. Im Oberlappen der Luftgehalt etwas unter der Norm. Schnittfläche: Im

Oberlappen zahlreiche $\frac{1}{3}$—$\frac{1}{2}$ mm grosse, derbe, theils transparente, theils central verkäste, grauweisse Knötchen. Das übrige Lungengewebe glatt, glänzend, mässig blut- und lufthaltig, gut comprimirbar. Unterlappen: Neben kleinen Tuberkeln erscheinen hier grössere Heerde, unregelmässig begrenzt, mit einem Durchmesser von 3—4 mm. Heerde von grauweisser Farbe, deutlich trüb und deutlich gekörnt. Der oben erwähnte Heerd in der Lingula entspricht ebenfalls einem käsig-pneumonischen Heerde. Bronchialschleimhaut injicirt. Bronchialdrüsen deutlich verkäst, mässig vergrössert.

Rechte Lunge: Pleura wie links. Luftgehalt im Unterlappen gering. Oberlappen und Mittellappen normal. Schnittfläche: Ober- und Mittellappen zeigen das gleiche Bild, wie der linke Oberlappen. Im Unterlappen sind neben miliaren, theils transparenten, theils trüben Knötchen ebenfalls käsige Hepatisationen, aber in geringerem Umfange, als im linken Unterlappen. Bronchialschleimhaut und Bronchialdrüsen wie links.

Milz: 8:4:2 cm. In der Kapsel zahlreiche Tuberkel. Schnittfläche zeigt dunkelbraunrothe Pulpa. Consistenz gut. Follikel ziemlich gross, grauweiss, transparent, nicht prominent. Trabekel deutlich. Verkäste Tuberkel nur in den subserös gelegenen Theilen der Pulpa erkennbar.

Linke Nebenniere: Rinde ohne Fett.

Linke Niere: Kapsel gut abziehbar. Niere von normaler Form und Grösse. Schnittfläche: Zeichnung gut. In der Rinde einige wenige, theils verkäste, miliare Tuberkel.

Rechte Nebenniere: wie links.

Rechte Niere: wie links, nur sind keine Tuberkel erkennbar.

Rechter Ureter und rechtes Nierenbecken wenig erweitert.

Magen mit ziemlich gelblichem Inhalt. Schleimhaut anämisch.

Duodenum: ohne Veränderung. Ductus choledochus durchgängig.

Mesenterialdrüsen: von kleinen Tuberkeln durchsetzt.

Aorta und Pankreas: ohne Veränderung. An Darm und Genitalien nichts Besonderes, von den erwähnten Tuberkeln der Serosa abgesehen.

Tumor: Bei der Herausnahme der Leber wird nun der ganze Tumor entfernt. Es erweist sich nun, dass der Tumor völlig auf die Leber beschränkt ist und namentlich auf deren rechten Lappen. Der Tumor sammt linkem Leberlappen misst im horizontalen Durchmesser im Maximum 22 cm, im sagittalen Durchmesser im Maximum 11 cm und im Frontal-Durchmesser 10 cm.

Der Tumor ist überall von einer an den meisten Orten mit kleinen miliaren, meist schon verkästen Tuberkeln durchsetzten Kapsel abgegrenzt. Die Kapsel scheint einfach die verdickte Serosa der Leber vorzustellen, indem sie sich direct in die Serosa des linken Leberlappens fortsetzt. Die Serosa des linken Leberlappens ebenfalls mit zahlreichen Tuberkeln durchtzt. Die Leber wiegt, nachdem allerdings beim Durchschneiden sich reich-

lich Flüssigkeit entleert hat, 1500 gr. Der Tumor ist von prall-elastischer Consistenz, zeigt deutliche Fluctuation.

Es wird ein Frontalschnitt durch Tumor und Leberlappen angelegt. Es entleert sich dabei reichlich klare, gelbliche, etwas schleimige Flüssigkeit. Man sieht sofort, dass der Tumor den grössten Theil des rechten Leberlappens, und zwar dessen Centrum einnimmt, während an der Peripherie fast überall sich ein Saum von Lebergewebe zeigt. Man unterscheidet etwa 10 grössere Hohlräume, von denen der grösste reichlich 5 cm Durchmesser hat, der kleinste ½—1 cm, während die andern zwischen denselben schwanken. Zwischen den Hohlräumen finden sich solid erscheinende, weissliche Partien mehr im Centrum des Knotens, während die grossen Cysten sich an verschiedenen Stellen der Peripherie finden. Aber auch diese soliden Partien lassen ein maschiges Aussehen erkennen. Die Maschen entsprechen kleinen, flachen Hohlräumen, deren Durchmesser weniger als ½ cm beträgt. Vielfach erscheint dieses Gewebe an einzelnen kleinen Flecken stark transparent, wie ödematös. In der grössten Cyste von 2 cm Durchmesser finden sich zahlreiche feine Fäden, welche von der einen Wand zur gegenüber liegenden ziehen und vielfach ein zierliches Reticulum bilden. Die meisten dieser Fäden sind drehrund, einige wenige mehr bandförmig.

Diese Cysten sind eingebettet in ein weissliches oder weisslichgelbes Gewebe, welches sehr locker gebaut ist, vielfach sehr stark ödematösem Bindegewebe gleicht, an andern Stellen mit sehr wasserreicher Speckhaut verglichen werden kann. Nach der Peripherie hin nimmt seine Consistenz zu und kann an manchen Stellen direct unter der Serosa an die Schnittfläche eines sehr schlaffen Uterusmyoms erinnern. Hier und da finden sich, namentlich nach der Serosa hin, kleine, röthliche Flecke eingelagert, die zum Theil deutlich prominiren. Es sind dies Reste von Lebergewebe.

Gallenblase: nur wenig gefüllt mit dicker, heller Galle. Schleimhaut gallig imbibirt, sonst ohne Veränderung.

Mikroskopisch untersucht wurden ausser der Leber noch:

1. Lunge: zeigte zahlreiche ziemlich gleichmässig vertheilte Tuberkel, z. Th. mit gut erhaltenen Zellen, z. Th. im Centrum verkäst; starker Brochialkatarrh.

2. Milz: Auch in ihr sehr zahlreiche Tuberkel. In der Pulpa an vielen Stellen wenig kernhaltige Zellen, dagegen viel rothe Blutkörper.

3. Nieren: Zeigen völlig normale Verhältnisse.

Mikroskopische Untersuchung der Leber. Die Leber war, wie die anderen Organe in Spiritus gehärtet, einzelne Blöcke in Sublimat. Zur Färbung dient Hämalaun-Eosin; ferner wurde die Gieson'sche Färbung, wie die Färbung elastischer Fasern nach Weigert angewandt, die letztere mit nachfolgender Kernfärbung mit Pikrokarmin, da Färbung mit Boraxkarmin nicht glückte.

Ich gebe zuerst eine kurze Uebersicht über den Befund in den wich-

tigsten Blöcken und schliesse daran eine mehr zusammenfassende Darstellung an.

Untersucht wurden im Ganzen 12 Blöcke.

Block 1 (vom linken Leberlappen). Das Lebergewebe noch überall erhalten. Die Leberzellen klein, die Blutgefässcapillaren erweitert. Die Glisson'schen Scheiden verhalten sich zum grössten Theile noch normal; ihr Bindegewebe ist kernarm; Ven. port., Art. hepat., Gallengänge mit Cylinderepithel leicht zu erkennen. Nur an einigen wenigen Stellen der Scheiden, nach dem Acinusgewebe hin, findet sich Infiltration mit einkernigen Leukocyten in schmaler Zone, und hier und da scheinen auch einige neugebildete Gallengänge zu sein. Auch an den Ven. hepat. ist keine Veränderung zu bemerken. Hier und da Tuberkel mit schönen Leukocyten, epithelioiden Zellen, Langhans'schen Riesenzellen und centraler Verkäsung.

Das Lebergewebe bietet also nur leichte Stauung dar und Atrophie der Leberzellen; ferner eine beginnende Wucherung der Glisson'schen Scheiden. Es entspricht dies vollständig dem makroskopischen Befund. Die Centra waren hier besonders dunkel gefärbt und confluirten vielfach.

Die nächsten Blöcke stammen von dem Uebergang nach dem Tumorgewebe hin, gehören also fast alle dem rechten Lappen an in der Nähe des Lig. suspens., sowohl von der oberen convexen, wie von der untern concaven Fläche.

Block 2. Hier mischt sich Lebergewebe und Tumorgewebe; das letztere wesentlich aus eosinhaltigem, rothem Gewebe bestehend, hat eine unregelmässig zackige Grenze nach dem Lebergewebe hin, in welchem zahlreiche rothe Inseln von Tumorgewebe auftreten, wie auch im angrenzenden Bindegewebe sich hier und da Reste von Leberacini finden. Eine an das Tumorgewebe angrenzende grosse Glisson'sche Scheide verhält sich völlig normal. Pfortader, Art. hepat. und Gallengänge sind durchaus unverändert, ebenso ein Nervenbündel, und nur im angrenzenden Acinusgewebe finden sich hier und da einkernige Leukocyten, sowie auch schon neugebildete Gallengänge. Das angrenzende Acinusgewebe zeigt verschieden-gradige Erweiterung der Blutcapillaren und ist stellenweise stark mit Tuberkeln durchsetzt. Was die kleineren Glisson'schen Scheiden anlangt, so sind dieselben etwas schwer zu erkennen und von den andern hellrothen Flecken zu unterscheiden.

Jedenfalls ist nicht das gewöhnliche Bild der Cirrhose vorhanden, bei welcher die benachbarten Glisson'schen Scheiden einander entgegenwachsen und sich netzartig verbinden; denn die rothen Flecke stellen eben Inseln dar mitten im kernreichen mehr blauen Lebergewebe, von wesentlich der gleichen Zusammensetzung, wie der Haupttumor, und man erhält mehr den Eindruck, dass der letztere in das Bindegewebe hinein vordringe, als dass dieses sich in das Geschwulstgewebe umwandle. Es bestehen die hellen Flecke aus Bindegewebe mit maschigem Bau. In den Maschen vielfach noch die Zeichnung von rothen Blutkörpern, und hier und da vergrössern sich die

Maschen nach dem Acinusgewebe hin und gehen in die Capillaren derselben über; aber innerhalb des Feldes kann man keine Capillaren erkennen, auch nicht ihre Endothelkerne. Die längtichen Kerne sind nur spärlich. Die kleineren Felder, von 0,2—0,3 mm Durchmesser oder auch kleiner, bestehen nur aus solchem Gewebe. In den grösseren sind dagegen, meist stark excentrisch gelegen, Bilder vorhanden, welche als in Obliteration begriffene Gallengänge zu deuten sind. Ein oder auch zwei dicht neben einander gelegene Felder, 0,15—0,2 mm Durchmesser, mit mannigfachen Schwankungen nach unten und oben sind begrenzt durch eine gefaltete Membran von homogener Beschaffenheit, stark eosinroth gefärbt. An ihrer äusseren, etwas verwaschenen Grenze vielfach lange, stäbchenförmige Kerne, 0,016 mm lang; nach aussen liegt fibrilläres, mehr lockeres und blass gefärbtes Bindegewebe oder auch noch eine ähnliche Membran, stark gefaltet, doch nicht so scharf begrenzt, wie die innere. Im Innern finden sich locker liegende Fasern von wellenförmigem Verlauf, die häufig an einem Punkt der Wand zusammenstrahlen, mit ziemlich kleinen Spindelzellen mit ovalem, hellem oder langem, schmalem und dunklem Kern. Diese Gebilde erinnern an die Corpora alba des Ovarium, sind aber, wie sich aus den oben angeführten Zahlen ergiebt, ganz erheblich kleiner. Die Entstehung dieser eigenthümlichen Gebilde aus Gallengängen ist schon hier zu erkennen. In einigen wenigen ist der Binnenraum nur zum Theil vom Bindegewebe ausgefüllt und im restirenden Lumen findet sich ein gefaltetes Epithel, etwas platt oder cubisch und ferner finden sich noch Gallengänge mit hohem, cylindrischem Epithel, unter welchem die gleiche homogene, dicke Wandschicht sich findet, aber ohne Falten; das von der Membran begrenzte Lumen ist regelmässig kreisrund. Von einem Endothel sieht man in diesen Feldern nichts. Von Beziehungen dieser rothen Flecke zu den Glisson'schen Scheiden ist nichts Bestimmtes zu erkennen. Nirgends sieht man in diesem hellrothen Gewebe die Zeichnung der Muscularis, einer Arterie oder eines grösseren Gefässlumen, welches als Arterien- oder Venenlumen gedeutet werden könnte. Nach dem Geschwulstgewebe hin ändert sich das Bild nur insofern, als diese Flecke zusammenfliessen.

Das ist das Bild der Präparate, die mit Hämalaun-Eosin gefärbt sind. Bei der Färbung nach van Gieson sieht man die homogene Membran besonders intensiv roth gefärbt, und namentlich treten hier die neugebildeten Gallengänge manchmal mitten im Acinusgewebe noch deutlich hervor.

Bei Färbung der elastischen Fasern nach Weigert sieht man nichts Neues. In den erhaltenen Glisson'schen Scheiden sind die elastischen Fasern gefärbt; in dem Bindegewebe des Tumors dagegen sind keine elastischen Fasern zu erkennen. Die homogene Membran der Gallengänge bleibt farblos.

Block 3. Auch in diesem Block findet sich noch eine Partie, etwa 1 cm umfassend, in welcher wesentlich nur Lebergewebe ist, während an den übrigen Stellen blassrothes Geschwulstgewebe und blaue Leberzell-Inseln sich vielfach in einander schieben, wobei dann allmählich in grösserer

Entfernung von der compacten Masse des Lebergewebes das blassrothe Geschwulstgewebe vorwiegt. Ferner fällt hier an dem letzteren eine Eigenthümlichkeit auf, die an anderen Blöcken noch stärker ist; man sieht ziemlich zahlreiche, kleine, rundliche Oeffnungen bis etwa ¼ mm Durchmesser, welche an einzelnen Stellen in kleinen Gruppen zusammenstehen.

In der Partie mit Lebergewebe sieht man auch hier eine grössere Glisson'sche Scheide von 1—1,5 mm Durchmesser Breite bis nahe an das Geschwulstgewebe heranreichen, und letzteres schickt zahlreiche, kleine, rundliche Felder in diese Partien hinein, welche fast bis an die Glisson'sche Scheiden reichen. Trotzdem ist auch hier die Glisson'sche Scheide normal, ihr Bindegewebe kernarm. Die Gefässe, namentlich die Art. hepat., sehr schön deutlich mit normaler Wand, und ebenso die Gallengänge mit Cylinderepithel. Nur hier und da ist in den peripherischsten Theilen eine leichte Lymphkörperchen-Infiltration vorhanden, und in diesen so zahlreiche schmale, solid erscheinende Gallengänge, dass dieselben als neu gebildet anzusehen sind. Diese letzteren gehen denn auch in die nächst angrenzenden, rundlichen, hellrothen Felder der Geschwulst hinein und lassen sich auch noch im Gewebe der Leberläppchen selbst nachweisen. Was die kleinen, blassrothen Flecke des Geschwulstgewebes anlangt, die in das Lebergewebe vorgeschoben sind, so bietet das letztere ein Bild dar, welches ähnlich demjenigen des höchsten Grades der Stauung ist, bei denen die Leberzell-Balken vollständig zu Grunde gegangen sind. Im Grundgewebe sieht man ein feines Netzwerk von feinen, rothen Linien mit kleinen, eckigen Maschen, die nach der Grösse rothen Blutkörpern entsprechen, und dazwischen eosinrothe Linien, zum Theil mit länglichen, schmalen Kernen, welche Capillarwänden entsprechen könnten; doch sind sie nicht so regelmässig angeordnet und namentlich sind die Kerne sehr spärlich.

Bei Färbung nach van Gieson ist das Bild deutlicher. Die rothen Blutkörper mit ihrer gelben Farbe und scharfen Contouren ganz gut erkennbar und ebenso auch die schmalen, fibrösen, eosinrothen Linien und Streifen schärfer abgegrenzt. Das angrenzende Acinusgewebe zeigt starke Stauung, und seine erweiterten, bluthaltigen Capillaren münden direct in ein solches Feld ein. Da, wo diese blassrothen Felder mit dem Geschwulstgewebe zusammenhängen, wird nach dem letzteren hin die Zeichnung der rothen Blutkörper blasser, die fibrösen Streifen werden breiter und engen so allmählich die mit Blutkörpern gefüllten Partien ein; aber niemals sind die letzteren mit Endothel ausgekleidet, entsprechen also nicht Blutcapillaren, sondern es scheint sich eher um Hämorrhagien zu handeln.

Hier finden sich nun schon die oben erwähnten Poren; dieselben stellen die gleichen Bildungen dar, welche im vorigen Block als in Obliteration begriffene Gallengänge bezeichnet wurden. Die dicke, homogene, hier und da auch doppelte Membrana propria ist unverkennbar; auch hier vielfach gefaltet, doch ist der Binnenraum nur an wenigen mit Bindegewebe gefüllt; meist haben sie ein Lumen und ein abgehobenes, etwas gefaltetes

Epithel von mässiger Dicke. In manchen ist ferner auf der Innenfläche der Membrana propria schon eine Lage von Bindegewebe, während im restirenden Lumen noch das gefaltete Epithel liegt.

Sie sind auch vereinzelt im angrenzenden Lebergewebe vorhanden, und zwar mitten zwischen Leberzellbalken, ohne eine dickere bindegewebige Adventitia, so dass man sie der Lage nach für eine Vena hepatica halten könnte. Das Geschwulstgewebe selbst, d. h. das Bindegewebe desselben, hat wellenförmig verlaufende Fibrillen und Fibrillenbündel in sehr lockerer Anordnung mit weiten Spalten. In ihm finden sich schmale, lange Kerne, zum Theil sehr spärlich, so dass man in manchem Gesichtsfeld bei einer 300fachen Vergrösserung kaum einen sieht. An anderen Stellen sind sie reichlicher, als im normalen Bindegewebe, und ferner finden sich eigenthümliche Zellen von compacter oder runder Form und mässiger Grösse, die durch ihr homogenes, stark glänzendes und roth gefärbtes Protoplasma auffallen. Manche haben eine sehr scharfe Begrenzungslinie, wie eine Membran; sie haben 1—2 Kerne, ziemlich dunkel gefärbt, aber meist grösser, als die Kerne von Lymphocyten.

Block 4. In demselben finden sich nur sehr spärliche Reste von Lebergewebe, die ziemlich gleichmässig zerstreut sind. Sie haben eine Breite von 1—2 mm, sind von länglicher Form und schliessen sich fast alle an spaltförmige Gefässe an, die man schon mit der Lupe sieht.

Auffallend ist, dass in diesen Resten von Lebergewebe Zeichen von Druck seitens des Tumors nur an wenigen Stellen sich vorfinden; meist findet sich das Bild der Blutstauung; die Capillaren ausserordentlich erweitert; die Leberzellen verschmälert. An der äusseren Grenze dieser Flecke von Lebergewebe münden die Capillaren frei nach dem Geschwulstgewebe hin aus, aber letzteres ist hier, wie schon früher beschrieben, in schmaler Zone hämorrhagisch infiltrirt.

Von Interesse ist es, zu wissen, ob diese Reste des Lebergewebes, in denen hier und da noch Tuberkel nachzuweisen sind, den peripherischen oder den centralen Partien des Acinusgewebes angehören. Diese Frage entscheidet sich sehr leicht; denn die erwähnten spaltförmigen Gefässe, die man schon mit der Lupe sieht, liegen in einem bindegewebigen Streifen, der deutlich Arterien enthält, die sowohl an ihrer elastischen Membran, wie an der Muscularis deutlich zu erkennen sind. Es stellen also diese Reste die peripherischen Theile des Acinus dar. Die Arterien zeigen stellenweise verschiedene Stadien der Obliteration durch faseriges Bindegewebe, welches auch die meist schon ausgebildete Elastica interna an einzelnen Stellen durchbricht, also zerstört hat. Von Gallengängen mit Cylinder-Epithel sieht man dagegen Nichts, hingegen wohl hier und da die früher beschriebenen Bilder der Gallengangs-Obliteration. Hinsichtlich des Gewebes der Neubildung kann ich mich auf das früher Gesagte beziehen. Die erweiterten und in Obliteration begriffenen Gallengänge sind zahlreicher, als im vorigen Block.

Block 5. Das Lebergewebe auf schmale Streifen reducirt, die unter dem Peritonaeum gelegen sind. Zwischen den Leberzellbalken finden sich erweiterte Blutcapillaren, an anderen Stellen fuchsinrothes Bindegewebe (van Gieson).

Das Bindegewebe der Geschwulst ist gerade in der Nähe des restirenden Lebergewebes besonders reich an kleinen Poren, welche alle als Gallengänge aufzufassen sind nach ihrem dicken Epithel; sie sind meistens in kurzen Quer- und Schrägschnitten getroffen, doch auch in Form von langen Canälen, die selbst netzartig verbunden sind.

Diese Gallengänge sind sehr reichlich, haben eine Weite von $\frac{1}{10}$ mm, etwas mehr oder weniger, und liegen $1\frac{1}{2}$—2fachen Durchmesser von einander entfernt. An manchen Stellen sind sie sehr schmal, fast ohne Lumen. Hier haben sie nirgends eine homogene Wandschicht unter dem losgelösten Epithel. Das nächste Bindegewebe ist wohl häufig dichter und namentlich mit Fuchsinroth sehr stark gefärbt, aber grenzt sich nach aussen nicht scharf ab. Da, wo das bindegewebige Stroma locker ist, finden sich nur wenig Gallengänge.

Block 6. Enthält gar kein Lebergewebe mehr. Wir haben also nur Bindegewebe mit Blutgefässen und Gallengängen. Hier tritt nunmehr eine verschieden intensive Färbung des Bindegewebes auf, welche schon in Block 4 u. 5, wenn auch nicht so ausgesprochen, sich fand. Dunkelrothe Streifen, schmal oder breit, bis 2 mm, grenzen Felder gegen einander ab, meist von länglicher Gestalt und der Serosa parallel laufend, von 1—2—4 mm Breite, zum Theil bis 1 cm Länge, meistens aber kürzer, so dass sie den Leberläppchen zu entsprechen scheinen.

In den Feldern ist das Gewebe hell, hat nur schwache Fuchsinfarbe, und die Felder sind mit wenigen Ausnahmen schön porös. Es ist wahrscheinlich, dass diese dunkleren Streifen den Glisson'schen Scheiden entsprechen, die auch schon im vorhergehenden Block dunkel gefärbt waren. Die Weigert'sche Färbung zeigt auch, dass sie reich sind an elastischen Fasern, aber charakteristische Arterien konnten nicht nachgewiesen werden. Die Gallengänge sind leicht zu erkennen und leicht von Blutgefässen zu unterscheiden; sie sind in den rothen Streifen sehr spärlich, denn die letzteren sind bluthaltig und zeigen nirgends abgehobenes Endothel. In den Gallengängen dagegen ist das Epithel, wenn es auch an manchen Stellen dünn ist, immer von der Wand abgehoben und die Gänge haben keinen Inhalt.

Block 7. Der Block zerfällt in zwei schwach von einander getrennte Partien, die eine subserös gelegene, nur 1 cm breit, enthält noch viel Lebergewebe von der soeben besprochenen Zusammensetzung; die andere dagegen, durch bindegewebige Streifen getrennt, gehört vollständig dem Geschwulstgewebe an. Obgleich man in den ersteren die Zeichen von Compression erwarten sollte, sind doch die Blutcapillaren zwischen den

Leberzellen ausserordentlich stark erweitert. Die Leberzellen selbst bedeutend verschmälert.

Das Lebergewebe besteht aus einzelnen Inseln von 1½ mm Durchmesser mit mannigfachen Schwankungen, zum Theil aus länglichen Streifen von der gleichen Breite und einer Länge von 5 mm. In dem Bindegewebe sind viele Gallengänge, zum Theil in Obliteration begriffen; ferner auch grössere venöse Gefässe, zum Theil mit verdickter Intima und gut erhaltenen elastischen Fasern. Arterien dagegen lassen sich auch nach Färbung der elastischen Easern nicht mit Sicherheit erkennen.

Die zweite Partie aber ist interessanter. Diese besteht wesentlich nur aus Cysten mit einer dicken, fibrösen Membran und zwischen ihnen lockeres Bindegewebe, sehr weitmaschig und mit Blutgefässen versehen, aber keine Gallengänge und kein Lebergewebe.

Die Cysten haben im Ganzen eine längliche Gestalt, sind zum Theil sehr schwach, verlaufen der Grenze zwischen Geschwulst und Lebergewebe parallel. Die kleinen haben 1 mm Breite, 3—4 mm Länge. Die grösste, 7 mm breit, hat eine Länge von 12 mm. Die Wände sind leicht gefaltet, hier und da auch etwas buchtig, die Buchten manchmal von kreisrunder Form, als wären kleinere Cysten mit den grösseren zusammengeflossen.

Was die Cysten anlangt, so ist natürlich die wichtigste Frage diejenige nach ihrer Entstehung. Da an den Stellen geringerer Veränderung nur erweiterte Gallengänge sich finden, so richtet sich die Untersuchung zunächst darauf, ob an diesen Cysten noch die Charaktere sich wiederfinden, die wir oben für die Wand der erweiterten Gallengänge kennen gelernt haben. Entscheidend muss in erster Linie das Epithel sein: allein gerade nach dieser Richtung hin giebt das Mikroskop keinen entscheidenden Aufschluss. In keiner der Cysten ist ein Cylinderepithel oder auch ein noch deutliches charakteristisches abgeplattetes Epithel zu erkennen, ähnlich demjenigen, das in den vielfach beschriebenen kleinen Gallengängen und Cysten sich findet. Was man von Epithel sieht, beschränkt sich auf ziemlich spärliche, leicht längliche Kerne, welche der Innenfläche der Wand dicht aufliegen, aber nur ganz vereinzelt und zwar selten, 2, 3 oder etwas mehr neben einander. Dagegen findet sich an vielen dieser Cysten, wenn auch nicht im ganzen Umfang, noch eine dicke Membrana propria; sie ist allerdings auch nicht immer so homogen, wie an den kleinen Gallengängen, sowie auch ihr Glanz und die Intensität der Farbe etwas geringer ist. Sie zeigt namentlich nach aussen feinstreifiges Aussehen, hat eine Dicke von 0,05 mm und ist sehr vielfach nach aussen begrenzt durch ziemlich dicht hinter einander gelegene schmale und lange Kerne.

Dadurch wird, nach meiner Ansicht, die Natur dieser Cysten als erweiterte Gallengänge festgestellt. Der Inhalt, der im frischen Zustand grauweisslich war, wird jetzt von körnigen Massen gebildet, deren blasseosinrothe Körner vielfach zu etwas grösseren kugeligen oder homogenen

Massen zusammenfliessen. Häufig liegt diese homogene Masse direct auf der Membrana propria in einem breiten oder schmalen Streifen auf.

An manchen Cysten fehlt übrigens die Membrana propria vollständig oder, wie schon erwähnt, an einzelnen Stellen. Hier ist die innerste Schicht der bindegewebigen Cystenwand durch sehr fein-fibrilläres Bindegewebe gebildet, dessen Fibrillen ganz dicht zusammen gedrängt sind und der Innenfläche der Cystenwand parallel laufen. Es ist möglich, dass hier die Fibrillen des umgebenden Bindegewebes durch Druck von Seiten des Cysten-Inhalts zusammengepresst sind, oder auch, dass hier die homogene Membrana propria in einer Auflösung zu Fibrillen begriffen ist.

Nachdem ich im Vorhergenden die Veränderungen zum Theil nur ganz kurz nach ihrer topographischen Verbreitung in der Leber geschildert habe, gebe ich jetzt eine Zusammenfassung der Untersuchungs-Ergebnisse, und zwar in genetischer Reihenfolge mit besonderer ausführlicher Erörterung der wichtigsten Punkte.

Im normalen Lebergewebe, das sich auf den linken Lappen beschränkt, finden sich zahlreiche Tuberkel in der bekannten Zusammensetzung, theils in der Nähe der Glisson'schen Scheiden, theils auch in Verbindung mit ihnen. Die Glisson'schen Scheiden sind im Grossen und Ganzen unverändert, oder die vorhandenen Veränderungen erreichen nur einen sehr geringen Grad. Jedenfalls ist keine Cirrhose in gewöhnlichem Sinne vorhanden. Die Glisson'schen Scheiden sind von einander durchgängig getrennt und nicht zu einem Netz verbunden; nur an einzelnen finden sich ganz schmale, peripherische Säume einer Infiltration von einkernigen Leukocyten. Diese Säume finden sich nicht in ihrem ganzen Umfang, sondern nur an verhältnissmässig kleinen Stellen. Sie dringen nur sehr wenig in das Acinus-Gewebe ein, aber trotz dieser geringen Ausdehnung sind in ihnen schon neue Gallengänge zu erkennen in der Form von Doppelreihen dicht gestellter, runder Kerne, und dabei ist namentlich auffallend, dass diese Gallengänge ganz selbständig, ohne Begleitung von Bindegewebe in das unveränderte Acinus-Gewebe hinein weit vordringen können. Alle Gallengänge mit Cylinderepithel und Lumen, sowie die Art. hepat. sind meist leicht zu erkennen, und namentlich letztere erscheint auch nach Färbung der elastischen Fasern nach Weigert vollständig normal. Die Vena portae dagegen erscheint collabirt.

Die scheinbar geringe Betheiligung der Glisson'schen Scheiden zeigt sich noch besonders an einigen grösseren Exemplaren derselben, die eine Breite von 1 mm und mehr haben. (Das Lumen der Vena port. ist nicht sichtbar collabirt.)

Das Geschwulstgewebe tritt nehmlich im umgebenden Sehnengewebe in Form von kleinen, wesentlich fibrösen, mit Eosin blass gefärbten Heerden auf, und diese nähern sich diesen grösseren Glisson'schen Scheiden so sehr, dass sie von ihnen oft durch eine oder zwei Leberzellreihen getrennt sind. Einen Zusammenhang mit der Glisson'schen Scheide habe ich an den zahlreich angefertigten Schnitten nicht gesehen; indessen das mag Zufall sein. Das Geschwulstgewebe wächst aber hier von aussen an die Glisson-sche Scheide heran, und jene grösseren Glisson'schen Scheiden haben ein ganz normales, kernarmes Bindegewebe, haben normale Arterien, normalen Gallengang, und auch die Vena port. ist, wenn auch collabirt, noch zu erkennen, und als einziges Zeichen einer Veränderung ist nur an einzelnen Stellen ihrer Peripherie jener schmale Randsaum von Lymphkörperchen-Infiltration vorhanden mit einzelnen neugebildeten Gallengängen, welche letztere auch gelegentlich in einen solchen hellrothen Heerd eindringen können. Indessen ist die geringe Erkrankung der Glisson'schen Scheiden wohl nicht als gleichgültig anzusehen; wir haben in denselben doch vielleicht die ersten Stadien der Geschwulstbildung vor uns; das ergiebt sich schon aus dem Vordringen der neu gebildeten Gallengänge in die Umgebung und ferner auch daraus, dass in ihnen, wenn auch selten, erweiterte Gallengänge mit einer eigenthümlichen, sehr dicken Membrana propria vorkommen, auf die ich später ausführlicher einzugehen habe; aber von diesen geringen Veränderungen fehlen die Uebergangsstadien nach den stärkeren.

Es erinnert diese eigenthümliche, heerdweise auftretende Veränderung an die Schilderung, welche Sabourin von seinem zweiten Falle giebt. Nach dessen sehr genauen Untersuchungen bestehen die ersten Veränderungen darin, dass an der Peripherie der Glisson'schen Scheiden kleine, kernarme, bindegewebige Knötchen sich finden, oft mehrere am Durchschnitt einer Scheide, aber nicht mit einander im Zusammenhang, sondern die zwischen ihnen gelegenen Partien der Scheide sind völlig normal. In diesen

Knötchen sind viele neu gebildete Gallengänge; hier sind also die Erkrankungsheerde ganz in gleicher Weise topographisch vertheilt, und die mikroskopische Zusammensetzung spricht nicht dagegen, dass die von Sabourin beschriebenen Veränderungen weiter entwickelte Stadien der von mir beschriebenen darstellen.

Bevor ich diese ersten Stadien verlasse, muss ich noch erwähnen, dass das Gewebe der Acini nicht ganz normal ist, sondern die Erscheinungen der Stauung darbietet, also Erweiterung der Blutcapillaren und Verkleinerung der Leberzellen, so dass die Kerne derselben ganz dicht zusammen zu liegen kommen. Die gleiche Stauung in noch viel höherem Grade finden wir auch in dem noch restirenden Lebergewebe des rechten Lappens, namentlich in den kleinen Inseln, die in das Tumorgewebe eingeschlossen sind.

Auch in einigen Fällen der Literatur, wie z. B. in denjenigen von Kahlden, war ebenfalls in dem Lebergewebe hochgradige Stauung vorhanden.

Diese Stauung zu erklären, ist schwierig. In den Sections-Protokollen ist weder bei dem Herzen, noch bei den Lungen eine Veränderung erwähnt, welche diese Stauung erklären könnte. Es ist übrigens auch in den meisten Fällen nichts von Symptomen erwähnt, welche als Zeichen einer allgemeinen Stauung gedeutet werden könnten; kein allgemeines Anasarka; kein Ascites; nur gerade im vorliegenden Fall fanden sich 1½ Liter seröser Flüssigkeit in der Bauchhöhle, und bei dem Fall von Dmochowski wurden noch während des Lebens einige Liter Flüssigkeit entleert. Der Ascites unseres Falles erklärt sich wohl aus der tuberculösen Peritonitis.

Die Stauung innerhalb der Leber aber wüsste ich nicht anders zu erklären, als durch Compression der grösseren Aeste der Ven. hepat. oder auch des Stammes derselben. Wenn man bedenkt, dass die Leber bei diesem zweijährigen Kinde 1500 gr wog (normal 417 nach Vierordt), dass dieselbe die oberen zwei Drittel der Bauchhöhle vollständig ausfüllte, so wird man es wohl für möglich erklären, dass die Aeste der Ven. hepat. comprimirt waren, doch kann ich nichts Weiteres zur Begründung dieser Ansicht beibringen.

Als weiteres Entwickelungs-Stadium könnte man nun Ver-

grösserung dieser Stellen von Lymphkörper-Infiltration und Entwickelung von kleinen fibrösen Knötchen, mit neu gebildeten Gallengängen erwähnen und durch Erweiterung der letzteren in sehr einfacher Weise die Cysten erklären. Indessen ein so klares Uebergangs-Stadium zu dem ausgebildeten Tumor konnte ich nicht finden. Die vorhin erwähnten kleinen, hellrothen Felder, welche von dem Geschwulstgewebe sich in das Lebergewebe vorschieben, scheinen nur die peripherischsten Partien der ausgebildeten Geschwulst zu sein, welche sich in das Lebergewebe vorschieben. Dafür spricht gerade ihre histologische Zusammensetzung. Sie bestehen aus maschig angeordnetem, ziemlich lockerem Bindegewebe mit nur wenig länglichen Kernen, und in den Maschen finden sich vielfach rothe Blutkörper. Die Maschen werden nach dem Lebergewebe hin breiter, fliessen schliesslich zusammen, und so ist der kleine Heerd von einer schmalen, hämorrhagischen Zone umgeben. In diesen münden vom Lebergewebe her die erweiterten Blutcapillaren desselben oder anderer kleiner Heerde; es erweitern sich die Capillaren des Acinus nach dem Heerd hin, und ihre Wände verlieren sich sehr rasch im Bindegewebe desselben. Die länglichen Kerne des letzteren sind sehr spärlich und sind nirgends in Doppelreihen angeordnet, so dass man sie für die Kerne der Capillaren ansehen möchte.

Ich gehe nunmehr zu dem Geschwulstgewebe über, ohne Berücksichtigung der grossen Cysten.

Die grosse Masse desselben besteht aus Bindegewebe, das fast völlig in die einzelnen Fibrillen aufgelöst ist. Sie haben einen welligen Verlauf, vielfach parallel zu einander, doch auch mannigfach sich kreuzend. Die Kerne in ihnen sind an vielen Stellen sehr spärlich, so dass man in besonders lockeren Partien in manchem Gesichtsfeld (Leitz VII) nicht einen sieht; an anderen Stellen reichlicher und selbst dichter gelegen, wie im normalen Bindegewebe. Sie liegen in länglichen, schmalen, spindelförmigen Zellen, an deren Seiten die Fibrillen durch sehr dichte Lagerung eine stärker eosinroth gefärbte, schmale Scheide bilden und sich auch noch jenseits der Zellpole eine Strecke weit verfolgen lassen, wie sie ein centrales Lumen begrenzen. Das Bindegewebe ist also oedematös; indessen auch hier und

da noch hämorrhagisch infiltrirt, wie man namentlich sehr schön nach der Färbung von van Gieson sehen kann. An mehreren Stellen finden sich noch ziemlich grosse, rundliche Zellen, die durch ihr stark glänzendes und stark roth gefärbtes Protoplasma auffallen, mit einem oder seltener zwei Kernen, die erheblich grösser sind, als die Kerne von Lymphocyten, aber fast gleichmässig dunkel gefärbt. Es handelt sich wohl um Bindegewebszellen, die in der oedematösen Flüssigkeit aufgequollen sind und sich losgelöst haben. Die wenigen sichtbaren Blutgefässe sind weit und haben unter dem Endothel noch eine fibröse Adventitia. Arterie, Ven. port. und Ven. hepat. sind nicht von einander zu unterscheiden; auch die Färbung der elastischen Fasern ermöglicht dies nicht, denn diese giebt durchaus negative Resultate. In dem Stroma der ausgebildeten Geschwulst findet sich wohl häufig eine stärkere, aber diffuse, blaue Färbung, da, wo die Fibrillen dicht zusammen stehen; aber schön und schwach blau gefärbte elastische Fasern sind nicht vorhanden. Dies für die Circulation so ausserordentlich wichtige und fördernde Element fehlt, und ebenso wenig sind glatte Muskelfasern in der Wand kleinerer oder grösserer Gefässe zu erkennen. Auf einige noch nicht erwähnte Besonderheiten des Bindegewebes komme ich noch einmal zurück.

Ich komme zu den wichtigsten Gebilden, welche in diesem Bindegewebe liegen, zu den Gallengängen. Diese stellen sich in zwei Modificationen dar; die eine steht den normalen Gallengängen näher, insofern sie in Form von Canälen sich darbietet, mit Lumen versehen und einem Epithel ohne besondere bindegewebige Wand. Die andere dagegen zeichnet sich durch eine sehr dicke, homogene Membrana propria aus.

Was zunächst die erste Form anlangt, so findet sich dieselbe in grösserer Zahl nur an zweien der zwölf zur Untersuchung benutzten Blöcke. Sie nehmen an einem derselben etwa 3 cm ein und sind hier in Feldern angeordnet von ½—2 mm Durchmesser, welche durch ziemlich schmale, stärker gefärbte, bindegewebige Stränge von einander getrennt sind. Diese letzteren sind vielfach porös, enthalten zahlreiche Gefässe, unter denen auch Arterien, sowohl an den Muskelfasern, wie an den elastischen Fasern erkannt werden können. Selbst kleine Gruppen von Leber-

zellen finden sich hier noch vor, an welche sich hier und da noch ganz schmale, neu gebildete Gallengänge anschliessen. Die Stränge stellen also Glisson'schen Scheiden dar, die nur wenig verdickt sind, mit spärlichen Resten von Acinusgewebe. Die abgegrenzten Felder hängen nun gar mannigfach unter einander zusammen. Die Glisson'schen Scheiden sind also nicht überall mit einander in Verbindung getreten. In den Feldern findet sich nunmehr das früher beschriebene, bindegewebige Stroma und zahlreiche Gallengänge sowohl in Quer-, wie in Längsschnitten, ausgezeichnet dadurch, dass sie fast alle ein deutliches Lumen haben, das einen Durchmesser von $\frac{1}{10}$ mm erreichen kann, während an engen Stellen die Epithelien mit ihrer Innenfläche sich fast berühren; häufig sieht man Verästelungen und selbst netzartige Verbindungen. Ihr Epithel ist fast überall durch eine schmale Spalte von dem bindegewebigen Stroma getrennt, ist nicht mehr cylindrisch, sondern cubisch oder selbst abgeplattet, hat bläschenförmige, runde und ovale Kerne, deren gegenseitige Abstände sehr wechseln können, von dem einfachen bis zu dem fünffachen eigenen Durchmesser und mehr, je nach dem Grade der Abplattung, bezw. Verdünnung des Epithels.

Die zweite Form der Gallengänge ist häufiger, findet sich vielfach in Partien des Stromas, die ganz ähnlich vertheilte Glisson-sche Scheiden und Reste von Lebergewebe enthalten; findet sich ferner auch in vereinzelten Exemplaren sogar noch in dem besser erhaltenen Lebergewebe, und zwar in dessen Glisson'schen Scheiden, manchmal sogar scheinbar im Acinus drin. Sie haben eine gleichmässige Grösse von $\frac{1}{10}$—$\frac{2}{10}$ mm, sind zum Theil schön kreisrund und ausgezeichnet durch eine dicke, homogene Schicht, die ich als Membrana propria bezeichnen will. Diese hat eine Dicke von 0,02 mm, ist entweder völlig homogen oder sehr fein excentrisch gestreift. An ihrer Aussenfläche liegen vielfach ganz schmale, lange Kerne 0,016 mm lang, in Reihen hinter einander, so dass dadurch die Abgrenzung nach dem Stroma hin eine besonders scharfe wird. Manchmal findet sich, von ihr durch ein ganz blass gefärbtes, fibrilläres Bindegewebe getrennt, weiter nach aussen noch ein zweiter glänzender Streifen von ähnlicher oder geringerer Dicke. Das Epithel, auch hier meistens abgehoben, gleicht dem Epithel der eben beschriebenen Gallen-

gänge. Diese Gallengänge können obliteriren. Die Membran faltet sich, nimmt einen stark geschlängelten Verlauf an und der Binnenraum ist ganz ausgefüllt von Bindegewebe mit kleinen rundlichen oder länglichen Kernen mit deutlichen Fibrillen, die nur manchmal gerade um die länglichen Kerne dichter angeordnet sind, im Uebrigen recht locker liegen. Oefters sieht man auch an der Membrana propria die Durchbrechungs-Stelle, die aber nur eine sehr geringe Ausdehnung hat. Von hier strahlen die im Binnenraum gelegenen Fibrillen radiär aus, um an ein oder zwei anderen Stellen wieder an die Membrana propria heran zu treten. In anderen dieser Felder füllt das Bindegewebe nur einen Theil des Binnenraumes aus, während der andere Theil leer ist oder noch das zusammengefaltete Epithel enthält. Es ist dies ein Obliterations-Process, der sehr an die Arterie der Graf'schen Follikel des Ovariums und an die Bildung der Corpora alba erinnert; man könnte sagen, die Bilder sind fast geradezu identisch, wenn man von dem allerdings sehr bedeutenden Grössenunterschied absieht.

Nur bei Sabourin finde ich diese Bilder erwähnt und in der gleichen Weise aufgefasst.

Was schliesslich die grossen Cysten anlangt, so kann ich darüber kurz hinweg gehen; denn dass dieselben aus den kleinen hervorgehen, d. h., also als erweiterte Gallengänge anzusehen sind, das ergiebt sich aus der Beschreibung des Blockes VII, die ich nicht wiederholen möchte.

In der Literatur sind nur wenige Fälle veröffentlicht, die mit unserem zusammengestellt werden können. Die sogenannten Adenome der Leber ohne Cystenbildung sind häufiger bearbeitet, namentlich von Simmonds und Hippel; ebenso haben auch die solitären grossen Cysten, welche gelegentlich zu chirurgischen Operationen Veranlassung geben, vor Kurzem von Leppmann eine ausführliche Bearbeitung gefunden. Auf diese Processe gehe ich nicht weiter ein.

An die Seite meines Falles glaube ich nun folgende Fälle stellen zu können:

Die älteste Arbeit ist die von Sabourin. Derselbe beschreibt 2 Fälle.

1. Bei einem 55jähr. Weib, welche starke Alcoholistin war, zeigte

die Leber, im Gewicht von 1200 gr, das Bild der grobkörnigen Cirrhose mit gegen 50 Cysten, die alle mit Epithel, theils cubischem, theils abgeplattetem, ausgekleidet waren. Im cirrhotischen Gewebe, an Stellen, wo keine Cysten waren, finden sich im Bindegewebe kleine cavernöse Stellen (Angiome biliaire), die Höhlen mit einschichtigem, cubischem Epithel ausgekleidet. Es finden sich alle Uebergänge zu den im Bindegewebe sehr reichlich vorhandenen neugebildeten Gallengängen. In diesem Fall beschreibt Sabourin die auch von mir beobachtete Obliteration.

2. Bei einer 40jähr. Frau war die Leber colossal vergrössert, bis 6 kg, enthielt eine Unmasse von Cysten, welche die Grösse von Orangen erreichten. Das restirende Lebergewebe hatte normales Aussehen. Hier beschreibt Sabourin die oben erwähnten partiellen Wucherungen des Glisson-schen Scheiden, die sich zum Angiome biliaire entwickeln, und aus letzteren gehen die Cysten hervor. Zugleich Cystenniere.

Kahlden. 1. 50jähr. Mann. Doppelseitige Cystenniere, combinirt mit Cystenleber. Der linke Leberlappen fast ganz in eine Cyste umgewandelt, und im rechten Lappen zahlreiche, Stecknadelkopf- bis Erbsen-grosse Cystchen, fast alle dicht unter der Oberfläche, z. Th. ohne Epithel, z. Th. mit cubischem Epithel. In den Glisson'schen Scheiden viele dentritisch verzweigte, schmale Schläuche mit cubischem Epithel, wie neugebildete Gallengänge. In denselben auch Wucherung des Epithels in die Fläche, welches mehrschichtig wird. Später bilden sich daraus Hohlräume mit cubischem Epithel.

2. 42jähr. Mann; zugleich Cystennieren. In der normal grossen Leber an der vorderen und hinteren Fläche Linsen- bis Erbsen-grosse Cysten in grösserer Zahl; im centralen Theil der Leber nur vereinzelt. In den Cysten plattes Epithel. In den Glisson'schen Scheiden kleine solide Nester oder grössere, kolbige Bildungen oder Schläuche von cubischen Zellen mit wenig Protoplasma, welche vom Epithel der neugebildeten Gallengänge sich durch geringere Grösse unterscheiden.

Dmochowski und Sanowski. 48jähr. Frau. Die Leber colossal, auf das 7½fache vergrössert, besteht fast nur aus Cysten, so dass vom Lebergewebe nur wenig übrig ist. Die Cysten von Stecknadelkopf- bis Kindskopf-Grösse. Im Lebergewebe an den von Cystenfreien Stellen das Bild der atrophischen Cirrhose. Die Cysten entstehen aus den Gallengängen; das erste bei ihrer Bildung ist Wucherung des Epithels, dann folgt Erweiterung, verbunden mit Abplattung des Epithels, beides bedingt durch Vermehrung des Inhalts.

Borst. 7monatl. Kind. Die Leber etwas vergrössert. Das periportale Bindegewebe verbreitert, netzförmig verbunden, fein und grob porös. Hier finden sich sehr viel Gallengänge, welche in Form einer einfachen oder doppelten Zellreihe in den Acinus hinein vordringen, wobei sie den Gallencapillaren folgen.

Wir haben also mit meinem 7 Fälle von eigentlicher Cystenleber.

Als Resultat meiner Untersuchungen kann ich aber, wie alle anderen Forscher, den Satz hinstellen. dass die Cysten aus den Gallengängen entstehen.

Abweichend von den anderen Beobachtungen, findet sich in meinem Falle neben den Cysten noch eine grosse Menge von Bindegewebe. Zwar ist in allen Fällen von Cystenleber auch die Bindegewebs-Entwicklung vorhanden, aber sie spielt doch nur eine untergeordnete Rolle; nur in meinem Fall nimmt das Bindegewebe einen grossen Theil der Schnittfläche der Leber ein. Allerdings darf man seine Menge auch nicht ohne Weiteres überschätzen; denn es ist fast durchgängig oedematös, hier und da in sehr hohem Grade; aber immerhin sehen wir doch, wenn wir nach der grossen Zahl der in das Bindegewebe eingelagerten Glisson'schen Scheiden urtheilen, eine grosse Zahl von Leberläppchen direct in Bindegewebe umgewandelt, und die betreffenden Glisson'schen Scheiden sind nur wenig oder gar nicht verändert, scheinen sich passiv zu verhalten, während der pathologische Process wesentlich im Acinus selbst abläuft. Solche Bilder erinnern an die intraacinöse Hepatitis, die bei Syphilis congenita so häufig ist, bei welcher wesentlich nur eine Verdickung der Capillarwände innerhalb des Acinus durch Bildung einer fibrösen Adventitia vorliegt, während die Glisson'schen Scheiden intact sind. Für die Annahme von Syphilis in unserem Fall fehlt jeder Anhaltspunkt.

Die Neubildung von Gallengängen, welche ausserordentlich reichlich ist, beginnt schon in den allerersten Stadien. Im linken Lappen, der makroskopisch völlig normal erschien, der auch unter dem Mikroskop keine erhebliche Wucherung der Glisson'schen Scheiden darbietet, finden sich schon Gallengänge in ziemlicher Zahl innerhalb der Acini zwischen den Leberzellbalken. Borst fand ganz das Gleiche, und es ist vielleicht bemerkenswerth, dass es sich in diesen beiden Fällen um Kinder handelt. Nach Borst dringen die Gallengänge auf den Wegen der leicht erweiterten Gallencapillaren vor. Ich kann mich über diese feineren Verhältnisse und über die Frage, ob die Leberzellbalken sich bei der Bildung der Gallengänge betheiligen, nicht aussprechen.

Den Ausgangspunkt der Bildung des Bindegewebes sicher festzustellen, ist ebenfalls in meinem Fall nicht möglich; von den beim ersten Block beschriebenen partiellen Zell-Infiltrationen der Glisson'schen Scheiden fehlen die Uebergangs-Stadien nach der Entwicklung des Bindegewebes hin.

Bemerkenswerth ist ferner die eigenthümliche Obliteration vieler normaler Gallengänge, sowie der neugebildeten, namentlich auch der Membrana propria. Dieser von Sabourin beschriebene Process findet ein Analoge in der Obliteration von Harncanälchen in manchen Fällen von Schrumpfniere, bei welchen das verbreiterte bindegewebige Stroma der Rinde wesentlich nur aus den stark verdickten Membranae propriae der Harncanälchen besteht. Besonders auffallend ist dabei die Obliteration von Gallengängen in sonst normalen Glisson'schen Scheiden, die in fast unverändertem Lebergewebe liegen. Nach den Dimensionen der obliterirten Gänge zu schliessen, muss hier eine Erweiterung vorausgegangen sein. Eine solche habe ich nicht gesehen. Es liegt also ein sehr alter Process vor, der vor längerer Zeit, vielleicht vor vielen Monaten, stattgefunden hat. Während also die alten Gallengänge obliteriren, wuchern die neuen Gallengänge in den Acini weiter, und das Gewebe der Acini wird durch Bindegewebe verdrängt. Die partielle Erweiterung der neuen Gallengänge und ihre Umwandlung zu Cysten kann recht wohl auf diese Obliteration zurückgeführt werden, welche die Ansammlung des Secretes der auskleidenden Epithelien veranlasst. Von Kahlden leitet in seinem zweiten Falle den Inhalt der Cysten von Verflüssigung des neu gebildeten Epithels ab. Mir scheint es, dass die Menge des Cysten-Inhaltes zu gross ist, um auf diese Weise allein erklärt werden zu können.

Wenn man alle bis jetzt beschriebenen Fälle mit einander vergleicht, so findet man, dass eigentlich nicht zwei Fälle mit einander ganz identisch sind. Das Gemeinsame derselben lässt sich in wenig Worten zusammenfassen. Es besteht in einer hochgradigen Neubildung von Gallengängen, welche zu Cysten sich erweitern können. Im Einzelnen aber finden wir grosse Verschiedenheiten. So finden wir im restirenden Lebergewebe im ersten Fall von Sabourin und im Falle von Dmochowski und Sanowski, sowie in dem von Borst, das Bild der Cirrhose

mit sehr viel Gallengängen, im zweiten Fall von Sabourin nur partielle knotige Verdickungen der Glisson'schen Scheiden, gleichsam kleine Fibrome, welche den Scheiden seitlich aufsitzen und zahlreiche neue Gallengänge enthalten. Kahlden erwähnt in seinen beiden Fällen starke Stauung, und das Gleiche findet sich auch in meinem Fall; aber auch Kahlden findet in den Glisson'schen Scheiden selbst noch eine grosse Zahl von neuen Gallengängen, während dieselbe in meinem Fall eine sehr beschränkte war. Vielmehr dringen in meinem Fall die Gallengänge sehr frühzeitig in den Acinus selbst ein und wuchern hier selbständig weiter, während die Gallengänge in den Glisson-schen Scheiden, wie beschrieben, obliteriren können. Von den Glisson'schen Scheiden bis zu dem Bindegewebe des Tumors fehlen in meinem Fall, wie schon hervorgehoben, die Uebergänge. An den meisten Berührungspunkten von Geschwulst- und Lebergewebe erhält man den Eindruck, dass das Bindegewebe von der Geschwulst aus in das Lebergewebe vordringt, dessen Zellen zum Schwunde bringt und seine Capillaren eröffnet, so dass Leber- und Geschwulstgewebe recht häufig durch eine schmale, hämorrhagische Zone von einander getrennt sind.

Literatur.

Sabourin: Archives de physiol. norm. et pathol., 1882, II, S. 64 u. 213.
v. Kahlden: Ziegler's Beiträge, Bd. 13, S. 291.
Dmochowski u. Sanowski: Ziegler's Beiträge, Bd. 16, S. 102.
Borst: Festschrift der phys. med. Gesellschaft, Würzburg, 1899.
Hippel: Dieses Archiv, 123, S. 473.
Simmonds: Deutsches Archiv für klin. Medicin, Bd. 34, S. 388.
Leppmann: Deutsche Zeitschrift für Chirurgie, Bd. 54, S. 446.

Erklärung der Abbildungen auf Tafel XIII.

Fig. 1. Photographie des Kindes, im Sennerspital aufgenommen.

Fig. 2. Schnittfläche der Leber nach einer Photographie.

Fig. 3. Aus dem festen Theil des Tumors sehr reichliches bindegewebiges Stroma mit zahlreichen neugebildeten Gallengängen, Oc. 1, Obj. 3.

Fig. 4. Ein in Obliteration begriffener Gallengang, umgeben von Bindegewebe. Der Gallengang ist begrenzt von einer dicken, homogenen Membrana propria, welche an einer Stelle von Bindegewebe durchbrochen ist; letzteres füllt den grössten Theil des Lumens aus

und lässt nur einen kleinen centralen Theil frei, in welchem noch das Epithel der Gallengänge sich findet. Leitz Oc. 1, Obj. 7.

Fig. 5. Ein völlig obliterirter Gallengang. Die dicke Membrana propria an zwei Stellen unterbrochen und an einer dieser Stellen auch die nach aussen sich anschliessenden homogenen Streifen, so dass hier das intracanaliculäre Bindegewebe mit dem extracanaliculären zusammenhängt.

XV.

Fettspaltung und Fettaufbau im Gewebe,

zugleich ein Beitrag zur Kenntniss der sogenannten „fettigen Degeneration".

(Aus dem Institut für allgemeine Pathologie und pathologische Anatomie in Rostock.)

Von

C. Hester, appr. Arzt.

(Hierzu Taf. IX.)

In einigen Arbeiten aus dem Rostocker Institut ist der Nachweis versucht worden, dass der abnorme Fettgehalt der Organe, die sogenannte fettige Degeneration, auf eine erhöhte Durchtränkung mit Blutflüssigkeit und diese wiederum auf Kreislaufstörungen zurückzuführen ist. Am ausführlichsten ist diese Ansicht begründet in der Dissertation von R. Elbe[1]) über die Veränderungen bei der Jodoform- und Arsenintoxication des Kaninchens.

In derselben ist zunächst festgestellt, dass sich 1. der durch die gewöhnliche, 2. der durch eine abnorm fettreiche Nahrung, 3. der durch Hungern, und 4. der durch die genannten Gifte

[1]) R. Elbe, Histologische Untersuchungen über die Veränderungen, besonders den vermehrten Fettgehalt der Organe bei der Jodoform- und Arsenintoxication des Kaninchens, Rostocker Dissertation 1899.

hervorgerufene Fettgehalt in der Art seiner Ausbildung und Vertheilung ganz gleich verhält. Es giebt also unter den verschiedensten Umständen nur eine einzige Form des Fettgehaltes in der Leber, der Niere, dem Herzen, und daneben nur rein quantitative Unterschiede, die aber nicht etwa nach der Art der Schädigung variiren, sondern etwa bei Hunger- oder Mast-Einwirkung einerseits, Intoxication andererseits gering sein oder fehlen können.

Diese eine Form des Fettgehaltes weist, wie am angegebenen Orte ausführlich begründet ist, zwingend darauf hin, dass das Fett aus dem Blut stammt. Es wird z. B. immer zuerst eine Steigerung des Fettgehalts der Kupffer'schen Sternzellen, der dem Blut am nächsten liegenden, ja vielleicht zum Capillarepithel gehörigen Zellen gefunden; es sind durchgängig, in Leber und Nieren, die den Capillaren anliegenden Theile der Zellen, die zuerst das Fett aufweisen.

Bei den genannten Giften ist die Beziehung zu den Circulationsstörungen in der Leber und den Nieren aufs Klarste zu Tage getreten. Ein starkes aus den gelähmten Gefässen austretendes Oedem infiltrirt die Zellen diffus und in Vacuolenform; die Altmann'schen Granula in ihren vermehrten Abständen illustriren dies am deutlichsten. Der Grad einer derartigen Schwellung geht parallel dem ansteigenden Fettgehalt. So ist z. B. in der Niere die bekannte von Stauung stets bevorzugte Grenzschicht zwischen Rinde und Mark der Ort der stärksten Schwellung und des stärksten Fettgehaltes.

Umgekehrt gerinnen schon früh eine Anzahl Zellen in Leber und Nieren, in der Leber z. B. an der Peripherie der Lobuli gelegene. Früh aus dem Kreislauf ausgeschaltet und von der Schwellung verschont, sind sie auch fettfrei oder am ärmsten an Fett.

Rechnet man hinzu, dass die Dosis des Giftes ohne, die Zeit aber von der grössten Bedeutung ist, und andere in der Arbeit nachzulesende Einzelheiten, so erhellt aus alledem der Einfluss einer plasmatischen Durchtränkung auf den abnormen Fettgehalt.

Das gleiche Moment hat sich als wirksam herausgestellt

für den Fettgehalt des Muskels nach der Nerven-Durchschneidung[1]). Die von nach anfänglicher Beschleunigung später sich einstellender Blutstrom-Verlangsamung abhängige Transsudation bewirkt die meisten sonst als „trophische“ oder „entzündliche“ oder „Vacatwucherung“ aufgefassten Veränderungen eines solchen Muskel, und auch den mit dem Oedem gleichen Schritt haltenden Fettgehalt. Ist durch die fibröse Induration dem Oedem ein Ziel gesetzt, so bildet sich auch der Fettgehalt zurück.

Für den als Beleg einer unter Umständen langjährigen arteriellen Hyperämie und ihrer Folgen für die allgemeine Pathologie so wichtigen Morbus Basedowii hat Ehrich[2]) ganz entsprechend den am durch Nerven-Durchscheidung gelähmten Muskel gewonnenen Erfahrungen eine Vacuolisirung der sympathischen Ganglienzellen durch Oedem und reichlichen Fettgehalt in Folge der Transsudation, später, nach eingetretener Induration, eine Abnahme der Vacuolen und des Fettes festgestellt. Wenn auch nicht zur Lehre von der fettigen Degeneration gehörig, so doch mit ihr in engem Zusammenhang steht die Beobachtung, dass in der Nähe der grösseren Gefässe des Ganglion, wo normal Fettgewebe liegt, und wo die aufs sonstige Capillargebiet beschränkte Induration fast ausgeblieben war, unter der dauerhaften arteriellen Hyperämie sich das Fettgewebe ausserordentlich vermehrt, d. h. eine Infiltration der Bindegewebszellen mit Fett erfolgt, das nach Lage der Dinge nur aus dem die Congestion begleitenden Transsudat stammen kann.

In diesen Untersuchungen ist zwar die eine Seite der Frage behandelt, nehmlich eine Quelle der Herkunft des Fettes eröffnet. Gewiss durfte, mangels jeder positiven Kenntnisse über die Spaltung des Zelleiweisses in den behandelten Fällen, daraus der Schluss gezogen werden, dass es sich um eine Infiltration mit Fett aus dem Blut unter Vermittlung der Transsudation handelt. Ein zwingender Beweis dürfte aber erst vorliegen, wenn es auch im besonders danach angelegten Experiment ge-

[1]) Ricker und Ellenbeck, Beiträge zur Kenntniss der Veränderungen des Muskels nach der Durchschneidung seines Nerven. Dies. Archiv, Bd. 158.

[2]) Ehrich, Klinische und anatomische Beiträge zur Kenntniss des Morbus Basedowii. Beiträge z. klin. Chir. 28. Bd. 1900.

lingen sollte darzuthun, dass derartig durchtränkte Zellen Fett in sich aufspeichern.

Diese Lücke in der Beweisführung soll im Folgenden ausgefüllt werden.

Technische Vorbemerkung. Zu den Versuchen ist ausschliesslich durch Wärme sterilisirtes reinstes Olivenöl benutzt worden. Mit Sodalösung hergestellte Emulsionen hatten nur sehr geringe Dauer, woraus auf einen geringen Fettsäuregehalt geschlossen werden darf. Die Injectionen geschahen unter den üblichen Vorsichtsmassregeln in den Triceps surae von Kaninchen. Die Injectionsstellen waren bei der Section fast nie wieder aufzufinden.

Die nach der Tödtung durch Nackenschlag herausgenommenen Muskeln an der Rückseite des Unterschenkels (Triceps und Flexor) wurden in toto in einer Mischung von 20 Theilen Formol und 100 Theilen Müller'scher Flüssigkeit 36 Stunden lang fixirt, wobei die Lösung einmal gewechselt wurde. Dann wurden nach Wahl kleinere Stücke aus verschiedenen Stellen herausgeschnitten und 12 Stunden lang ausgewaschen. Darauf Fettfärbung in einer Mischung von 1 pCt. Osmiumsäurelösung und Müller'scher Flüssigkeit zu gleichen Theilen, 36 Stunden lang; Auswaschen 12 Stunden lang: Härtung in 96 pCt. Alkohol 36 Stunden, und absolutem 12 Stunden lang: Xylolparaffin ½ Stunde; Paraffin 3 Stunden, Einbettung in Paraffin.

Auf diese Weise gelingt es, vollständig von der Osmiumsäure durchtränkte Schnitte von 10—15 μ Dicke und beträchtlicher Grösse, z. B. Querschnitte durch den ganzen Triceps, herzustellen.

Die ersten Versuche sollten zu einem Urtheil darüber führen, wie lange sich in grösseren Mengen in den sonst unberührten Muskeln eingeführtes Fett in ihm aufhält, und wie das Gewebe darauf reagirt.

I. Injection von Fett ohne weiteren Eingriff.

1. Am 1., 3. u. 4. Mai 1900 je 1 ccm Oel in die Wadenmusculatur injicirt. 6. Mai. Der Muskel fühlt sich etwas verdickt an. 6. Mai. Tödtung. Zusammen 3 ccm in 5 Tagen.

Sectionsbefund: Die oberflächlichen Fascien glänzen ganz leicht fettig. Freies Fett findet sich nirgends; ebenso ist auf Durchschnitten durch den Muskel kein Fett zu sehen. Die Knielymphdrüse ist etwas geschwollen; in ihrer Umgebung und hoch hinauf am Oberschenkel glänzt die Fascie ebenfalls ganz leicht fettig.

Mikroskopischer Befund: Im Zwischengewebe des Muskels finden sich sehr vereinzelte Fetttropfen und zwar gewöhnlich in dem reichlicheren Bindegewebe in der Nähe der Gefässe, und dann liegen auch an solchen Stellen einige kleinere Tröpfchen zwischen den Muskelasern. Reichliches Fett in sehr grossen Tropfen liegt in der Umgebung der Drüse und nach aufwärts im lockeren Bindegewebe, während die Drüse selbst fast frei ist. Weiter aufwärts am Oberschenkel verliert sich das Fett.

Zellige Infiltration im Muskel fehlt, auch um das Fett herum.

In Muskelfasern findet sich nirgends Fett.

In der Umgebung der Lymphdrüse sind hier und da die Zellen des Bindegewebes etwas reichlicher und enthalten vereinzelt auch feine Tröpfchen.

2. 10. Mai 1900. Einschnitt an der Aussenseite des Unterschenkels. Spaltung des Bindegewebes zwischen Triceps und Flexor und stumpfes Freilegen des Raumes zwischen beiden Muskeln; keine Blutung dabei. In diesen wird eine reichliche Menge von Fett gebracht, von dem aber etwas wieder hinausfliesst. 11. Mai. Die Operationswunde wird wieder geöffnet und Fett abermals eingeführt. 12. Mai. Todt gefunden.

Sectionsbefund: Keine Röthung, Belag oder dergleichen in der Umgebung der Wunde. Fett ist nur noch in geringer Menge als Glanz der Fascie zu sehen. Die hyperämische Drüse zeigt auf dem Durchschnitt Fett in Tropfen.

Mikroskopischer Befund: Von der Tricepsfascie ist das spärliche Fett getrennt durch wenige Bindegewebszellen und feine Fasern. Zwischengewebe und Zellen der Fascie sind fettfrei. An einer andern Stelle ist etwas stärkere zellige Infiltration um das Fett; die Zellen, anliegende so gut wie entfernte, enthalten nur zum kleinen Theil Fett. Zwischen den Muskelfasern ist nur wenig Fett; sie werden nirgends von Tropfen berührt und sind frei von Fett.

3. 16.—21. Mai 1900. Je 1 ccm Oel injicirt. Tödtung am 22. Mai. Zusammen 6 ccm in 7 Tagen.

Sectionsbefund: Freies Fett findet sich nirgends, dagegen glänzt alles Bindegewebe an der Rückseite des Unterschenkels und in der Kniekehle fettig; am Oberschenkel verliert sich dieses Aussehen allmählich.

Mikroskopischer Befund: Auf der Tricepsfascie liegt grosstropfiges Fett in Bindegewebe mit vermehrten Zellen. Von diesen enthält ein grosser Theil Fetttröpfchen, entfernte und nahe an dem injicirten Fett gelegene gleichmässig. Die Triceps-Fascie enthält in vielen ihrer schmalen Zellen Fett durch die ganze Dicke hindurch, dagegen kein freies.

Im Innern des Muskels liegen den Fascien spärliche Fetttropfen an und die Fascien-Zellen enthalten ebenfalls Fett.

Wo grosse Tropfen auf der oberflächlichen Fascie liegen, enthalten die an sie sich ansetzenden Muskelfasern auf eine kurze Strecke kleine nicht sehr dicht liegende Fetttropfen. Zellige Infiltration fehlt hier.

Im Bereich des Oberschenkels liegen nur spärliche lang gezogene Fettmassen in extrafasciculärem Bindegewebe ohne zellige Infiltration.

Im Flexor ist kein Fett.

Es ist überraschend, wie viel Fett in kurzer Zeit aus dem thätigen Muskel befördert wird. 3 ccm innerhalb von 3 Tagen gegeben, eine Dosis, deren Volum dem des ganzen Wadenmuskel

nahe kommt, ist aus dem Muskel am 2. Tag nach der letzten Injection bis auf geringe mikroskopische Reste verschwunden. Der Muskel wird dadurch gar nicht verändert; nur ausserhalb, nahe der Knielymphdrüse, wo das Fett sich gern etwas länger ansammelt, besteht eine leichte zellige Infiltration: diese Zellen enthalten vereinzelt feine Fetttröpfchen.

Steigert man die Gabe und verlängert man etwas die Zeit (6 ccm in 7 Tagen), so findet man mehr Fett im Muskel und besonders ausserhalb desselben auf den Fascien. Die zellige Infiltration und der Fettgehalt in den angehäuften Zellen nimmt zu, dabei zeigt sich

1. dass die den Fetttropfen benachbarten und anliegenden Zellen des Infiltrats nicht mehr Fett enthalten, als die entfernt gelegenen;

2. dass die Zellen der Fascien, denen das Fett unmittelbar anliegt, fetthaltig werden, während die Zwischenräume zwischen den Fasern im strengsten wörtlichen Sinne fettfrei bleiben;

3. dass die an eine solche fetthaltige Fascie ansetzenden Muskelfasern als schmale subfasciale Schicht und als die einzigen im ganzen Muskel fetthaltig gefunden werden.

Diese wenigen Versuchsergebnisse enthalten in nuce alles, wovon im Folgenden die Rede sein wird. Wir verschieben die Erörterungen aber und wenden uns anderen Versuchen zu.

Das ihnen gemeinsame Princip ist der Aufenthalt des Fett in Muskel- und Bindegewebe unter erschwerten Resorptionsbedingungen.

Sie wurden herbeigeführt

1. durch Tenektomie der Achillessehne;

2. durch Resection des N. ischiadicus;

3. durch quere Schnitte in die Musculatur oberhalb der Injectionsstelle.

4. durch Anlegen eines Schlauches.

Die Tenektomie[1]) macht den Muskel blass und dicht, weil die Fasern durch Verlust ihrer Dehnung und durch zahlreiche Contractionen gleichsam gerefft, d. h. in dichteste, eng

[1]) Vergl. C. Schadieck, Untersuchungen an Muskel und Sehne nach der Tenotomie, Rostocker Dissertation 1900.

in einander greifende Windungen gelegt werden; dabei ist die Thätigkeit im Ganzen stark herabgesetzt.

Nahezu völlig aufgehoben ist die Thätigkeit durch die Neurotomie; dazu geräth der Muskel sehr bald in eine venöse Hyperämie mit Oedem[1]).

Der Schlauch sollte eine venöse Hyperämie machen, von der angenommen werden durfte, dass sie auch nach seiner Entfernung noch anhalten würde, auch wurde eine Herabsetzung der Thätigkeit der Extremität damit erreicht.

Die Eingriffe schädigten also sämmtlich in verschiedener Weise die Circulation und enthielten zum Theil noch ein mechanisches Moment; ein solches dürfte auch wenigstens theilweise in der Beeinträchtigung der Contractionen zu sehen sein, von der wir sonst der Ansicht sind, dass sie vermöge der mit ihr verbundenen Verringerung des Blutstroms die Resorption verzögert.

II. Injectionen von Fett nach Tenotomie.

1. 20. Juni 1900. Resection eines 1 cm langen Stückes aus der Achillessehne. Injection von 1 ccm Oel in den Muskel. 21. und 22. Juni je 1 ccm injicirt. 23. Juni Tötung. Zusammen 3 ccm in 3 Tagen.

Sectionsbefund: Zwischen den Stümpfen der Tricepssehne fettig glänzendes, ödematöses Bindegewebe. Zwischen Triceps und Flexor reichlich flüssiges Fett und auf den beiden einander gegenüber liegenden Fascien fixirtes Fett. In der Kniekehle Oedem mit Fettgehalt.

Mikroskopischer Befund: Die Fascie des Triceps, der das Fett unmittelbar anliegt, enthält in allen ihren Zellen zahlreiche und ziemlich dicke Tropfen; zwischen den Fasern freiliegende fehlen ganz.

Am Triceps kann man eine fettreiche und eine fettarme bis fettfreie Partie unterscheiden.

Die fettreiche enthält ganz ausserordentlich viel Fett in grossen und kleinen Tropfen, die durch die benachbarten Muskelfasern ihre Form erhalten, sie also ausgedehnt berühren. Der Muskel ist ausserordentlich stark ödematös, und zwar nicht nur das interstitielle Gewebe, sondern auch das Muskel-Protoplasma, das sehr grosse und zahlreiche Vacuolen enthält.

In diesen fetthaltigen Theilen des Muskels enthalten die meisten Fasern Fett, und zwar die anliegenden besonders grosse und zahlreiche Tropfen, die entfernteren entsprechend weniger. Da die Tropfen im interstitiellen Gewebe sehr dicht liegen, sind oft sämmtliche Fasern einer bestimmten Region fetthaltig.

In den Theilen, in denen das Interstitium fettfrei ist, enthalten auch

[1]) Ricker und Ellenbeck, a. a. O.

die Muskelfasern kein Fett, ausser einigen Fasern mit eben sichtbarem Fettgehalt.

Auf der Flexorfascie liegt reichliches Fett, die Fascienzellen enthalten theils durch die ganze Dicke, theils in nach dem Muskel zu abnehmender Menge zahlreiche Fetttropfen. Eine besondere subfasciale Schicht von fetthaltigen Muskelfasern ist theils gut ausgeprägt, theils nur angedeuteter Weise vorhanden. Im Uebrigen sind im Flexor im Interstitium spärliche Fetttropfen ohne Berührung mit Muskelfasern, die Muskelfasern sind frei.

Wo das Fett in grösseren Massen liegt, ausserhalb der Fascien und im Haupt-Bindegewebe nur des Triceps, besteht leichte zellige Infiltration mit Fettgehalt einer Anzahl der angehäuften Zellen.

2. 18. Mai 1900. Resection eines 1 cm langen Stückes der Achillessehne. In den Triceps des sehr grossen Thieres werden 3 ccm Oel nach verschiedenen Richtungen hin injicirt.

19. bis 21. Mai je 2 Einspritzungen. 22. Mai Tödtung. Zusammen 9 ccm in 4 Tagen.

Sectionsbefund: Freies Fett fehlt, dagegen glänzt auf den Fascien und unter der Haut das Bindegewebe fettig. Besonders an der Rückseite des Unterschenkels sehr reichlich fixirtes Fett. Unter dem Triceps bildet es eine dicke gelbe, aus Tropfen bestehende Schicht. Auch in der Kniekehle reichlich fixirtes Fett.

Mikroskopischer Befund: Auf der Fascie des Triceps liegt eine beträchtliche Menge von meistens runden Fetttropfen, umgeben von stark zellig infiltrirtem Gewebe; in einem Theil dieser Zellen, und zwar vorwiegend spindeligen und einkernigen, liegen kleine Fetttropfen. Einer Stelle mit dickerer Fascie, nach dem Flexor zu, liegt ebenfalls Fett auf, aber enger als nach der Haut zu, und berührt die Fascie zum Theil unmittelbar. Ausschliesslich an solchen Berührungsstellen enthält ein Theil der Fascien-Zellen, aber nicht durch die ganze Dicke der Fascie hindurch, Fetttröpfchen in ihrem schmalen Protoplasma-Leib.

Der Triceps hat im Ganzen sehr wenig Fett; es giebt ganz fettfreie Partien; das vorhandene zeichnet sich durch Grösse der Tropfen aus, so dass das meiste makroskopisch ist. Sie liegen im Zwischengewebe, das fast regelmässig reichlich Spindelzellen enthält, die ebenso Fetttropfen enthalten, wie bei der Fascie beschrieben ist.

Berührungsstellen, wo Fetttropfen nicht an die vermehrten Zwischengewebs-Zellen, sondern unmittelbar an Muskelfasern angrenzen, sind sehr selten. Man sieht dann aber auch regelmässig feinste Fetttröpfchen in den anliegenden Muskelfasern. Uebrigens finden sich auch in einer sehr stark ödematösen Partie des Muskels, wo die Fasern stark mit Vacuolen durchsetzt sind, gelegentlich Muskelfasern, die Fett in regelmässiger Vertheilung im Sarcoplasma enthalten und wo keine Fetttropfen im Schnitt enthalten sind.

Wo der Muskel nicht ödematös ist, fehlt das Fett ganz; an den spärlichen Stellen, wo hier Tropfen sich finden, fehlt die zellige Infiltration in

ihrer Umgebung, und es fehlt auch trotz Berührung Fett in Muskelfasern.

Der Fascie des Flexor ist das Fett meistens sehr dicht aufgelagert, das lockere Bindegewebe auf der Fascie ist zellig infiltrirt. Je enger die Fettmassen der Fascie anliegen, desto mehr enthalten die Fascienzellen in ihren regelmässigen Abständen Fett.

Im Bindegewebe des Flexor liegen vereinzelte ganz freie Fetttropfen weit ab von Muskelfasern und ohne zellige Infiltration in der Umgebung.

6. 6. April 1900. Resection eines 1 cm langen Stückes der linken Achillessehne. Von der oberen Schnittfläche aus wird 1 ccm Oel in den Muskel injicirt, wobei ein wenig davon herausfliesst.

8. bis 11. April je 1 ccm injicirt. 12. April Tödtung. Zusammen 4 ccm in 5 Tagen.

Sectionsbefund: In der Umgebung der Operationsstelle ist der Unterschenkel an der Aussenseite leicht eitrig belegt, von da setzen sich Trübungen und Blutungen bis zur halben Höhe des Unterschenkels fort. Das Bindegewebe zwischen dem Deckmuskel des Unterschenkels und dem M. triceps surae ist weisslich, mit Fett durchsetzt, ähnlich Fettgewebe, und ödematös. An der Vorderseite ist das Bindegewebe ähnlich, aber mehr gelblich, und setzt sich so nach oben hin fort.

Die Knie-Lymphdrüse ist stark geschwollen und in ödematöses Gewebe eingeschlossen.

Der M. triceps hat an der Unterseite eine mehrere Millimeter dicke Schicht von fixirtem Fett bis fast zum Kniegelenk hinauf.

Mikroskopischer Befund: Das Fett hat in allen Präparaten kugelige Gestalt, und zwar sowohl die grossen, wie die kleinen Massen, nur an einigen Stellen sind unregelmässige Formen vorhanden. Es liegt auf der Fascie in ein zellreiches Gewebe eingebettet.

Eine grosse Anzahl von ihnen enthält feinste, gleichmässig grosse Fetttröpfchen. Die den grossen Fetttropfen anliegenden Zellen sind nicht stärker fetthaltig, als weiter entfernt liegende.

Die darunter liegende Fascie ist geschlängelt und etwas reicher an Spindelzellen, als die normale; die Zellen liegen dabei in etwas unregelmässigen Abständen. Sie enthält nirgends freie Fetttropfen und nur solche in Spindelzellen. Eine grosse Anzahl von Fascienzellen ist frei von Fett, und zwar sind das ganz besonders die dem Muskel benachbarten, vom Fett entfernten, während die dem fettreichen hyperplastischen Bindegewebe benachbarten, aber scharf von ihm getrennten, vorwiegend und reichlich Fetttropfen enthalten.

Im tenotomirten Muskel ist reichlich Fett vorhanden, und zwar ausschliesslich in runden Tropfen, vorwiegend im Haupt-Bindegewebe. Die Tropfen sind alle gross, übertreffen meist den Muskelfaser-Querschnitt um das Mehrfache; das Fett liegt zum Theil, aber nicht sehr häufig, von spindeligen Zellen umgeben, die dann wiederum feinste Fetttröpfchen enthalten können. An allen Stellen, an denen Fetttropfen, und zwar handelt

University of California LIBRARY Medical Department

es sich vorwiegend um grosse, Muskelfasern unmittelbar anliegen, enthalten diese nahezu ausnahmslos feinste, auch stärkere Fetttröpfchen, die zumeist den ganzen Querschnitt in regelmässigen Abständen durchsetzen, wobei die den Fetttropfen anliegenden Theile der Fasern nicht stärker betheiligt sind, als die ferneren. Ganz grosse, in einem Bündel liegende Tropfen sind von 10—20 Muskelfasern, die ihm dicht anliegen, rings umgeben, wobei sämmtliche Fasern Fett enthalten, die folgende Reihe von Fasern aber schon frei von Fett ist.

Wo mehrere grössere Fetttropfen eine Anzahl von Muskelfasern, etwa 6—10, einschliessen, da sind sämmtliche eingeschlossenen, auch die nicht direct anliegenden, fetthaltig, und zwar liegen dann oft auffällig grosse Tropfen in den Fasern.

Wo die vermehrten Zellen das Fett von Muskelfasern trennen, sind nur jene fetthaltig, und selbst, wo sie nur eine einzige Lage bilden, sind die Fasern frei von Fett. Einige ganz vereinzelte Stellen werden gefunden, an denen Fetttropfen in enger Berührung mit der Muskelfaser liegen und die Fasern nicht fetthaltig sind. Sämmtliche Fasern an nicht fetthaltigen Stellen sind frei von Fett.

4. 18. Mai 1900 Resection eines 1 cm langen Stückes aus der Achillessehne. Injection von 3 ccm Oel in den sehr starken Triceps. 10.—20. Mai je 2 ccm injicirt. 22. Mai 1 ccm. 23. Mai 2 ccm. 24. und 25. Mai je 1 ccm injicirt. 26. Mai Tödtung. Zusammen 14 ccm in 8 Tagen.

Sectionsbefund. Freies Fett fehlt. Dagegen findet sich reichlich fixirtes Fett auf sämmtlichen Fascien und namentlich auch an der Rückseite des Triceps; das Fett nimmt nach oben zu.

Mikroskopischer Befund. Im Muskel der anderen Seite ist kein Fett. Im Triceps ist das Fett nur an bestimmten Stellen sehr reichlich, z. B. ist auf der einen Seite einer Fascie ausserordentlich viel, auf der anderen sehr wenig; auch sind grosse Bezirke des Muskels fast fettfrei.

An einer Stelle mit besonders reichlichem, makroskopisch sichtbarem Fettgehalt fällt auf, dass der Muskel sehr dicht gefügt ist und die Fetttropfen sehr eng und unmittelbar umschliesst. Eine Anzahl der berührenden Muskelfasern enthält feine Fetttropfen, doch bemerkt man, dass nirgends alle rings herum das Fett berührenden Fasern fetthaltig sind, sondern nur die eine oder andere, während ebenso eng berührende Fasern ganz frei sind.

Viele Fetttropfen sind von einer ein- oder mehrfachen Lage von vermehrten Zellen umgeben, von denen regelmässig ein Theil Fett enthält, während die nächsten Muskelfasern fettfrei sind.

Ein durch Fascien abgetrennter Theil des Muskels zeichnet sich durch das starke Oedem vieler Muskelfasern aus und ist lockerer gebaut, als andere Stellen. Die Muskelfasern enthalten hier viel reichlicher Fett, als in den zuerst besprochenen Partien, und zwar ist der Fettgehalt wohl an die Nähe von Tropfen geknüpft, aber nicht so eng, wie bei den anderen Thieren, sondern erstreckt sich oft weiter auf Nachbarfasern. Auch in einer Fascie,

der ziemlich reichlich Fetttropfen anliegen, enthalten die meisten Sehnenzellen Fett.

In den Theilen, wo nur vereinzelte Fetttropfen sind, ist das Verhalten ebenso.

Auf der Flexor-Fascie liegt spärlich Fett mit geringer zelliger Infiltration.

Von den Fascienzellen enthält ein Theil bis in die Mitte der Fascie dicke Fetttropfen, die weiteren Theile sind frei. Der Muskel selbst enthält nur wenig Fett, vorwiegend im stärkeren Bindegewebe. An Stellen mit enger Berührung enthalten die benachbarten Muskelfasern regelmässig Fett und zwar 1—3 Reihen von Muskelfasern in verschiedener Menge. Der Muskel ist im Gegensatz zum anderen gestreckt, und seine Interstitien haben die Weite, wie im normalen Muskel.

Zellige Infiltration ist um das Fett im Zwischengewebe des Flexor nicht vorhanden.

5. 21. April 1900 Resection der linken Achillessehne um 1 cm. Injection von 1 ccm Oel. 22., 24.—26., 29. und 30. April je 1 ccm Oel injicirt. 4. Mai Tödtung. Zusammen 7 ccm in 13 Tagen, letzte Einspritzung 4 Tage vor dem Tode.

Sectionsbefund. Es besteht ganz geringes Oedem an der neu gebildeten 3 cm langen Sehne, die mit ihrer Umgebung verwachsen ist.

Nahe der Knie-Lymphdrüse ist der tenotomirte Muskel oberflächlich mit Fett durchtränkt. Ferner ist an der Unterseite des Unterschenkels in der Furche zwischen dem M. gastrocnemius und dem Knochen etwas fettig glänzende Flüssigkeit vorhanden. Weiter glänzt die Fascie des Unterschenkels an mehreren Stellen etwas weisslich, wie Fettgewebe. Unter dem Triceps findet sich eine ausserordentlich grosse Menge von Fett, das herausfliesst, zum grossen Theil nicht emulgirt ist und völlig klar aussieht.

Mikroskopischer Befund. Triceps. Auf der Fascie liegt spärliches Fett, grosse und kleine Tropfen in weiten Abständen. Die Fascie ist frei von Fett, ausser an mehreren Stellen, wo mit Gefässen Reihen von Fetttropfen sich durch sie hindurch erstrecken.

Die Fasern des Triceps sind ausserordentlich stark geschlängelt; die Windungen der Fasern greifen in einander, so dass ein dichtes Gefüge entsteht und die Fetttropfen fest umklammert werden. Der Muskel ist sehr reich an Fett, und zwar ist es vorwiegend grosstropfiges makroskopisches Fett; daneben findet man um die Gefässe herum auch kleinere Tropfen.

In auffälligem Gegensatz zu dem reichlichen Fett in den verdichteten Theilen der Musculatur ist ein anderer grosser Theil des Muskels sehr locker, mit grossen Abständen sowohl zwischen den Bündeln, wie zwischen den Fasern versehen, ganz frei von Fett bis auf einige Tropfen nahe den Gefässen. Zahlreiche Vacuolen in den Muskelfasern zeigen, dass hier ein Oedem vorliegt. Dieser lockere Theil ist gegen den dichten abgegrenzt zunächst durch eine Fascie, in der einige Fascien-Zellen mit Fett gefüllt

sind, ferner durch eine Lage der Fascie aufliegenden hyperplastischen Bindegewebes, in dem einige grosse Fetttropfen liegen und die Spindelzellen zum Theil Fett enthalten, nahe den Tropfen nicht reichlicher, als entfernt davon.

In ebenfalls lockeren Theilen, wo ausserdem Fett im Zwischengewebe liegt, ist es von den Muskelfasern entweder durch einen Spalt oder häufiger durch Spindelzellen getrennt, die regelmässig Fett enthalten; aber auch in weiterer Entfernung von Tropfen enthalten die Spindelzellen Fett.

An den zahlreichen Stellen, wo man sich von der unmittelbaren Berührung der Muskelfasern und Fetttropfen ohne Zwischenlagerung von Spindelzellen überzeugt, liegt regelmässig ein ziemlich starker Fettgehalt der Muskelfasern vor; die Tröpfchen liegen dicht, sind zum Theil dick und etwas unregelmässig geformt. Nach dem Gesagten ist das wesentlich in den verdichteten Theilen des Muskels der Fall.

Im Flexor liegt bei Weitem das meiste im Zwischengewebe, so dass eine Berührung mit Muskelfasern nicht vorkommt; selbst an Stellen, wo Fetttropfen Muskelfasern eng anzuliegen scheinen, schiebt sich noch eine feinste Bindegewebslage dazwischen und die Muskelfaser ist dann frei. Nur in einem Schnitt finden sich sehr grosse makroskopische Fetttropfen, die sich zwischen eine Anzahl von Fasern erstrecken und sie eng berühren.

Der Contour dieser Fettmassen ist nicht ganz scharf und im Innern finden sich mehrere Lücken, theils mit erhaltenen, theils mit nekrotischen Zellen ausgefüllt. Mehrere der unmittelbar anliegenden Muskelfasern enthalten Fett, aber in etwas unregelmässiger Vertheilung und stets in sehr geringer Menge. Andere Fasern sind trotz der Berührung frei.

Nerv. Im Triceps liegt im interstitiellen Gewebe ein grösserer Nervenstamm und eng daran ein grosser Fetttropfen, um sich dann in einem Bogen wieder von ihm zu entfernen. Dabei enthalten die dem Tropfen unmittelbar anliegenden Theile der Markscheide reichlich Fetttropfen, die anderen sind frei.

In einem grösseren Nervenstamm des Flexor, der in an freien Fetttropfen reichem Bindegewebe liegt und aus mehreren Bündeln besteht, aber in seinem Endoneurium kein Fett enthält, sind die Markscheiden zum Theil vollgestopft mit Fetttropfen; die anderen Nerven sind frei von Fett.

Im Muskel des Oberschenkels, nahe der Drüse, liegt das Fett ausserhalb der Musculatur im lockeren Bindegewebe, weniger in Tropfen, als in langen, zusammenhängenden Massen und mit äusserst geringer zelliger Infiltration in der Umgebung.

6. 11. Mai 1900 Resection eines 1 cm langen Stückes aus der Achillessehne. 12. Mai Injection von 1 ccm Oel. 16.—18. Mai je 1 ccm Oel injicirt. 20., 23., und 24. Mai desgl. 28. Mai Tödtung. Zusammen 7 ccm in 17 Tagen, letzte Einspritzung 4 Tage vor dem Tode.

Sectionsbefund. Der Muskel ist verdünnt, die beiden Muskelenden sind weit von einander entfernt und durch eine Zwischensehne verbunden.

Die Gegend der Zwischensehne ist fettig durchtränkt; auch auf und unter dem Triceps findet sich reichlich fixirtes Fett, besonders auf der Sehne des Flexor.

Sehr reichlich findet sich Fett oberhalb der Kniekehle als grosstropfige Auftreibung des Bindegewebes daselbst.

Mikroskopischer Befund. Auf der Triceps-Fascie liegt ziemlich viel Fett im lockeren, faserigen Bindegewebe; die benachbarten Zellen enthalten reichlich Fetttropfen, in der Fascie sind die allermeisten Zellen frei von Fett.

Der Triceps enthält ausserordentlich viel Fett, das in grossen und unregelmässigen Massen zwischen der verdichteten Musculatur liegt.

Die anliegenden Fasern enthalten nahezu ausnahmslos Fett, und zwar zum Theil in maximaler Menge, so dass die Faser ganz von grossen sich berührenden Tropfen in Reihen durchsetzt ist; andere anliegende Fasern enthalten weniger reichlich Fett. Der Fettgehalt ist nicht auf die unmittelbar angrenzenden und die nächsten anstossenden 2—3 Fasern beschränkt, sondern es enthalten auch weiter abliegende Fasern in abnehmender Menge kleine und weiter auseinander liegende Fetttropfen. Bei der grossen Nähe der einzelnen Fetttropfen können ganze Gesichtsfelder von Muskelfasern fetthaltig sein, und nur ganz weit von den Fetttropfen entfernte Fasern sind frei von Fett.

Im Flexor findet sich kein Fett.

Im lockeren Bindegewebe nahe der Knie-Lymphdrüse liegen grosse Fettmassen und auch kleine bis kleinste Tröpfchen, letztere zum Theil in den spärlichen Zellen. Die Lymphdrüse ist frei von Fett. Nahe der Drüse sind Fetttropfen im Innern von Zellen angehäuft und Fettträubchen ähnliche Haufen von solchen gebildet, und zwar sind es theils grössere Tropfen, denen kleinere anliegen; solche Stellen sind von ächtem Fettgewebe nicht zu unterscheiden.

7. 11. Mai 1900 Resection eines 1 ccm langen Stückes der Achillessehne. 13., 17. und 18. Mai Injection von je 1 ccm Oel. 22.—26. Mai je 1 ccm injicirt. 30. Mai Tödtung. Zusammen 8 ccm in 19 Tagen, letzte Injection 4 Tage vor dem Tode.

Sectionsbefund. Fettiges Oedem um die Achillessehne.

Zwischen Triceps und Flexor findet sich reichlich flüssiges Fett, das abfliesst; es bleibt auch reichlich fixirtes Fett zurück; am Oberschenkel findet sich kein Fett.

Mikroskopischer Befund. Auf der Triceps-Fascie liegt reichlich Fett in grossen Tropfen, rings herum liegen frei kleine Tropfen, alles in einem zellig infiltrirten Bindegewebe mit Fettgehalt von Zellen. Die darunter liegende Fascie ist im Allgemeinen frei von Fett, das nicht unmittelbar an sie angrenzt, ausser an einer Stelle, an der einige zerstreute Fascien-Zellen mit wenig Fett in ihrem Protoplasma liegen, und einer anderen Stelle,

wo in einer Reihe von Fascien-Zellen durch die ganze Dicke der Fascie hindurch eben noch erkennbare Tröpfchen in geringer Anzahl enthalten sind.

Im Triceps findet sich nur wenig Fett, grosse Theile sind vollständig frei. Es liegt ausschliesslich im extrafasciculären Bindegewebe. Muskelfasern mit Fett, das grosstropfig und nicht sehr dicht ist, sind ziemlich spärlich über den Muskel zerstreut, nirgends findet sich eine Stelle mit gleichzeitig anliegenden Tropfen. Daneben finden sich häufig Stellen mit Berührung, doch sind die angrenzenden Fasern frei von Fett.

Im Flexor ist bedeutend mehr Fett vorhanden in grossen Tropfen. Die Fascie ist frei von Fett. Im Muskel findet sich eine grosse Menge von Berührungspunkten, und nahezu regelmässig enthalten die anliegenden Fasern Fett, im Allgemeinen in weiten Abständen und feintropfig. Selten sind Fasern mit mehr Tropfen stärker vollgestopft. Aufgelockerte dünnere Fascien im Innern des Flexor enthalten in ihrem Innern regelmässig Fett, falls sie einem Fetttropfen anliegen, ebenso das leicht zellig infiltrirte Bindegewebe.

8. 29. Juni 1900. Die Sehne des linken Triceps wird um 1 cm resecirt und 1 ccm Oel injicirt. 30. Juni bis 6. Juli je 1 ccm injicirt. Zusammen 8 ccm in 13 Tagen, letzte Injection 6 Tage vor dem Tode.

12. Juli Section. Um die neu gebildete Sehne herum reichliches Fett, von dem wenige Tropfen abfliessen, der grösste Theil aber fixirt ist. An der Rückseite des Triceps sehr viel fixirtes Fett, ebenso auch zwischen Triceps und Flexor, wo das Fett ganz den Eindruck von Fettgewebe macht. An der Kniekehle hört das Fett auf. Am Oberschenkel kein erkennbares Fett.

Mikroskopischer Befund. Im Triceps ist sehr wenig Fett, auf der Fascie etwas mehr; dagegen ist äusserst reichliches Fett im Flexor.

Das auf der Triceps-Fascie gelegene Fett ist von Spindelzellen umgeben, die reich an kleinen Fetttropfen sind. Unmittelbare Berührung mit der Fascie ist nicht vorhanden; die Fascie ist fettfrei bis auf einige eben noch erkennbare Tröpfchen an einer Stelle.

Wo Fett im Zwischengewebe liegt, grenzt es auch an fetthaltige Zellen, aber gar nicht oder nur ausnahmsweise an Muskelfasern an. Diese sind durchweg fettfrei.

Im Flexor haben die Fetttropfen fast alle makroskopische Grösse, sie sind rund oder oval und die Muskelfasern verlaufen meist in engster Berührung um sie herum. Wo Fett im Zwischengewebe liegt, finden sich zwar in der Nähe auch vereinzelte Spindelzellen mit Fettgehalt, aber in geringerer Menge, als im Triceps.

Schon bei schwacher Vergrösserung sieht man in der Flexorfascie und im Muskel an allen Stellen, wo Fetttropfen angrenzen, Fetttröpfchen in den Fascienzellen und in den Muskelfasern. Bei starker Vergrösserung kommen zu diesen grossen Tropfen auch noch reichliche Mengen kleiner hinzu; sie umgeben besonders in Fascienzellen einen grossen Tropfen oft circulär. Der Länge der Muskelfasern nach kann man das Fett meist nur auf eine

kurze Strecke und zwar wenige Faserbreiten weiter verfolgen, als der Tropfen reicht, an anderen Stellen aber so weit, als die Fasern in die Schnittebene gefallen sind.

III. Injectionen von Fett nach Neurotomie.

1. 8. October 1900. Der linke N. ischiadicus um 1 cm resecirt und 1 ccm Oel injicirt. 9. und 10. October. Je 1 ccm injicirt. Zusammen 3 cm in 2 Tagen.

10. October. Section: Geringes fettiges Oedem an der Achillessehne. Der Nerv klafft über 1 cm. Die Sehne zwischen Triceps und Flexor ist leicht fettig glänzend.

Innere Organe ohne Besonderheiten.

Mikroskopischer Befund: Auf dem Triceps und in seinem Innern ist eine äusserst reichliche Menge von Fett in sehr unregelmässigen Formen, die sich den Zwischenräumen der Muskelfasern anpassen. Dazwischen und namentlich in ödematösen Theilen finden sich eine grosse Anzahl kugeliger Tropfen.

Ausserhalb des Muskels liegt das Fett in sehr lockerem Bindegewebe mit einer geringen Anzahl von Zellen, in der Umgebung der Fetttropfen und auch weiter davon sind sie stärker vermehrt.

Fascien, denen Fett unmittelbar anliegt, sind zum Theil fettfrei; andere enthalten, aber nicht durch ihre ganze Dicke hindurch, in einer Anzahl von Fascien-Zellen feine Fetttröpfchen.

In der Musculatur ist die Berührung sehr ausgebreitet und ausserordentlich eng. Von den anliegenden Muskelfasern enthalten nur einige wenige Fetttröpfchen, doch fällt an einer und der anderen Stelle die Dicke der Tropfen auf.

Im Flexor liegen im Hauptbindegewebe wenige Tropfen ohne Beziehung zur Musculatur.

2. 20. Juni 1900. Resection des linken N. ischiadicus. 1 ccm Olivenöl in den Triceps injicirt. 21. und 22. Juni. Je 1 ccm injicirt. 23. Juni. Tödtung. Zusammen 3 ccm in 3 Tagen.

Sectionsbefund: Die Fascien des Triceps und Flexor glänzen leicht fettig. Freies Fett ist nicht vorhanden.

Mikroskopischer Befund: Auf der Triceps-Fascie liegt reichlich Fett, umgeben von ziemlich zahlreichen fetthaltigen Zellen mit einem oder mehreren Kernen. In der an diese Fettschicht unmittelbar angrenzenden Fascie enthalten die meisten Fascienzellen feinste Fetttropfen, während sie im Zwischengewebe fehlen.

Die an die Fascie sich ansetzenden Muskelfasern enthalten auf eine kurze Strecke ihres Verlaufes, von der Fascie nach innen zu abnehmend, eine zum Theil ziemlich grosse Anzahl feinerer und dickerer Fetttropfen, meist ohne örtliche Beziehung zu hier und da im Zwischengewebe liegenden Fetttropfen.

Im Innern des Triceps ist ausserordentlich reichliches Fett vorhanden; von den angrenzenden Fasern enthält ein Theil äusserst kleine und weit auseinander liegende, andere auch etwas dichtere und grössere Fetttropfen.

Der Flexor ist frei von Fett.

3. 6. April 1900. Resection des linken M. ischiadicus. Von einem kleinen Hautschnitt am unteren Ende des Triceps aus wird 1 ccm Olivenöl nach verschiedenen Richtungen in den Muskel injicirt. 7. April. Durch die Haut 1 ccm injicirt. 8. April. Dasselbe. 9. April. Vormittags und Nachmittags je 1 ccm. 11. April Tödtung. Zusammen 5 ccm Oel in 5 Tagen, letzte Einspritzung 2 Tage vor dem Tod.

Sectionsbefund: Nach Abziehen der Haut sieht man die Venen des Beines sehr stark erweitert. Die untere Hälfte des Unterschenkels ist stark ödematös, ebenso der Fuss; unter der Fascie einige Blutungen.

An der unteren Hälfte des Unterschenkels ist die Fascie des M. triceps surae mit einer grossen Menge getrübten Fettes belegt, die sich bis zum Knie hin erstreckt.

An der Rückseite des Triceps ist dieser fettige Belag der Fascie ebenfalls vorhanden.

Das Bindegewebe zwischen den Bäuchen des Triceps ist ödematös und glänzt fettig. Im Innern der Muskelbündel ist kein Fett sichtbar.

Mikroskopischer Befund: Das auf der Fascie des Triceps liegende feine Bindegewebe ist stark aufgelockert und enthält Fettmassen von sehr unregelmässigen Formen. Die einzelnen Fettmassen erreichen zum Theil makroskopische Grösse, die meisten aber sind mikroskopisch; sie hängen meistens durch feinste Ausläufer zusammen, so dass man nicht den Eindruck bekommt, dass viele isolirte Tropfen bestehen. Ganz runde Tropfen sind sehr selten.

Zwischen den aufgelockerten Fasern und den stark bluthaltigen Gefässen finden sich ausserdem vorwiegend einkernige, lange spindelige Zellen, von denen ein grosser Theil feinste Fetttropfen enthält; dazwischen zerstreut liegen spärliche runde ein- bis mehrkernige Zellen, die zum Theil auch Fetttröpfchen enthalten.

Zwischen den grossen Fettmassen, die mehr frei dem lockeren Bindegewebe aufliegen, sind sehr reichlich Rundzellen vorhanden, von denen ein grosser Theil keine Kernfärbung mehr aufweist; diese nekrotischen Zellen enthalten reichlich Fetttröpfchen, und ebenso sind in die zwischen den nekrotischen Zellen gelegenen Zerfallsproducte derselben feinste Fetttröpfchen eingestreut. Die Fetttröpfchen sind mit der Immersions-Linse zum Theil eben sichtbar, daneben findet man grössere bis zur Grösse eines Kernes. Die Zellen sind nicht besonders dicht an den Fetttröpfchen angehäuft, sondern sie füllen die Zwischenräume ziemlich gleichmässig aus. Die Grenzen 'er Fetttropfen, jedenfalls der grossen, sind sehr scharf; das Fett ist nicht kleinere Tropfen aufgelöst. Die unmittelbar anliegenden Zellen enthalten cht reichlicher Fett, als die in einiger Entfernung davon gelegenen,

demgemäss liegen auch fettfreie Zellen den Tropfen an. Die nekrotischen Zellen enthalten nicht reichlicher Fett, als die anderen.

Zwischen den Fascien-Fasern liegen keine freien Fetttropfen, wohl aber enthalten die allermeisten Fascienzellen, die in regelmässigen Abständen gestreckt den Fasern anliegen, eine grosse Anzahl von Fetttropfen und zwar durch die ganze Dicke der Fascie hindurch. Auch an einer anderen Fascie, der weniger Fett und Zellen anliegen, ist das gleiche Verhalten zu bemerken.

Ein Querschnitt durch den Muskel weist eine grosse Menge von Fett im Zwischengewebe auf; es wiegt hier die der Kugel angenäherte Gestalt vor; das Fett liegt hauptsächlich im Haupt-Bindegewebe, und weniger, aber auch noch deutlich im Neben-Bindegewebe, im Innern der Bündel. Die Grösse der im Muskel befindlichen Tropfen ist makroskopisch bis zu den feinsten Tropfen; die Vertheilung ist gleichmässig, die Fasciennähe nicht bevorzugt.

Das Haupt-Bindegewebe ist in der Umgebung der Fetttropfen mit Spindelzellen und vorwiegend einkernigen Rundzellen infiltrirt. An spärlichen Stellen findet man auch Anhäufung von mehrkernigen und zerfallenen Zellen.

Der Fettgehalt der zerfallenen Zellen ist gleich dem der im lockeren Bindegewebe angehäuften mit färbbaren Kernen.

Die Muskelfasern sind im Allgemeinen frei; einzelne wenige, Fetttropfen dicht anliegende, enthalten kleinste Tropfen in gleichmässiger Vertheilung.

4. 9. April 1900. Resection des linken N. ischiadicus. 2 ccm Olivenöl in den Triceps injicirt. 10. April. Starkes Oedem des Unterschenkels 1 ccm injicirt. 11. April. 2 ccm, 12.—15. April je 1 ccm injicirt. 18. April. Todt. Zusammen 9 ccm in 9 Tagen, letzte Einspritzung 3 Tage vor dem Tode.

Sectionsbefund: Klares Oedem am Knöchel, ferner unter der Haut der Rückseite des Unterschenkels, hier aber mit gelben Einsprengungen. Zwischen Triceps und Flexor liegt eine Schicht dicke, gelbe, fettige Flüssigkeit. Auf Durchschnitten ist die Musculatur etwas ödematös, Fett ist nicht zu sehen. Todesursache nicht nachzuweisen.

Mikroskopischer Befund: Auf der Fascie des Triceps liegt sehr reiches, vorwiegend kugeliges Fett zwischen lockeren Spindelzellen. Das Fett ist von der Fascie scharf getrennt und nur einige Fascienzellen enthalten wenige feine Fetttröpfchen.

Der Triceps ist ganz ausserordentlich reich an Fett, und zwar ist hier die Tropfenform fast ausschliesslich vorhanden; es überwiegen stark die makroskopischen Tropfen. Fascien und sonstiges Bindegewebe im Innern des Muskels enthalten in einer grossen Anzahl ihrer nicht vermehrten Zellen reichliche Fetttröpfchen, und zwar bei Weitem am reichlichsten da, wo freies Fett im Bindegewebe liegt.

In einer grossen Anzahl von Muskelfasern ist viel Fett in zahlreichen dichten Tröpfchen vorhanden, solche Fasern berühren sämmtlich unmittelbar Fetttropfen. Auf dem Längsschnitt erkennt man, dass der Fettgehalt solcher Muskelfasern auch noch über die Berührungsstelle hinausreicht, um dann allmählich aufzuhören. Einige Fasern verlaufen im Bogen um grosse Fetttropfen herum unter engster Berührung; sie enthalten concentrische Reihen von Fetttröpfchen, ohne dass sich dieser Fettgehalt auf den gestreckten Theil der Fasern fortsetzte.

In einer andern Partie des Muskels ist das Fett im Zwischengewebe viel spärlicher, hier fehlt durchgängig trotz engster Berührung Fett in den Fasern.

Ausserdem fallen bei der Betrachtung mit der Immersionslinse vereinzelte Fasern auf, die, ohne Berührung mit Fetttropfen, im Innern kleinste Tröpfchen in weiten Abständen enthalten, auf die ganze Länge ihres Verlaufs, soweit dieser vorliegt.

5. 22. Juni 1900. Resection des linken N. ischiadicus. Injection von 1 ccm Olivenöl in den Triceps. 23.—29. Juni. Je 1 ccm injicirt. 4. Juli. Tödtung. Zusammen 8 ccm in 12 Tagen, letzte Einspritzung 5 Tage vor dem Tode.

Sectionsbefund: Um die Achillessehne reichlich dünnflüssiges nicht emulgirtes Fett; nur ein kleiner Theil davon fliesst ab. Alle Fascien an der Rückseite des Unterschenkels glänzen stark fettig; es treten sofort nach der Freilegung freie Tröpfchen auf ohne abzufliessen.

Zwischen Triceps und Flexor ebenfalls kein freies Fett, wohl aber fixirtes.

Mikroskopischer Befund: Im Triceps ist ein Theil ausserordentlich stark fetthaltig, ein anderer fettfrei.

In dem stark fetthaltigen Theil sind die Tropfen sehr gross, makroskopisch bequem sichtbar. Der Contour der Tropfen ist nicht rund, sondern mehr wellig und zackig; die Muskelfasern laufen im Bogen um sie herum. Schon bei schwacher Vergrösserung haben die Fetttropfen einen Hof von auffällig stark fetthaltigen Muskelfasern; entweder ist nur die nächste Faserreihe oder es sind 2—3 Reihen von Fasern fetthaltig.

Bei starker Vergrösserung sind die Tropfen im Sarcoplasma äusserst zahlreich, berühren sich häufig und sind sehr gross. Die Reihenanordnung ist sehr deutlich.

In der Längsrichtung setzt sich der Fettgehalt in der Faser nur auf eine Strecke fort, die etwa das Drei- oder Vierfache ihres Durchmessers beträgt; nur da, wo mehrere Tropfen zusammenliegen, sind auch längere Strecken der Faser fetthaltig.

In den fettfreien Theilen des Triceps ist die Musculatur fettfrei.

Im Flexor ist ein Theil sehr reich an Fett; sehr viele unmittelbar anliegende Fasern sind fettfrei, im Gegensatz zum Triceps. Wo Fett im

Faserinnern vorkommt, ist immer nur eine anliegende Reihe von Fasern fetthaltig; die Tropfen sind aber auch hier besonders dicht und gross.

6. 7. Mai 1900. Resection des linken N. ischiadicus. 16. Mai. Bein leicht ödematös, lahm, schlaff. 1 ccm Olivenöl injicirt. 17. Mai. Vormittags und Nachmittags je 1 ccm. 18. Mai. Das Thier hat Morgens noch gelebt, wird Nachmittags todt aufgefunden. Zusammen 3 Einspritzungen in 2 Tagen, erste 9 Tage nach der Operation, letzte am Tage vor dem Tode.

Sectionsbefund: An der Rückseite des Unterschenkels zwischen Triceps und Flexor ist sehr reichliches nicht emulgirtes Fett, das zum Theil abfliesst, zum Theil fixirt ist. Das Fett erstreckt sich durch die Kniekehle bis fast zur Operationsstelle.

Mikroskopischer Befund: An Stellen, wo das Fett der Fascie unmittelbar anliegt, enthalten die Fascien-Zellen, die in regelmässigen Abständen liegen, in ihrem Protoplasma spärliche Fetttropfen, wodurch ihre spindelige Gestalt deutlich wird. Freie Fetttropfen werden in der Fascie nicht gefunden. Das Fett auf diesen Fascien besteht aus zusammenhängenden Massen, Tropfenform ist ganz ausserordentlich selten, zellige Infiltration in ihrer Umgebung fehlt fast völlig. Die ausserhalb und innerhalb des Muskels gelegenen Fascien verhalten sich gleichmässig.

Die Musculatur, im Ganzen nicht sehr reich an Fett im Zwischengewebe, ist an allen Stellen, wo sich kein Fett im Zwischengewebe findet, vollständig frei von Fetttropfen.

An der einen Partie des Muskels, wo mehr Fett und zwar im Bündelinnern zwischen den Muskelfasern liegt und ein Theil dieser Fetttropfen Muskelfasern unmittelbar berührt, enthält ein grosser Theil von Fasern Fetttropfen; in den meisten Fasern sind sie ausserordentlich klein, eben sichtbar und liegen bald in weiten Abständen, bald enger; es finden sich auch spärlich andere Fasern, wo die Tropfen dicker sind und eng liegen.

7. 30. Mai 1900. Resection des linken N. ischiadicus. 13. Juni 1 ccm Oel injicirt. 14. Juni 2 ccm. 16. und 18.—20. Juni je 1 ccm. 20. Juni Abends Tödtung. Zusammen 7 Einspritzungen in 8 Tagen, erste 14 Tage nach der Operation, letzte am Tage des Todes.

Sectionsbefund: Unter der Haut findet sich sehr wenig Fett; es besteht nur leichter fettiger Glanz in der Umgebung der Achillessehne. Reichliches Fett findet sich zwischen Flexor und Triceps, grösstentheils fixirt, nur oben fliesst ein wenig ab.

Mikroskopischer Befund: Auf dem Triceps liegt das Fett in eine fast ½ cm dicke Schicht zellig infiltrirten Bindegewebes eingebettet. Dieses ist äusserst locker, und sämmtliche grossen und vielgestaltigen Zellen sind vollständig vollgestopft von kleinen Fetttropfen und zwar gleichmässig; die Nähe der grossen Fetttropfen ist nicht bevorzugt.

Im Triceps ist nahe der Oberfläche das Fett zwischen den Muskelfasern reichlich, mehr nach der Tiefe spärlich und fehlt in vielen Gesichtsfeldern ganz.

Während in den fettfreien Theilen des Triceps die Mehrzahl der Muskelfasern ganz frei von Fett ist und nur einige wenige Fasern eben sichtbare Fetttröpfchen in weiten Abständen enthalten, ist die Umgebung der Fetttropfen in den anderen Theilen des Triceps schon bei schwacher Vergrösserung als fetthaltig zu erkennen; man sieht nahezu um jeden Tropfen einen Hof von fetthaltigen Muskelfasern; bei starker Vergrösserung ist regelmässig die anliegende Faser mit sehr zahlreichen grossen dichtliegenden Fetttropfen gefüllt.

Die benachbarten Fasern enthalten abnehmend mit der Entfernung kleinere und weniger zahlreiche Tropfen. Zuweilen sieht man auch in einer anliegenden Faser die dem Fett benachbarten Theile stärker fetthaltig. In der Längsrichtung setzt sich der Fettgehalt um das Mehrfache des Tropfen-Durchmessers der Länge nach fort und nimmt allmählich ab. Wo mehrere Fetttropfen neben einander liegen, sind sämmtliche dazwischen liegenden Fasertheile mit Fetttropfen vollgestopft.

Auf dem Flexor liegt in dem lockeren, leicht zellig infiltrirten Bindegewebe viel Fett in zusammenhängenden Massen und in Tropfen; in der Fascie liegen die Zellen weit auseinander, haben Ausläufer und sind stark fetthaltig.

In dem darunter liegenden Muskel sind die an die Fascie sich ansetzenden Fasertheile durchgehends stark fetthaltig, so dass man es zum Theil schon mit schwacher Vergrösserung erkennt. Die Tropfen sind hier gross, liegen dicht und nehmen von der Fascie nach der Tiefe des Muskels zu an Zahl und Höhe allmählich ab.

Ausser dieser subfascialen Schicht fetthaltiger Muskelfasertheile enthalten von den Muskelfasern des Flexor nur ganz vereinzelte kleinste und weit aus einander liegende Tröpfchen; die spärlichen freien Fetttropfen liegen hier im Zwischengewebe ohne Berührung der Muskelfasern.

8. 4. Mai 1900. Resection des N. ischiadicus. 19.—23. Mai. Je 1 ccm Oel injicirt. 24. Mai. Tödtung. Zusammen 5 Einspritzungen in 5 Tagen, erste 16 Tage nach der Operation, letzte am Tage vor dem Tode.

Sectionsbefund: Geringes Oedem in der Knöchelgegend mit leicht fettigem Glanz, ebenso in der Gegend der Knielymphdrüse.

Mikroskopischer Befund: Auf der Fascie des Flexor liegt eine sehr dünne mikroskopische Lage Fett, fast gar nicht in Tropfen, sondern in gleichmässiger Schicht. Das angrenzende lockere Bindegewebe ist ganz leicht zellig infiltrirt; ein Theil dieser Zellen enthält feine Fetttröpfchen.

Die unmittelbar angrenzenden Lamellen der Fascie sind etwas kernreicher und die Kerne runder als sonst; in ihrer Umgebung finden sich ausnahmslos feine Fetttröpfchen. In den tieferen Lagen der Fascie liegen die langen Fascien-Zellen in regelmässigen Abständen und ein grosser Theil von ihnen enthält Fett. Nirgends findet sich freies Fett in der Fascie.

An zwei verschiedenen Stellen des Flexor liegen nur äusserst spär-

liche lang gezogene Fetttropfen im Zwischengewebe ohne Berührung mit Muskelfasern. Dies Muskelfasern sind frei.

Im Triceps ist mehr Fett vorhanden als im Flexor; die Tropfen sind auffällig gross und liegen fast ausschliesslich im vermehrten Zwischengewebe. Nur ganz selten finden sich auch kleinere Tropfen im Innern der Bündel.

Stellen mit enger Berührung finden sich nur ganz vereinzelt; an derartigen Stellen übersteigt der Fettgehalt von anliegenden Fasern an Zahl und Grösse der Tropfen etwas den auch sonst in vielen Fasern durch den ganzen Muskel vorhandenen Fettgehalt. Dieser letztere ist unabhängig vom Fettgehalt des Interstitium. Die Fetttropfen liegen weit aus einander, sind sehr fein und nicht reichlicher, als sonst nach der Nerven-Durchschneidung zu dieser Zeit beobachtet wird.

9. 4. Mai 1900. Resection des N. ischiadicus. 25.—29. Mai. Je 1 ccm Oel injicirt. 30. Mai. Tödtung. Zusammen 5 Einspritzungen in 5 Tagen, die erste 21 Tage nach der Operation, die letzte am Tage vor dem Tode.

Sectionsbefund: Sehr starker fettiger Glanz aller Fascien. Ein wenig abfliessendes Fett auf dem Flexor. Besonders reichlich findet sich Fett an der Rückseite des Oberschenkels bis hinauf zur Operationsstelle; es bildet sich hier eine mehrere Millimeter dicke Schicht, die aber nicht abfliesst.

Mikroskopischer Befund: Auf der Triceps-Fascie liegen viele Fetttropfen zerstreut; die vermehrten Zellen zwischen ihnen enthalten häufig Fetttröpfchen, gleichgiltig in welcher Entfernung vom Fett sie liegen.

In der Tricepsfascie kommt das Fett ausschliesslich in den Fascienzellen vor.

In einer grossen Partie des Triceps, wo nur spärliche Fetttropfen im Bindegewebe zu finden sind, enthalten die Muskelfasern meistens eine geringe Anzahl kleinster Fetttropfen, so dass der Fettgehalt nur eben zu constatiren ist.

Wo an diesen fettarmen Stellen Berührung von Fetttropfen vorkommt, enthalten eine Anzahl von Muskelfasern regelmässig reichlichere und etwas grössere Fetttropfen, als in den anderen Theilen. Auch an den Stellen, wo reichlicher Fett zwischen den Muskelfasern mit vielen Berührungsstellen vorhanden ist, ist das Verhalten so, dass die entfernt liegenden Muskelfasern entweder frei von Fett sind, oder nur spärliche Tröpfchen enthalten, die um den Fetttropfen herumliegenden aber und zwar immer eine ganze Anzahl von ihnen dicke und reichliche Fetttropfen enthalten.

Im Flexor finden sich nur spärliche Tropfen im Zwischengewebe. Die Muskelfasern zeigen nur den allgemeinen geringen Fettgehalt. Die Fascie verhält sich wie die des Triceps.

10. 13. September 1900. Resection des linken N. ischiadicus. 11. October. Muskeln an der Rückseite des linken Unterschenkels stark atrophisch. 1 ccm Oel injicirt. 12., 14. und 15. October. Je 1 ccm injicirt. Zusammen 4 Injectionen in 5 Tagen, die erste 28 Tage nach der Operation.

16. October. Sectionsbefund: An der Aussenseite des linken Unterschenkel ein Zehnpfennigstück-grosses bis zur Fascie reichendes Geschwür; blutige Durchtränkung des Unterhaut-Fettgewebes. Reichliches flüssiges Fett zwischen den Muskeln und in der Kniekehle.

Innere Organe ohne Besonderheiten.

Mikroskopischer Befund: Auf dem Triceps nach der Haut zu findet sich lockeres, zellig infiltrirtes Bindegewebe mit wenig Fett; die Zellen enthalten auch wenig Fett. Dann kommt, bis zur Hauptfascie reichend, eine Schicht von reichlichem Fett in grossen makroskopischen Tropfen, daneben auch kleinere, die Form ist fast regelmässig rund. In dieser Weise ist auch der Triceps durchsetzt bis zu einer Fascie, die in seinem Innern gelegen längs durch ihn hinzieht; dieser Theil ist ein Drittel der ganzen Dicke des Muskels. Man sieht in diesem Theil schon bei schwacher Vergrösserung eine grosse Anzahl von stark fetthaltigen Muskelfasern, am stärksten um die grossen Fetttropfen herum.

Bei starker Vergrösserung enthalten auch die zwischen den Tropfen gelegenen Fasern nahezu sämmtlich Fett; am dicksten und dichtesten sind aber die Tröpfchen in den unmittelbar anliegenden Fasern.

In den erwähnten Fascien enthalten einige Fascienzellen Fett.

In den zwei übrigen Dritteln des Muskels ist ebenfalls reichlich Fett vorhanden und zwar nach dem Innern zu allmählich etwas abnehmend. Von den Muskelfasern enthalten nur ganz vereinzelte feinste Fetttröpfchen in weiten Abständen, wobei die Nähe der Fetttropfen, die sämmtlich im vermehrten Zwischengewebe gelegen, die Fasern nicht berühren, keine Rolle spielt.

In der nach dem Flexor zu gelegenen Triceps-Fascie, der wieder reichliches Fett, wie oben, in lockerem, zellig infiltrirtem Bindegewebe aufliegt, sind die meisten Fascien-Zellen mit Fetttropfen vollgefüllt durch die ganze Dicke der Fascie hindurch.

In der Flexorfascie nach dem Triceps zu sind die Fascienzellen bis zur Mitte der Fascie hin fetthaltig, weiterhin fettfrei.

Im Flexor selbst finden sich nur in der Nähe der Gefässe einige freie Fetttropfen.

IV. Injection von Fett unterhalb von queren Schnitten in die Musculatur.

1. 28. Mai 1900. Auf der Rückseite des linken Unterschenkels werden im oberen Drittel zwei quere Schnitte im Abstand von etwa ½ cm bis nahe auf den Knochen gemacht; der obere und untere Theil des Muskels retrahiren sich; in den unteren Theil wird 1 ccm Olivenöl injicirt.

30. Mai 1 ccm Oel injicirt. 31. Mai Tödtung. Zusammen 2 ccm in 3 Tagen.

Sectionsbefund: Man sieht nur unterhalb der Operationsstelle reichlches Fett. Das Muskelstück zwischen den zwei Schnitten ist nicht krotisch geworden.

Mikroskopischer Befund: Der Triceps wird durch die Operationsstelle in eine obere und untere Hälfte getheilt. Unterhalb der Operationsstelle ist der Fettgehalt der Musculatur ausserordentlich stark, und zwar liegt das Fett in grossen ovalen Tropfen, um die herum sich die Muskelfasern krümmen, oder in äusserst langen schmalen Streifen, die zwischen den Muskelfasern in einer Richtung mit ihnen verlaufen. Dieser starke Fettgehalt hört in einer scharfen Linie auf; oberhalb ist der Muskel fettfrei, und es findet sich nur spärliches Fett im subcutanen Bindegewebe. Trotz engster Berührung unterhalb der Operationsstelle findet sich kein Fett in den Muskelfasern. Die nicht sehr zahlreichen Zellen im hyperplastischen Bindegewebe und die Fascienzellen enthalten sehr vereinzelt Fetttropfen.

In den Flexor ist das Fett nicht eingedrungen.

2. 21. Mai 1900. Schnitt bis dicht auf den Knochen an der Rückseite des linken Unterschenkels in seinem oberen Drittel. Die Musculatur retrahirt sich, die Schnittflächen und die Hautwunde werden durch Nähte vereinigt. In die untere Partie des Muskels wird 1 ccm Oel injicirt. Rechts dasselbe Verfahren ohne Fettinjection.

22. und 23. Mai je 1 ccm injicirt. 24. Mai Tödtung. Zusammen 3 ccm in 3 Tagen.

Sectionsbefund: 1. Bein mit Fettinjection. Nach abwärts von der Operationsstelle findet sich unter der Haut eine ausserordentlich reichliche Menge von flüssigem Fett, das abfliesst. Die Wunde klafft nicht, in ihrer Umgebung findet sich unter dem Deckmuskel etwas gelbliche Infiltration, der Deckmuskel und die Haut sind an dieser Stelle fest verbunden. Zwischen Triceps und Flexor sieht man eine dicke Fettschicht.

Nach aufwärts von der Wunde in der Kniekehle ist etwas leichte blutige Durchtränkung und Fett, aber kein freies.

2. An der anderen Seite leichtes Oedem in der Gegend der Achillessehne, die Wundränder sind verklebt, die Haut und Deckmuskel damit verwachsen; die gelbliche Infiltration der anderen Seite fehlt hier; nach aufwärts und weiter bis in die Kniekehle hinein findet sich eine leichte blutige Durchtränkung der Weichtheile.

Mikroskopischer Befund: 1. Die Operationsstelle ist daran zu erkennen, dass hier die Muskelbündel quer unterbrochen sind durch ein sehr lockeres zellreiches Bindegewebe. Daran schliesst sich nach der Achillessehne zu ebenfalls sehr lockere Musculatur, deren Interstitien mit Blutkörperchen reich durchtränkt sind.

Ferner fällt auf, dass nach der Sehne zu sich mehr Fett findet, als nach oben von der Schnittlinie: dieser Gegensatz ist zum Theil ausserordentlich stark. Ein weiterer auffälliger Gegensatz zeigt sich in der Anordnung des Fettes. Dasselbe ist oberhalb der Schnittlinie ausschliesslich im Bindegewebe zwischen den Muskelbündeln, wo die grossen Gefässe verlaufen. Dagegen liegt es unterhalb der Operationsstelle ganz diffus zwischen den Fasern und bildet keine regelmässigen Reihen von Tropfen, sondern

unregelmässige Massen. In diesem Gebiet unterhalb der Operationsstelle liegt einer breiten Fascie im Innern des Muskels sehr viel Fett an, und dieselbe enthält ausschliesslich in den Fascienzellen Fetttropfen.

Die Muskelfasern sind im Allgemeinen frei, nur ganz selten finden sich Muskelfasern mit engster Berührung, die dann reichlich gleichmässig vertheilte Fetttröpfchen enthalten. An sehr vielen Berührungsstellen ist die Musculatur frei. Wo das Fett im Zwischen-Bindegewebe liegt, ist es nur selten von Rundzellen umgeben und diese sind fast durchgängig frei von Fett.

Im Bereich der Operationsstelle liegt gar kein Fett und die Muskelfasern sind frei; auch oberhalb sind alle Muskelfasern frei von Fett.

3. 23. Mai 1900. Verfahren wie bei dem vorigen Thier. 1 ccm Oel injicirt. 25., 26. und 28. Mai je 1 ccm injicirt. 30. Mai Tödtung. Zusammen 4 ccm in 7 Tagen, letzte Einspritzung 2 Tage vor dem Tode.

Sectionsbefund: 1. Bein mit Fettinjection. Es findet sich eine sehr reichliche Menge theils flüssigen, theils fixirten Fettes unterhalb der Operationswunde auf und zwischen den Muskeln. Der Deckmuskel klafft, in der Umgebung der klaffenden Stelle etwas gelbliche Infiltration; nach aufwärts von der Operationsstelle gar kein Fett.

2. Bein ohne Fettinjection. Oedem unterhalb der Operationsstelle: Operationsstelle wie auf der anderen Seite.

Mikroskopischer Befund: 1. Unterhalb der Operationsstelle liegt sehr reichliches Fett in grossen und kleinen Tropfen und in unregelmässigen Massen auf der Tricepsfascie in einem sehr stark zellig infiltrirten Bindegewebe, das die Dicke der Fascie um das Mehrfache übertrifft. Die grösste Mehrzahl der hier angehäuften Spindelzellen enthält in ihrem Protoplasma feinste Fetttröpfchen, gleichgültig, ob sie in der Nähe von Fetttropfen liegen oder nicht. Der unter dem hyperplastischen Bindegewebe gelegenen Fascie liegt an den meisten Stellen kein Fett an. Die Fascienzellen enthalten in geringerer Menge Fett, als das zellig infiltrirte Bindegewebe. Nur da, wo Fetttropfen der Fascie unmittelbar anliegen, wobei ihre Zellen leicht vermehrt sind, enthalten die Sehnenzellen reichlich Fett.

Im Triceps finden sich nur ganz vereinzelte Tropfen im Zwischengewebe, und zwar ohne Berührung mit Muskelfasern. In der Gegend der Operationsstelle liegt weniger Fett, als unterhalb; es liegt auch weit von der Fascie entfernt und diese ist fettfrei. Die Operationsstelle ist kenntlich an einer queren Durchsetzung der Musculatur mit zellig infiltrirtem Bindegewebe, in dem stark verdünnte Muskelfasern liegen. Fett findet sich auch hier nur in ganz vereinzelten Tropfen, in deren Umgebung einige der vermehrten Zellen Fett enthalten.

Muskelfasern liegt nirgends Fett an, sie sind frei von Fett.

Im Flexor findet sich äusserst reichliches Fett, gewöhnlich in ovalen grossen Tropfen, daneben finden sich auch kleinste runde Tropfen. Zellige Infiltration fehlt ganz.

An den zahlreichen Stellen, wo Tropfen Muskelfasern eng anliegen, ent-

alten diese auf einer verschieden langen Strecke ihres Verlaufes Tröpfchen n Reihen, zuweilen sind es sämmtliche Fasern, die einen Tropfen umreihen, an anderen Stellen ist es nur der dem Fetttropfen anliegende Theil iner einzigen Faser, der Fett enthält. Es fehlt auch nicht an Stellen ngster Berührung ohne Fettgehalt der Muskelfasern.

2. Im Triceps der nicht mit Injectionen behandelten Seite finden sich nur die ganz spärlichen Fettzellen eines Kaninchenmuskels in der Gegend der Operationsstelle und in der Gegend der grossen Gefässe. Die Tropfen sind hier verkleinert und durch vermehrte Zellen auseinander gedrängt, und diese enthalten, so weit sie Fetttropfen benachbart sind, spärliche Fetttröpfchen im Protoplasma. Wo immer sonst vermehrte Zellen, ein- und mehrkernige, fern von Fettgewebszellen liegen, sind sie völlig frei von Fett.

V. Injection von Fett nach Anlegen eines Schlauches.

1. 7. April 1900. Um die Mitte des Oberschenkels wird ein Gummischlauch so fest angelegt, dass starke Erweiterung der Hautvenen und diffuse Röthung der Haut entsteht; es wird dann 1 ccm Olivenöl in den M. triceps von einer Injectionsstelle nach mehreren Richtungen injicirt. Der Schlauch wird nach 4 Stunden abgenommen; das Bein ist stark ödematös.

8. April. Das Oedem hat stark abgenommen, Haut ist warm, eine Hautvene stark erweitert. 1 ccm Oel injicirt.

9. April. Bein noch leicht ödematös, Hautvene erweitert, Haut geröthet. 1 ccm Oel injicirt. 10.—12. April. Zustand des Beines derselbe. Jeden Tag 1 ccm injicirt. 13. April Tödtung. Zusammen 6 ccm in 6 Tagen.

Sectionsbefund: Auf dem Triceps und zwischen ihm und dem Flexor findet sich reichlich eine dickflüssige, gelbe, trübe Fettmasse. Im Innern der Muskeln sieht man nichts von Fett.

Mikroskopischer Befund: Ein Querschnitt zeigt das Fett in unregelmässigen Massen auf der Fascie liegend und fetthaltige Rund- und Spindelzellen dazwischen; nicht alle diese Zellen enthalten Fett; eine Bevorzugung der dem Fett benachbarten oder anliegenden ist nicht festzustellen.

In der Hauptfascie, der sehr viel Fett unmittelbar aufliegt, enthalten eine grosse Anzahl von Zellen Fetttropfen; freies Fett fehlt. Im Muskelinnern ist ausserordentlich viel Fett, häufig von Rundzellen umgeben, ebenso häufig auch frei. Die Form grösserer Tropfen wiegt vor. Man beobachtet sehr häufig engste Berührung von Muskelfasern mit Fetttropfen, ohne dass diese Fasern Fettgehalt aufweisen.

Nur an einigen wenigen Muskelfasern, nahe einer Fascie, finden sich Fetttröpfchen an der Berührungsstelle mit grossen Fetttropfen, um die diese Fasern im Bogen verlaufen.

2. 13. September 1900. Um die Mitte des linken Oberschenkels wird ein Gummischlauch mässig fest angelegt. Nach 5 Stunden wird 1½ ccm Oel injicirt.

Das Bein ist ziemlich stark geschwollen, die Haut leicht geröthet.

16. September. Bein noch leicht geschwollen, Haut geröthet, 1 ccm Oel injicirt. 18. September 1½ ccm. 22. September 1 ccm.

24. September Section: Leichtes, mit Fett untermischtes Oedem in der Gegend der Achillessehne; zwischen Triceps und Flexor findet sich eine sehr geringe Menge Fett.

Der Muskel ist etwas blutreicher, als der der anderen Seite.

Mikroskopischer Befund: Auf dem Triceps findet sich sehr reichliches Fett, etwas weniger im Innern des Muskels. Ausserhalb liegt es in zahlreichen Spindelzellen, die sämmtlich mit Fetttröpfchen von gleichmässiger Grösse auf das Stärkste angefüllt sind.

Im Muskel liegen die Fetttropfen, meist makroskopisch in den Zwischenräumen der Fasern. Eine Vermehrung der Zellen in ihrer Umgebung ist nicht vorhanden, die Muskelfasern berühren sie eng.

In der Umgebung der meisten Tropfen enthalten die anliegenden Fasern kein Fett; in den übrigen ist der Fettgehalt gering, die Tropfen klein; nur selten sind sämmtliche einem einzigen Fetttropfen anliegende Fasern fetthaltig; der Fettgehalt setzt sich dann in der Längsrichtung um 1—2 Faserbreiten fort.

Zellige Infiltration im Muskel fehlt.

Im Flexor liegen ganz vereinzelte Tropfen im Zwischengewebe; die Musculatur ist frei.

3. 14. April 1900. Um die Mitte des Oberschenkels wird ein Schlauch gelegt und 1 ccm Oel injicirt; das Bein ist nach 2 Stunden kalt, stark ödematös, die Haut geröthet, unter der Haut einige Blutungen. Der Schlauch wird abgenommen.

15. April. Unterschenkel in der Knöchelgegend ziemlich stark ödematös, nach oben zu etwas weniger. 1 ccm Oel injicirt.

16., 17., 20., 22. und 23. April je 1 ccm injicirt. 24. April Tödtung. Zusammen 7 ccm in 10 Tagen.

Sectionsbefund: Um die Knöchelgegend und nach aufwärts ist das Bein ödematös. Dicht unter der Haut ist kein Fett, nur Oedem. Beim Abpräpariren des M. triceps von seiner Unterlage quillt reichlich Fett, zu Tropfen zusammen geflossenes, heraus; das Fett liegt zwischen beiden Muskeln auf den Fascien und zieht, nach oben ganz wenig abnehmend, bis zur Kniekehle.

Der Triceps, von hinten gesehen, ist in seiner unteren Hälfte ganz mit Fett belegt.

Ausser dem abfliessenden Fett ist ebenfalls nicht emulgirtes locker an ihn zu einer mehrere Millimeter dicken Schicht fixirt.

Mikroskopischer Befund: Das Fett auf der Fascie an der Rückite des Triceps ist ausschliesslich in Tropfenform angeordnet bis zur ikroskopischen Grösse, dazwischen finden sich Spindelzellen, zum Theil thaltig, und Capillaren.

Von der Fascie ist das Fett scharf getrennt. Die Fascie unter diesem Fett hat keine vermehrten Zellen und ist vollkommen frei von Fett.

Die Menge des Fettes im Muskel ist sehr beträchtlich, das Fett bildet dort vorwiegend grosse Tropfen, doch sind die Tropfen mehr unregelmässig, nicht kugelig, wie auf der Fascie.

Wo der Muskel Fett enthält, ist er sehr locker; in dichten Partien, die seltener sind, enthält er nahezu kein Fett. In der Nähe der Fetttropfen findet sich eine leichte zellige Infiltration. Das Fett ist vorwiegend von Rundzellen umgeben, enge Berührung fehlt meistens. Bei starker Vergrösserung sieht man, dass zu den grossen eine Menge von kleinen Tropfen hinzu kommen. Sowohl die Fasern, die entfernt von Fetttropfen liegen, als eine Anzahl von solchen mit Berührung sind frei von Fett. Dagegen sind häufig Fasern zu finden, die in nächster Nähe von grossen Fetttropfen liegen, aber von ihnen durch einen kleinen Abstand, in dem gelegentlich auch Zellen liegen, getrennt sind. Solche Fasern enthalten Fett in viel grösseren Tropfen, als man sie sonst gesehen hat, in sehr unregelmässiger Lage, so dass sich oft Reihen gebildet haben und grosse Fasertheile daneben frei sind.

Der M. flexor verhält sich in Bezug auf die Menge des Fettes im interstitiellen Gewebe, wie der andere. Doch ist in den Muskelfasern sehr viel mehr Fett enthalten und zwar ausnahmslos um jeden Tropfen in sämmtlichen ihm benachbarten Fasern rings herum. Die Vertheilung der Tropfen ist an nicht wenigen Stellen regelmässig und die Tropfen sind sehr klein; es wiegen aber stark vor die Fasern mit dickeren Tropfen und unregelmässiger Vertheilung; oft sind sie so reichlich, dass man von der Faser nur noch wenig erkennt. In der Längsrichtung der Fasern hört schon sehr nahe dem Tropfen regelmässig das Fett mit scharfer Grenze auf; nur, wo mehrere Tropfen Fasern der Länge nach zwischen sich nehmen, sind diese in ihrem ganzen, in den Schnitt fallenden Verlauf ausgefüllt. Im Flexor sind sehr wenig vermehrte Zellen im Zwischengewebe.

Wir beginnen die Besprechung mit dem Verhalten des Fettes im Muskel nach der Tenektomie.

Da ist zunächst die Behinderung der Resorption sehr deutlich. Nach einer Dosis von 3 ccm in 3 Tagen fliesst das Fett noch, man möchte sagen, in Strömen ab; ein weiterer Theil von ihm ist auf den Fascien fixirt durch das daselbst leicht vermehrte Bindegewebe, und den Muskel, der ohne Tenektomie zur gleichen Zeit schon fast fettfrei geworden ist, durchtränkt es in grosser Menge.

Wiederum sind die Fascienzellen fetthaltig, ohne dass auch nur ein Tröpfchen frei zwischen den Fasern läge. Auch den Fettgehalt einer subfascialen Schicht Musculatur und den der vermehrten Zellen im Bindegewebe finden wir wieder, — alles

dieses aber schon nach 3 Tagen, während ein sonst unberührtes Thier zu ähnlichen Veränderungen, wie wir oben gesehen haben, 7 Tage gebraucht hatte.

Als neue Beobachtung sehen wir im Innern des Muskels die den Fetttropfen anliegenden Muskelfasern fetthaltig, und zwar die unmittelbar anliegenden mit besonders grossen und zahlreichen, die auf diese folgenden mit kleineren, in weiteren Abständen gelegenen. Häufen sich die Tropfen im Zwischengewebe, so nimmt der Fettgehalt in den Fasern zu. Wo immer aber kein Fett im Zwischengewebe liegt oder eine enge Berührung ausgeblieben ist, da fehlt auch der Fettgehalt völlig.

Der Flexor ist bei der Tenotomie nicht mit entspannt. Auch in ihn dringt, wie die Protokolle zeigen, vom Triceps aus Fett ein. Während es aber in diesem zu zelliger Infiltration geführt hatte, ist im Flexor, in dem das Fett erst kürzere Zeit verweilt, nichts davon zu bemerken. Verdreifacht man hier die Dosis und lässt sie einen Tag länger einwirken, so ergeben sich eine Reihe von Unterschieden. Freies abfliessendes Fett giebts nicht mehr, die grosse Menge des vorhandenen ist fixirt. Die zellige Infiltration ist viel stärker, stärker auch der Fettgehalt der Zellen, — wiederum fehlt sie noch im Flexor. Das vermehrte Zwischengewebe schiebt sich oft zwischen Fascien und Muskelfasern einerseits, Fetttropfen andererseits, — wo so die enge Berührung verloren geht, da fehlt auch das Fett in Fascienzellen und Muskelfasern — um so prägnanter sind die Berührungsstellen mit Fettgehalt. Es kommen auch seltene Berührungsstellen ohne Fettgehalt der Fasern, aber auch ohne zellige Infiltration vor, ein Hinweis darauf, dass hier die Berührung noch nicht lange besteht. Der Muskel ist an manchen Stellen ödematös, eine Folge des Traumas, — hier sind mehrfach Fasern fetthaltig, ohne dass wenigstens im Schnitt Fetttropfen in nächster Nähe liegen.

Eine kleinere Dosis (4 ccm) bei 5tägiger Einwirkung beleuchtet den fördernden Einfluss der Zeit auf die Menge des Fettes in den Zellen. So viele der vermehrten, nunmehr jedenfalls fast ·mmtlich fixen Zellen es auch ausfüllt, eine Bevorzugung der ·n Fetttropfen anliegenden gegenüber entfernten fehlt. Hier ıd auch die Fascienzellen leicht vermehrt, fetthaltig sind sie

aber nicht durch die ganze Dicke der Fascie hindurch, sondern der Fettgehalt sinkt mit der grösseren Entfernung von dem daraufliegenden Fett.

Die Steigerung prägt sich vor Allem an den Muskelfasern aus: grosse Fetttropfen sind so ringsum von 10 bis 20 fetthaltigen eng anliegenden Muskelfasern umgeben. Ist hier das Princip der Berührung gewahrt, so finden wir es weniger streng beobachtet, wenn eine Anzahl von Fetttropfen ein kleines Bündel Muskelfasern einschliessen, sie sind dann alle fetthaltig, sogar besonders stark.

Theils Bekräftigung theils Ergänzung brachte ein Versuch an einem besonders starken Thier, das 14 ccm in 8 Tagen erhielt. Hier bestätigte sich wieder, dass eine ödematöse Stelle mehr Fett in den Muskelfasern aufwies, als eine verdichtete, dass das Fett hier auch in den Nachbarfasern, die nicht mehr unmittelbar berührten, zu finden war. Auch bei diesem Thier enthält der Flexor, ein nicht entspannter, thätiger, ja übermässig thätiger Muskel[1]), Fett an Berührungsstellen, sogar bis auf drei Reihen Fasern; ferner Fett in den Fascien; immer noch fehlt im Flexor die zellige Infiltration.

Hatte sich in diesen Versuchen der Einfluss der Zeit im Sinne einer Steigerung bemerkbar gemacht und aufgefordert, sie zu verlängern, so war es natürlich auch von Interesse, nachzusehen, wie sich der Fettgehalt verhält, wenn nach der letzten Injection eine Reihe von Tagen ohne Fettzufuhr verläuft. Steigerung des absoluten Zeitmasses und der vor dem Tod gewährten Frist charakterisirt also die folgenden Versuche, daneben war auch die verwandte Fettmenge etwas grösser.

Ein Thier mit 7 ccm in 13 Tagen, die letzte Einspritzung 4 Tage vor dem Tode, hatte noch eine sehr grosse Menge von Fett in seinem Unterschenkel, auch in Bezug auf Fascienzellen und Muskelfasern boten sich keine wichtigen Abweichungen.

Bei einem nach 17 Tagen getödteten, sonst ebenso behandelten Thier ist eine starke, zum Theil gar nicht mehr zu übertreffende Steigerung des Fettgehaltes der Muskelfasern sehr ausgesprochen, besonders klar zeigt sich hier die Abnahme des Fettgehaltes von

[1]) Vergl. Schradieck, a. a. O.

den berührenden Fasern zur nächsten und übernächsten Reihe proportional mit der wachsenden Entfernung.

Wenn die absolute Zeit auf 19 Tage gesteigert wird, ergeben sich neue Thatsachen, die nicht anders, denn als Beginn des Verschwindens gedeutet werden können. Die Tricepsfascie, vom Fett durch zellig infiltrirtes Bindegewebe getrennt, enthält nur noch in wenigen Zellen Fett (auch bei den beiden vorhergehenden Thieren war hier der Fettgehalt gering gewesen, einmal hatte er sogar gefehlt). Der Triceps selbst, in den doch so reichliches Fett eingeführt war, ist ebenfalls nahezu fettfrei, dagegen finden sich über den ganzen Muskel verstreut fetthaltige Muskelfasern — jetzt ohne Berührung, früher aber hatte ohne Zweifel eine solche vorgelegen. Es stimmt damit gut überein, dass sich auch Fasern ohne Fett trotz Berührung finden, — das Fett ist auf dem Transport erst kürzlich an sie gelangt.

Wohin ist das Fett gekommen? Vom Oberschenkel abgesehen, finden wir es besonders im Flexor angehäuft: hier ist denn auch wieder die örtliche Beziehung von Fett im leicht ödematösen und zellig infiltrirten Interstitium zu Tröpfchen in den Fasern aufs Beste ausgeprägt.

Lässt man vor dem Tode 6 Tage verfliessen, nachdem das Thier in 13 Tagen 8 ccm erhalten hatte, so bestätigt man das am vorigen Thier als Schwinden des Fettes gedeutete. Der Triceps nahezu fettfrei, nun aber nicht nur mehr das Interstitium, sondern auch die Fasern, die Fascien fettfrei bis auf geringe Reste, der Flexor bei leichter zelliger Infiltration überfüllt, und besonders zahlreich auch die Tröpfchen in den berührenden Fasern.

In Bezug auf die mit Nerven-Durchschneidung vorbehandelten Thiere können wir uns kürzer fassen und gleichzeitig den Vergleich mit den tenotomirten Thieren schon berücksichtigen. Die starke Behinderung der Resorption und die davon abhängigen Veränderungen sind im Wesentlichen dieselben.

Der erste Beginn der zelligen Infiltration, das erste Auftreten von Fett in den Fascienzellen, auch schon die ersten wenigen Muskelfasern mit Fettgehalt bei Berührung wurden schon nach 2 Tagen beobachtet, nach 3 ccm. Nach der gleichen

Dosis ist am 3. Tage die zellige Infiltration verstärkt, die meisten Fascienzellen sind fetthaltig, eine subfasciale Schicht fetthaltiger Muskelfasern ist ausgebildet.

Immerhin ist die Menge des Fettes zu dieser Zeit merklich geringer als nach der Tenotomie. Der Grund ist darin zu suchen, dass in den ersten Tagen der Muskel nach der Nervendurchschneidung im Zustand arterieller Hyperämie ist, die erst etwas später der venösen Platz macht.[1]) Gewiss schliesst sich eine arterielle Hyperämie, ebenfalls auf Grund der Schädigung der Gefässnerven, auch an die Tenotomie an, aber sie betrifft wesentlich die Gegend des Traumas und klingt nur ab nach einzelnen Bündeln des Muskels. Stärkere Durchströmung beeinträchtigt aber das ruhige Verweilen des Fettes an einem Ort, das doch so wichtig ist für die Aufnahme des Fettes in die Muskelfasern.

5 ccm in 5 Tagen, die letzte Einspritzung 2 Tage vor dem Tode, brachte keine besonderen Abweichungen ausser einer leichten Steigerung zu Wege. Eine solche ist erst gut ausgesprochen beim 4. Thier (9 ccm in 9 Tagen, letzte Injection 3 Tage vor dem Tode).

Auch in dieser Gruppe findet sich ein Thier, wo nach einer Gabe von 8 ccm in 8 Tagen und 5 Tage gewartet wurde bis zur Tötung. Hier machte sich aber noch kein Verschwinden, sondern eine Steigerung geltend; der Fettgehalt der Muskelfasern war sogar schon bei schwacher Vergrösserung sichtbar, und ein Unterschied zwischen Triceps und Flexor sprach sich nur darin aus, dass im Triceps oft 2 bis 3 Reihen Muskelfasern an Fetttropfen fetthaltig waren, im Flexor stets nur eine, die unmittelbar anliegende. Sehr viele anliegende Fasern waren im Flexor zudem noch fettfrei; beide Punkte beweisen, dass ein gewisses Zeitmass zur Erzielung eines Fettgehaltes, besonders eines stärkeren der Musculatur nöthig ist.

Weitere Versuche in dieser Richtung sind nicht angestellt worden. Dagegen ist in einem anderen Sinne eine Modification getroffen worden.

In Hinblick auf die Thatsache, dass der Muskel nach der

[1]) vergl. Ricker und Ellenbeck, a. a. O

Nervendurchschneidung auch ohne Fettzufuhr Fett aufnimmt[1]), ist es von Werth, zu erfahren

1. ob diese Fettaufnahme bei Fettzufuhr verfrüht auftritt,

2. ob sich zur Zeit des sich ausbildenden oder schon ausgebildeten Fettgehaltes eine Steigerung durch Injection von Fett erreichen lässt.

Mit diesen Fragen beschäftigen sich die noch übrigen 5 Versuche.

Am 11. Tage nach der Nervendurchschneidung ist in den Muskelfasern noch kein Fett vorhanden. Giebt man in den letzten 2 Tagen dieses Termins 2 ccm Fett durch Injection, so beobachtet man schon nach dieser kurzen Zeit einen Fettgehalt der Fascienzellen, aussen und im Innern des Muskels, sowie eine ziemlich beträchtliche Zahl von fetthaltigen Muskelfasern bei Berührung.

Im Vergleich mit dem 1. Thier, das sofort nach der Durchschneidung die gleiche Dosis im gleichen Zeitraum erhalten hatte, ergiebt sich also eine deutliche Zunahme des Fettes — bei der Tödtung zu einer Zeit, in der der Fettgehalt des durch Neurotomie gelähmten Muskels an sich noch nicht vorhanden, aber sein Beginn in der Nähe ist.

Ein Thier, 21 und 22 Tage nach der Neurotomie getödtet, enthält erst eine äusserst geringe Anzahl von Fetttröpfchen. Injicirt hat man ihm aber in den letzten 5 und 8 Tagen seines Lebens 5 und 7 ccm Oel in den Muskeln, so ergiebt sich eine sehr auffällige Steigerung, die mit derselben Dosis in der gleichen, aber sich unmittelbar an die Operation anschliessenden Zeit nicht zu erzielen ist.

Gegen den 35. Tag hin erreicht der Muskel nach der Nervendurchschneidung den sehr niedrig gelegenen Höhepunkt seines Fettgehaltes. Tödtet man ein Thier am 26. und 35. Tag und giebt ihm in den letzten 5 Tagen seines Lebens 5 und 4 ccm, so erreicht der Fettgehalt in den Fetttropfen anliegenden und den daran anstossenden Fasern auch absolut denkbar höchste Werthe, während die vom Fett im interstitiellen Gewebe freien Muskeltheile nur den zu der betreffenden Zeit zu erwartenden äusserst niedrigen Fettgehalt aufweisen.

[1]) vergl. Ricker und Ellenbeck, a. a. O.

In Bezug auf die Fascienzellen und das zellige Infiltrat ist nichts hinzuzufügen, was nicht schon bei Gelegenheit der Tenotomie-Versuche erwähnt wäre; die Steigerung in den späteren Zeiten drückt sich auch hier gut aus.

Durch Fettzufuhr in den Muskeln nach der Neurotomie lässt sich also der Fettgehalt der Fasern verfrüht und verstärkt herbeiführen.

Auch durch quere Schnitte in den Muskel nahe der Kniekehle entsteht eine starke Verzögerung der Resorption weiter unten eingespritzten Fettes. Nach 2 Schnitten und Injection von 2 ccm innerhalb 3 Tagen ist aber nur der erste Beginn von Fettgehalt der Fascien- und vermehrten Zellen des Bindegewebes zu sehen, die Muskelfasern sind noch frei. Wir erinnern uns, dass sowohl ein mit Tenotomie als ein mit Neurotomie vorbehandeltes Thier zu dieser Zeit schon Fetttröpfchen in einer Anzahl Muskelfasern hatten. Dass dies an der um 1 ccm höheren Dosis liegt, ergiebt ein zweiter Versuch, ähnlich angelegt, mit 3 ccm in 3 Tagen nach einem Querschnitt; er führte zu demselben Umfang des Fettgehaltes, wie er in dem gleich alten Neurotomie-Thier beobachtet war; beide werden von dem gleichaltrigen Tenotomie-Thier übertroffen.

Ein letzter Versuch aus dieser Gruppe: 1 Querschnitt, 4 ccm in 7 Tagen, letzte Einspritzung 2 Tage vor dem Tode. Die zellige Infiltration und der Fettgehalt der angehäuften Zellen hat stark zugenommen, der der Fascienzellen entspricht dem nicht sehr bedeutenden Umfang der directen Berührung der Fascien durch Fett. Dagegen ist aus dem Triceps das Fett schon verschwunden und zwar ohne fetthaltige Fasern zu hinterlassen. Reichlich angehäuft und mit sehr starkem Fettgehalt der anliegenden Fasern verbunden ist es wieder im Flexor. Wir müssen nach dieser Form des Traumas einen wenigstens zunächst beschleunigten Transport annehmen; die Operation lässt eine grosse Anzahl von Gefässen, besonders dicht am Knochen gelegene, unversehrt, die Fluxion in den Triceps scheint stark genug zu sein, ihn bald vom Fett zu befreien.

Mit einigen Worten nur brauchen wir der Versuche zu gedenken, in denen die Behinderung der Resorption durch Anlegen eines Schlauches erreicht wurde. Die eigentliche Ab-

sicht, auf diese Weise Verhältnisse zu schaffen, die mit dem Kreislauf in menschlichen Stauungsorganen verglichen werden können, wurde allerdings nicht verwirklicht: eine starke venöse Hyperämie mit Transsudation und von einiger Dauer ist nicht die Folge des Eingriffs, wenigstens nicht in Bezug auf den Muskel, eher auf das Unterhautfettgewebe. Wie immer aber auch die Circulation sich nach dem in verschiedener Weise modificirten Eingriff gestattet, die Verzögerung liegt in der Menge des zurückgehaltenen Fettes klar zu Tage — und die Folgen stehen in nichts dem an den anderen Thieren beobachteten nach, ja sie sind sogar besonders prägnant bei dem letzten Thier.

Das Hauptergebniss der hier besprochenen Thierversuche lässt sich dahin zusammenfassen, dass Muskelfasern, Fascienzellen, die Zellen eines zelligen Infiltrats, die Markscheide des Nerven Fett enthalten, wenn sie einige Zeit lang in nächster Nähe von Fetttropfen gelegen haben.

Wir behalten uns vor, am Schluss dieser Arbeit genauer auf die Bedeutung dieses Satzes einzugehen und wenden ihn jetzt auf einige an Leichen gewonnene Erfahrungen an. Es handelt sich

1. um das Fettherz,
2. die Augenmuskeln,
3. die Muskeln nach Morbus Basedowii.

Das Fett liegt hier nicht wie im Versuch frei, sondern in Fettzellen eingeschlossen; die Erwartung, dass dieser Umstand keinen wesentlichen Unterschied bedingen würde, ist nicht getäuscht worden.

Wir beginnen mit dem Fettherz und können nicht umhin, wenigstens einige Beobachtungen ausführlicher darzustellen.

I. Fettherzen.

1. 65jähriger Mann.

Anatomische Diagnose: Starke schiefrige Induration der Lunge in beiden Oberlappen und eigrosse Höhle im rechten. Spärliche graue Knötchen in beiden Lungen. Starke Verdickung und Verkalkung der Pleura. Fett-herz. Dilatation beider Herzhälften. Schinkenmilz. Amyloid der Neben-en und Nieren. Folliculäre und etwas grössere tuberculöse Geschwüre nteren Theil der Ilia.

Mikroskopischer Befund am Herzen: Kein Pigment in den Muskelfasern[1]).

1. Stelle: Makroskopisch überhaupt nicht sichtbares Fettgewebe; mikroskopisch vereinzelte Fettzellen, subepicardial und zwischen den Muskelfasern.

2. Stelle: Subepicardiales Fettgewebe mehrere Millimeter dick und interstitielles Fettgewebe ziemlich reichlich.

Im ersten Präparat ist das Fett in den Muskelfasern der subepicardialen Schicht reichlicher, als in dem der subendocardialen; in dieser liegt es nur in der Umgebung der Kerne, in jener finden sich vereinzelte Fetttropfen auch noch sonst im Sarcoplasma zerstreut. Gleichmässig mit Fetttropfen angefüllte Fasern fehlen ganz.

Im zweiten Präparat finden sich in der Nähe des Fettgewebes zahlreiche, ganz mit feinsten Tröpfchen angefüllte Fasern, während die subendocardiale Schicht sich wie im andern Präparat verhält.

Irgend welche andere Veränderungen an den fetthaltigen Muskelfasern fehlen.

1. Herz mit wenig subepicardialem Fett. Sectionsbefund unbekannt.

Das subepicardiale Fettgewebe hat im eingebetteten Präparat an der stärksten Stelle eine Dicke von 2 mm, die benachbarten Muskelfasern sind auf eine sehr geringe Tiefe durch Fettgewebszellen völlig von einander und von der übrigen Musculatur getrennt; weiter in der Tiefe liegen Fettgewebszellen nur in der Umgebung der Gefässe. An einer anderen Stelle ist überhaupt kein eigentliches Fettgewebe zu sehen, und mikroskopisch finden sich spärliche Fetttropfen in weiten Abständen in Zellen des lockeren Bindegewebes.

Fett in Muskelfasern findet sich nur in solchen Fasern, die, von Fettzellen eingeschlossen, eine subepicardiale schmale Schicht bilden; es fehlt dagegen völlig an allen Stellen, wo statt eines zusammenhängenden Fettgewebes nur vereinzelte Fettzellen liegen, oder eine dünne Schicht Fettgewebe durch lockeres Bindegewebe von der Musculatur getrennt ist.

In allen Fettzellen sind mehrere kleine oder ein grosser und mehrere kleine Tropfen vorhanden.

3. 70jähriger Mann.

Anatomische Diagnose: Atrophische Lebercirrhose, Milztumor.

Mikroskopischer Befund am Herzen: Aeusserst spärliche gelbe Pigmentkörnchen um die Kerne, die sich durch Behandlung mit Osmiumsäure dunkelbraun färben. Das subepicardiale Fettgewebe ist über 0,5 cm dick. Es sind von der Musculatur eine Anzal peripherer Bündel durch dichte Reihen von Fettzellen abgetrennt. Mehr in der Tiefe dagegen liegen die Fettzellen auch reichlich, aber locker, in der Umgebung der Gefässe und zwischen den Bündeln.

[1]) Auf etwaigen Pigmentgehalt musste geachtet werden wegen der Gefahr der Verwechslung mit Fett in den Osmium-Präparaten.

Sämmtliche peripheren, ins Fettgewebe eingebetteten Muskelfasern enthalten zahlreiche und grosse Fetttropfen, und zwar gewöhnlich in der Weise, pass die unmittelbar anliegenden mehr Fett enthalten, als die weiter entfernten.

An einer anderen Stelle, wo das subepicardiale Fettgewebe nicht so stark ist, besteht eine Schicht von etwa 3—4 Reihen von Muskelfasern, die in von aussen nach innen zu abnehmender Stärke Fett enthalten.

Alle anderen Stellen der Musculatur sind frei von Fett. Verdünnung oder anderweitige Veränderungen der Muskelfasern fehlen.

4. 52 jährige Frau.

Anatomische Diagnose: Uterus-Cervix-Stumpf. Verklebung der Darmschlingen mit diesem, unter sich und mit dem Peritoneum parietale.

Mikroskopischer Befund am Herzen: Kein Pigment in den Muskelfasern. Sämmtliche Muskelfasern enthalten Fetttröpfchen in geringer Menge und ziemlich gleichmässiger und geringer Dicke. An einer Stelle, an der das subepicardiale Fettgewebe fast 1 cm stark ist und die peripheren Muskelfasern von Fettzellen sämmtlich eingerahmt sind, sind eine Anzahl von Fetttropfen in den Muskelfasern bedeutend grösser, als in den andern Fasern. Auch die Zahl ist in solchen Fasern vermehrt In den tieferen Schichten der Musculatur sieht man an Stellen reichlichen, doch nicht ganz so starken Gehaltes an Fettgewebe dasselbe in geringer Deutlichkeit.

Keine sonstigen Veränderungen an den Muskelfasern.

5. Auswärts secirt. Keine näheren Angaben.

Mikroskopischer Befund am Herzen: Kein Pigment in den Muskelfasern. Das subepicardiale Fettgewebe ist mehrere Millimeter dick; von ihm ausgehende Fettgewebszüge reichen zum Theil makroskopisch einige Millimeter tief in die leicht verdickte Musculatur hinein. Es finden sich reichlich Stellen, an denen trotz engster Berührung die Muskelfasern frei von Fett sind. An einer Stelle, wo das subepicardiale Fettgewebe besonders reichlich ist und wo in den benachbarten Schichten der Musculatur regelmässig einige Muskelfasern mit Reihen dicht gedrängter Fettzellen abwechseln, enthalten die Muskelfasern und besonders die anstossenden regelmässig Fett in feinen, ziemlich dicht liegenden Tropfen.

In der Dicke dieser Fasern findet sich kein Unterschied gegen fettfreie.

6. 87 jähriger Mann.

Anatomische Diagnose: Magencarcinom, Metastasen in der Leber.

Mikroskopischer Befund am Herzen: Spärliches gelbes Pigment in der Nähe der Kerne. Mikroskopisch ist die Menge des Fettgewebes zwischen den Muskelfasern noch sehr viel beträchtlicher; es wird erst in den tieferen Schichten geringer. Die Dicke der Tropfen ist überall ziemlich dieselbe und die Umgebung der Gefässe ist bevorzugt.

Die Muskelfasern enthalten alle Fett. In Bezug auf die Menge und Vertheilung gilt die durchgreifende Regel in den verschiedenen Stellen der Herzwand, dass entfernt von interstitiellem Fettgewebe die Fetttropfen in

der Nähe der Kerne der Muskelfasern liegen und ziemlich gross, doch nicht zahlreich sind.

An allen Stellen, wo die Fettgewebszellen Muskelfasern berühren, oder wo sie in ihrer nächsten Nähe liegen, sind die Fasern ausserdem noch ganz gleichmässig von äusserst feinsten zahlreichen Fetttropfen durchsetzt, was sowohl auf dem Längsschnitt, als auch auf dem Querschnitt auffällt.

Die an Fettgewebe reiche Schicht der Musculatur ist sehr locker gebaut, die Muskelbündel und Fasern liegen, auch wo sie nicht durch Fett getrennt sind, in weiten Abständen (Oedem).

Ein Unterschied in der Dicke der Fasern gegenüber der fettgewebsfreien Partie fällt nicht auf.

II. Augenmuskeln.

1. 26 jähriger Mann.

Sectionsbefund: Vorwiegend indurative Tuberculose der Lungen, Emphysem derselben. Hypertrophie des rechten Ventrikels. Tuberculöse Darmgeschwüre. Milztumor.

Mikroskopischer Befund: Fettgewebszellen finden sich vorwiegend in der Umgebung der Gefässe. In zwei Augenmuskeln sieht man in der Umgebung der Kerne schon bei schwacher Vergrösserung nicht ganz selten Fetttropfen angehäuft; diffus fetthaltige Muskelfasern sieht man bei schwacher Vergrösserung nicht. Bei starker Vergrösserung findet man eine ziemlich grosse Anzahl Fasern mit feinen und zahlreichen Fetttropfen in regelmässiger Vertheilung. Ein dritter Augenmuskel sieht schon bei schwacher Vergrösserung diffus grau aus und bei starker sieht man nahezu sämmtliche Fasern mit verschieden grossen und verschieden weit aus einander abliegenden Fetttropfen versehen. Auch hier ist in der Umgebung einer Anzahl von Kernen besonders reichliches und grosstropfiges Fett vorhanden.

2. 49 jähriger Mann.

Sectionsbefund: Emphysem und Oedem der Lungen, Hypertrophie des rechten Ventrikels; Arteriosclerose. Dilatation und Hypertrophie der Blase; Dilatation der Ureteren und Nierenbecken; Atrophie der Nieren und Narben der Rinde. Hypertrophie der Prostata. Fibrinbelag auf der Serosa der Blase und der benachbarten Darmschlingen; falsche Wege in der Urethra, ein paraurethraler Abscess mit Mündung in die Urethra.

Mikroskopischer Befund: Das interstitielle Fettgewebe ist in der Umgebung der Gefässe ziemlich reichlich. Bei schwacher Vergrösserung sieht man in der Umgebung der Muskelkerne durch den ganzen Muskel hindurch zahlreiche und grosse Fetttropfen; viele Fasern sehen grau, wie bestäubt, aus und einige wenige sind maximal mit grossen, dicken Tropfen angefüllt. Der Schätzung nach liegen in der Umgebung wohl aller Kerne die grossen Fetttropfen. Ganz vereinzelte Muskelfasern sind frei und sonst findet man alle Zwischenstufen von zahlreichen feinsten Fetttropfen bis zu weniger zahlreichen aber dickeren.

Eine örtliche Beziehung zum interstitiellen Fettgewebe ist zuweilen durch stärkeren Fettgehalt der benachbarten Fasern angedeutet.

3. 39jährige Frau.

Sectionsbefund: Schwellung, Schorfe und Geschwüre in zahlreichen Follikeln und Plaques der Ilia und im Colon. Schwellung der Mesenterialdrüsen. Weicher hyperämischer Milztumor. Leichter Icterus. Trübe Schwellung von Leber und Nieren.

Mikroskopischer Befund: Ausser dem die Augenmuskel von einander trennendem Fettgewebe finden sich Fettzellen in verschiedener Menge in den einzelnen Muskeln.

Schon bei schwacher Vergrösserung fällt ein reichlicher Fettgehalt auf in Form von Gruppen von Tröpfchen. Ferner sieht man schon bei schwacher Vergrösserung eine Anzahl, die diffus mit Fetttröpfchen angefüllt sind. Bei starker Vergrösserung erweisen sich die Gruppen als ziemlich grosse Fetttropfen, die in der Umgequng der Kerne liegen. Ausserdem enthalten die allermeisten Fasern eine grosse Anzahl feinster Fetttröpfchen, die nur mit Immersion zu erkennen sind. Weniger zahlreich sind die Fasern, in denen der Fettgehalt stärker ist oder so stark, wie man es schon bei schwacher Vergrösserung gesehen hat. Eine örtliche Beziehung zu den Fettgewebszellen im Zwischengewebe lässt sicht nicht genügend sicher erkennen. Ein Unterschied des Fettgehaltes in den Fasern der verschiedenen Muskeln existirt nicht.

4. 22jähriger Mann.

Sectionsbefund: Röthung und Schwellung der Darmschleimhaut, geschwollene Follikel, folliculäre und grössere Geschwüre, zum Theil mit Schorfen im unteren Theil der Ilia, im Coecum und Colon; Hyperämie und Schwellung der Mesenterialdrüsen; harter Milztumor. Hyperämie des Hirns und der Hirnhäute. Hyperplasie der Schilddrüse.

Mikroskopischer Befund der Augenmuskeln: Das interstitielle Fettgewebe ist reichlich. Der Fettgehalt der Muskelfasern ist diffus gleichmässig durch die Bündel vertheilt. In manchen Bündeln sind die Fetttropfen ausschliesslich in Form von Häufchen um die Kerne angehäuft. An anderen Stellen besteht gleichzeitig Fettgehalt des Sarcoplasma; an den weit überwiegenden Stellen ist das Fett ausschliesslich im Sarcoplasma vorhanden. Eine Bevorzugung der Nähe der Fetttropfen tritt nicht genügend deutlich hervor.

5. 27jähriger Mann.

Sectionsbefund: Sarcom im Corpus callosum und symmetrisch in beiden Centra semiovalia.

Mikroskopischer Befund der Augenmuskeln: Das interstitielle Fettgewebe ist in der gewöhnlichen Weise reichlich zwischen den Bündeln vorhanden. Die Muskelfasern enthalten zum grössten Theil durch sämmtliche Muskelfasern hindurch Fett, und zwar im allgemeinen in feinsten und nicht sehr eng liegenden Tröpfchen. Die den Fettgewebszellen anliegenden

und benachbarten Fasern haben reichlicheren Fettgehalt von dickeren Tropfen, zum Theil maximalen, so dass er schon bei schwacher Vergrösserung zu sehen ist.

6. 72 jähriger Mann.

Sectionsbefund: Beiderseitig offener Inguinalcanal, rechts mit Netz als Inhalt. Abscesse in den Nierenrinden, leichte Erweiterung der Becken und Ureteren, Hypertrophie der Blase und Prostata. Hyperämie und Blutungen in der verdickten Schleimhaut des Nierenbeckens, der Ureteren und Blase. Verdickung der Klappen des linken Herzens. Zwei fibrinöse Wärzchen auf der Mitralis; braune Hepatisation von einem Drittel des linken Unterlappens; ein Milzinfarct.

Mikroskopischer Befund: Der Fettgehalt des Interstitiums ist wie gewöhnlich ziemlich reichlich. Bei schwacher Vergrösserung sieht man über sämmtliche Fasern zerstreut Häufchen von oft sehr grossen Fetttropfen; bei starker Vergrösserung erweisen sich diese Tropfen als den Kernen benachbart. Die Tropfen liegen hier sehr dicht. Das Sarcoplasma ist zum Theil ganz frei von Fett trotz des starken Fettgehaltes in der Umgebung der Kerne. An vielen anderen Stellen sieht man aber auch in verschiedener Menge und Grösse Fetttropfen im Sarcoplasma gelegen.

Eine Beziehung zum interstitiellen Fettgewebe ist nicht deutlich.

III. Muskeln nach Morbus Basedowii.

47 jähriges Fräulein, secirt den 19. März 1900. (Medicin. Klinik.)

Klinische Diagnose: Morbus Basedowii, Herzschwäche.

Anatomische Diagnose: Diffuse Vergrösserung und Hyperämie der Schilddrüse und ihrer Umgebung, besonders der Lymphdrüsen. Narbe an Stelle des rechten Bulbus. Links starker Exophthalmus. Dilatation beider Ventrikel, Hypertrophie des linken. Lobuläre Hepatisation im rechten Unterlappen.

Die Augenmuskeln sind von reichlichem Fettgewebe umgeben, das von der Peripherie aus makroskopisch und vor allem mikroskopisch sich zwischen die Bündel hinein erstreckt.

Die Muskelfasern enthalten, wo sie an das interstitielle Fettgewebe angrenzen, nahezu regelmässig Fett und zwar fast immer so, dass die am nächsten liegende Faser die zahlreichsten und dicksten Tropfen enthält und die folgenden proportional mit der Entfernung abnehmen. Auf Querschnitten kann sich Fettgehalt in dieser Form durch ein ganzes Bündel hindurchziehen. Irgendwelche Veränderungen, insbesondere Atrophie und atrophische Kernwucherung fehlen.

Um die Kerne herum findet sich reichlich Pigment, das sich im mit Osmiumsäure behandelten Präparat braun bis braunschwarz gefärbt hat.

Im Diaphragma ist der Fettgehalt des interstitiellen Gewebes spärlich, nur um die grösseren Gefässe ist er etwas reichlicher. Fettgehalt in den Muskelfasern ist ziemlich beträchtlich und zwar in einzelnen Fasern aussergewöhnlich stark; es lässt sich nur eine nicht einmal durchgängige Bevor-

zugung der dem Fettgewebe benachbarten Muskelfasern durch das Fett feststellen. Nicht selten findet man aber auch weit entfernt vom Fettgewebe aufs stärkste fetthaltige Fasern und andererseits Muskelfasern an Fettgewebe, die fettfrei sind, und ferner Stellen, an denen erst die zweite oder dritte Faser fetthaltig ist.

An sonstigen Veränderungen finden sich im Zwerchfell hie und da Häufchen von Rundzellen.

Im Intercostalmuskel ist das interstitielle Fettgewebe etwas reichlicher als im Zwerchfell. Fetthaltige Muskelfasern sind spärlich und nur in unmittelbarer Nähe des Fettgewebes zu finden; auch hier bemerkt man eine Abnahme des Fettes proportional der Entfernung vom Fettgewebe, nicht nur in Bezug auf mehrere Fasern, sondern auch in ein und derselben Faser.

Im Pectoralis major sind spärliche Reihen von Fetttropfen im interstitiellen Gewebe.

In den meisten Muskelfasern, die in der Nähe der Fetttropfen liegen, finden sich Tröpfchen und nicht selten kann man beobachten, dass die Theile der Faser, die dem Fetttropfen am nächsten liegen, die zahlreichsten und dicksten Tropfen enthalten und die entfernteren Theile der Faser entweder nur kleine spärliche Tröpfchen enthalten oder ganz frei sind. Fasern fern von Fetttropfen sind stets ganz frei.

Im Rectus abdominis entsprechen die Befunde ungefähr denen im Pectoralis major.

Im Ileopsoas ist der Fettgehalt des interstitiellen Gewebes sehr gering, Fett in Muskelfasern findet sich nicht.

Im Rectus femoris ist der Fettgehalt im interstitiellen Gewebe und in den Muskelfasern sehr gering; wo aber Fett in Muskelfasern gefunden wird, ist es nur in kleinsten Tropfen in ganz wenigen Fasern und zwar stets in der Nähe des interstitiellen Fettgewebes.

Andere Veränderungen fallen weder an den mit Osmiumsäure, noch an mit Hämalaun- und van Gieson'scher Lösung behandelten Präparaten auf (nach Fixirung in der Orth'schen Lösung).

Ein Rückblick zeigt bei dem 1. Falle einen durchgängigen Gegensatz zwischen den subepi- und subendocardialen Schicht der Musculatur. Es ist ein Herz, an dem sich überall Fetttröpfchen um die Kerne finden, subepicardial sind aber auch noch Fetttröpfchen im sonstigen Sarkoplasma vorhanden, — wenige, wo wenig, sehr viele, wo sehr viel subepicardiales Fettgewebe vorhanden ist.

Am 2. Herzen ist die Annäherung an die Thierversuche auffälliger. Fett fand sich da nur in Muskelfasern, die von Fettgewebszellen nicht anders eingeschlossen waren, wie dort von

dem injicirten Fett. Sehr wichtig in Hinblick auf die spätere Erfahrung an den Muskeln nach M. Basedowii ist der Umstand, dass hier die Fettzellen neben einem Haupttropfen kleinere Tröpfchen enthalten. Tritt dies auch sowohl bei Fettansatz als Fettschwund auf, so ist es an Leichen, ausser wenn der Tod durch plötzliche Einwirkung erfolgt ist, mit Wahrscheinlichkeit auf Fettschwund, jedenfalls aber auf eine Aenderung im localen Fett-Stoffwechsel zu beziehen.

Bei stärkeren Graden von Fettherz ist oft die äusserste Schicht Muskelfasern durch Reihen von Fettgewebszellen von der sonstigen Musculatur abgetrennt, es entsteht so wieder eine enge Einschliessung von Fasern im Fettgewebe. Wieder sind, wie das 3. Herz lehrt, solche Fasern aufs Stärkste fetthaltig, wobei sich eine Abnahme proportional zur Entfernung ebenso bemerkbar macht, wie so oft bei den Injectionsversuchen. Ist eine derartige Einschliessung wegen geringerer Menge der Fettgewebszellen nicht zustande gekommen, so sehen wir eine subepicardiale Schicht von fetthaltigen, vergleichbar mit der subfascialen in den Versuchen.

Die älteren Thiere mit Neurotomie, denen Fett injicirt wurde, hatten dadurch eine Steigerung des der Nervendurchschneidung an sich schon folgenden Fettgehaltes erfahren. Bei einem Herzen, dem 4., dessen sämmtliche Fasern geringe Mengen Fett enthalten, beobachten wir eine deutliche Zunahme nach Zahl und Grösse der Tropfen in der subepicardialen Schicht und wo sonst im Innern Fettgewebe angehäuft ist. Bei dem letzten Herzen, das in allen Fasern Fett in der Umgebung der Kerne enthält, findet sich dazu noch Fett im Sarkoplasma überall da, wo Fettgewebszellen unmittelbar angrenzen oder in nächster Nähe liegen.

Sonstige Veränderungen an den Fasern sind an eigens dazu angefertigten, in der Orth'schen Lösung fixirten und mit Haemalaun und nach van Gieson gefärbten Präparaten vermisst worden. Einer Verwechselung von Fetttropfen mit durch Osmium stark gebräunten Pigmentkörnchen ist auch vorgebeugt worden.

Die fettzellenreichsten Muskeln des Körpers sind die Augenmuskeln, physiologischerweise besteht hier nicht selten ein Zustand, der von einer beträchtlichen Lipomatose der Skelett- oder Herzmusculatur nicht abweicht. Wir haben von 6 aufs

Geradewohl herausgegriffenen Leichen, die sämmtlich einen geringen oder höchstens mittleren Grad von Fettreichthum im übrigen Körper besassen, Augenmuskeln untersucht. Die genaue Beschreibung lehrt, dass die Muskelfasern hier regelmässig in sehr grossem Umfang Fett enthalten, wobei die Umgebung der Kerne zuweilen bevorzugt ist. Die Fettzellen sind hier oft so reichlich im Innern der Bündel, dass der Kontrast zwischen fetthaltigen anliegenden und fettfreien entfernten Fasern ebenso verloren geht, wie im Experiment bei sehr dichter Anhäufung Fetttropfen im Zwischengewebe. Aber zuweilen ist es doch gelungen, wenigstens einen höheren Grad des Fettgehaltes im Sarcoplasma nahe dem Fettgewebe nachzuweisen.

Viel deutlicher ist die örtliche Beziehung von Fettgewebszellen zum Fettgehalt von Muskelfasern an den Augenmuskeln einer an M. Basedowii Gestorbenen[1]).

An mit Osmiumsäure behandelten Schnittpräparaten ist es bekanntlich nicht wohl möglich, die Lage des tief schwarz gefärbten Fetttropfens im Innern der Fettzelle zu sehen; namentlich bei schwacher Vergrösserung hat man daher hier ganz und gar das Bild, das wir so oft von dem injicirten Fett in seiner Beziehung zu den benachbarten Muskelfasern beschrieben haben.

Wir haben bei der Section dieser Leiche Gelegenheit gehabt, auch Stücke der Skeletmusculatur zu entnehmen, auf die Askanazy[2]) die Aufmerksamkeit gelenkt hat. Der Befund passt so vollkommen in den Rahmen des sonst Beobachteten, dass wir nur auf die Beschreibung und die Abbildung zu verweisen brauchen[3]).

Sämmtliche im Vorhergehenden beschriebenen Fälle abnormen Fettgehaltes fassen wir unter einem einheitlichen Gesichtspunkt auf, den wir jetzt darzulegen haben.

[1]) Der Fall war klinisch und anatomisch vollkommen typisch ausgebildet.

[2]) Askanazy. Pathologisch anatomische Beiträge zur Kenntniss des M. Basedowii, insbesondere über die dabei auftretende Muskelerkrankung. Deutsches Archiv f. klin. Medicin. Bd. 61, 1898.

[3]) Mit einem Wort dürfen wir noch der Stellung der Muskelaffection im Gesammtbild des M. Basedowii gedenken. Unser Fall zeichnet sich dadurch aus, dass an den Muskeln keine Atrophie wahrzunehmen war.

Wir gehen aus von dem Fall, dass Skelet-Muskelfasern mit dem Fett in Berührung gebracht worden sind; wie sind dann die nach einiger Zeit im Innern auftretenden in Reihen zwischen den Fibrillen geordneten Fetttröpfchen zu verstehen? Ihre engste Beziehung zu dem ausserhalb der Faser befindlichen Fett ist unverkennbar durch die Strenge, mit der die Tröpfchen örtlich an die Ausdehnung des anliegenden Tropfens gebunden sind, mit der der Fettgehalt mehrerer anliegender, ja einer und derselben Faser proportional mit der Entfernung vom Tropfen abnimmt.

Es kann keinem Zweifel unterliegen, dass das Fett in gespaltenem Zustand in die Faser eingetreten und in ihr wieder zu Fett aufgebaut ist. Die Spaltung ist also in der Gewebsflüssigkeit, der Aufbau in den Zellen erfolgt.

Eine kurze Ueberlegung rechtfertigt diesen Satz. Das Fett ist aussen nie in so kleinen Tröpfchen vorhanden, wie innen. Selbst die kleinsten Tröpfchen könnten nicht durch das homogene Sarcolemm hindurchtreten. Es ist ferner kein Factor namhaft zu machen, der die Fetttröpfchen in die Muskelfasern hineintreiben würde; von einem in Lösung befindlichen Fett ist es aber klar, dass es alles benachbarte Gewebe durchtränken wird.

Es ist daher unmöglich, von einer degenerativen Atrophie der Muskelfasern zu sprechen, und die sogen. „Fettgewebswucherung“ als eine „Begleit- oder Folgeerscheinung“ anzusehen, wie dies Askanazy thut. Vielmehr ist unsere Beobachtung in Zusammenhang zu bringen mit den häufigen und beispiellos starken Schwankungen des Körpergewichts bei M. Basedowii, die sich zum grossen Theil am Fettgewebe abspielen.

Was Anderes soll aber das Fett hinwegführen und wiederersetzen als Blut und Lymphe? Und mit rascher Anlagerung und raschem Schwund sind die Bedingungen der Fettsynthese in der Muskelfaser erfüllt, die wir bei unseren Untersuchungen kennen lernen. Wenn in Askanazy's Fällen auch noch Muskelatrophie vorgelegen hat, so ist das eine Sache für sich und im Princip nicht anders zu erklären, als wir es eben für das Fett angedeutet haben.

So sehen wir denn auch die Muskelveränderung, die übrigens bei stärkstem M. Basedowii fehlen kann, untergeordnet dem in der Arbeit von Ehrlich[1]) aufgestellten Princip des M. Basedowii.

[1]) Ehrich, a. a. O.

Von der aussen in der Gewebsflüssigkeit entstehenden Seife tritt natürlich nur ein Theil in die Muskelfasern ein, der grössere Rest wird in den Körperkreislauf durch Blut- und Lymphbahnen aufgenommen. Es ist also durch unsere Beobachtungen auch festgestellt, dass Fett im Gewebe, fern vom Darm, ausserhalb von Zellen, gespalten und resorbirt werden kann, und so verschwindet; es wird dann im Kreislauf verbrannt oder in anderen Organen, z. B. dem Fettgewebe, der Leber, wieder aufgebaut. Den gesteigerten Fettgehalt der Leber haben wir mehrfach nach den stärkeren Fettinjectionen mikroskopisch nachgewiesen, desgleichen eine Orange-Färbung des gesammten sonst weissen Kaninchenfettgewebes nach Injection des Olivenöls, aus dessen Spaltung vorwiegend Oelsäure entsteht.

Es ist das sogar als die einzige Art seiner Resorption anzusehen, denn in geschlossene Blut- und Lymphbahnen kann das Fett als solches nicht eintreten, und selbst wenn die sogenannten „Saftspalten" als Anfänge der Lymphgefässe existiren sollten, das Fett wäre viel zu voluminös, um in sie zu gelangen. Während das Fett also langsam nach oben bewegt wird, verschwindet es durch Spaltung. Eine Emulsion tritt nur unvollständig auf oder kann ganz ausbleiben, es wird vom Rande her von der Gewebsflüssigkeit abgebaut [1]).

Von einem gewissen Augenblick an sind also Seifen im interstitiellen Bindegewebe, und zwar wesentlich nur ausserhalb der Muskelbäuche, vorhanden. Auf sie beziehen wir die Alteration der Gefässe und die davon abhängige Transsudation und Zellvermehrung. Es lässt sich leicht durch subcutane Einspritzung von Seifenlösung nachweisen, dass Seifen in der That diesen Einfluss ausüben, auf den schon die stark reizende Einwirkung einer Seifenlösung auf die Schleimhäute aufmerksam macht. Es ist bemerkenswerth, dass das Auftreten des Transsudats und der leichten zelligen Infiltration einerseits und das des

[1]) Der Eintritt von Fetttröpfchen als solchen in Zellen soll damit nicht geleugnet werden. Immerhin ist er nur durch Analogie gestützt, wie sich besonders klar aus den letzten Untersuchungen über dieses Thema, denen von Beneke (Zieglers Beiträge, 22. Band, 1897) ergiebt. Unsere eigenen Untersuchungen zwingen uns zu der obigen Darstellung.

Fettes in den Muskelfasern andererseits ungefähr zeitlich zusammenfällt, oder der Fettgehalt der Muskelfasern ihr ganz wenig vorangeht, sodass beides an einander gebunden ist.

Die Seifen wirken also nur da auf die Gefässe, wo sie infolge der stärkeren Anhäufung des Fettes in besonders reichlicher Menge der Gewebsflüssigkeit beigemengt sind; im Muskelinnern bleibt dagegen diese ihre Wirkung auf einer geringen Stufe, ja ist oft gar nicht zu bemerken. Trotzdem tritt die Spaltung in der unveränderten, zellfreien Gewebsflüssigkeit, und der Aufbau in der ganz unveränderten Muskelfaser auf[1]).

Wir haben die Muskelfasern an die Spitze gestellt, weil wir hier das Sarcolemm als einen Schutzmantel gegen die Annahme einer Durchsetzung mit Fett als solchem ausspielen konnten. Aber auch an den anderen Objecten gelingt der Nachweis einer Aufnahme im gespaltenen Zustande, der die Synthese erst folgt. So an den vermehrten Zellen im Bindegewebe, ein- und mehrkernigen, ausserhalb des Muskels und, wo sie selten und später auftreten, in ihm. Wir haben jedesmal beobachtet, dass die zum grossen Theil, namentlich später, fixen Zellen unabhängig von der grösseren oder geringeren Entfernung der eingeführten

[1]) Auf derartige Beispiele, deren in den Protocollen eine grosse Anzahl zu finden sind, legen wir besonderen Nachdruck, weil sie die ersten sind, in denen der uns beschäftigende Process in voller Reinheit und Unzweideutigkeit, ohne irgendwelche Complicationen, verläuft. Es ist das weder bei dem bekannten v. Recklinghausen'schen Versuch am Frosch, der in einer Seifenlösung lebend, Fettgehalt seiner Cornea-, Epidermis-, Herzmuskel-, Leber- und Nierenzellen bekommt, noch in den Beneke'schen Versuchen (a. a. O.) der Fall, — wie beide Autoren selbst hervorheben. — Beneke verlegt auch die Fettspaltung in die Zellen; unsere Versuche sind mit dieser Auffassung nicht vereinbar. Der Autor kommt von seinem rein cellularpathologischen Standpunkt aus consequenterweise zu der Ansicht, dass die „vitalen Kräfte" der Zelle sogar Paraffin in Fett überführen können. Diese grosse chemische Schwierigkeit vermeidet man von dem hier dargelegten Standpunkt aus: die Zellen an den Paraffinemboli nehmen das Fett aus der Gewebsflüssigkeit auf. Es ist denn auch ein Leichtes, nachzuweisen, dass Zellen an Fremdkörpern, deren Spaltung in Fett ganz undenkbar ist, unter Umständen Fett enthalten, z. B. an Kohle. Sie sind von dem Transsudat durchtränkt, das nahe allen Fremdkörpern gebildet wird.

Fettmassen Fett enthielten, sogar die unmittelbar anliegenden nicht mehr als die entfernteren, dabei betonen wir abermals, dass so kleine Fetttröpfchen wie in den Zellen ausserhalb nie auftreten. Im Hinblick auf die an den Muskelfasern gewonnene sichere Einsicht lässt sich dies nur im Sinne der in der Gewebsflüssigkeit erfolgenden Spaltung auffassen: die Seife imbibirt mit dem Transsudat Alles gleichmässig, und das Fett entsteht erst in den Zellen wieder neu. Von „Phagocytose“ zu sprechen besteht in unseren Versuchen keine Berechtigung, die Zellen im Bindegewebe verhalten sich genau wie die Muskelfasern, denen doch niemand eine „phagocytäre“ Eigenschaft zuschreibt.

Viel augenfälliger, ganz so evident wie an den Muskelfasern enthüllt sich der Process der primären Spaltung und secundären Synthese des Fettes gegenüber der Fascie.

Wir haben durch besondere, der Kürze halber nicht ausführlich mitgetheilte Versuche, bei denen das Fett unter besonderen Vorsichtsmassregeln auf die ohne Blutung freigelegte Fascie gebracht wurde, festgestellt, dass die Fascien im Unterschenkel des Kaninchens von Fett als solchem nicht infiltrirt werden; nur an den seltenen Orten, wo Arterien und Venen mit etwas lockerem Bindegewebe hindurchtreten, kann auch Fett mit diesem eindringen. Sonst liegt das Fett der Fascie zunächst in schärfster Abgrenzung an, um später durch die vermehrten Zellen von ihr getrennt zu werden.

Wo immer es in Berührung gefunden wird, oder die Berührung erst eben aufgehoben worden war, enthält die Fascie regelmässig in ihren Zellen und niemals freie Fetttröpfchen, nicht anders wie die unter dieselben Bedingungen gesetzten Muskelfasern. Ist die Berührung nur auf Theile der Fascie beschränkt, so sind es auch nur immer eben diese Strecken, die in ihren Zellen Fett enthalten.

Es ist auf diese Weise dann anfangs von oben nach unten abnehmend ein Theil der Fascie, später die ganze durchsetzt.

Diese Imbibition setzt sich zuweilen noch tiefer fort und führt zum Fettgehalt einer besonderen subfascialen Schicht von an die betreffende Fascie inserirenden Muskelfasern. Alles Befunde, die sich nur im Sinne der Spaltung in der Gewebs-

flüssigkeit und nachträglichen Synthese in den Zellen erklären lassen.

Wir haben an unserem Material Gelegenheit, die zeitlichen Verhältnisse des uns beschäftigenden chemischen Processes kennen zu lernen.

Eine sehr klare Einsicht gewinnen wir z. B. an den Neurotomie-Thieren. 3 ccm in 2 Tagen bringen da den ersten Beginn der zelligen Infiltration und des Fettgehaltes dieser sowie der Fascienzellen und ersten Muskelfasern hervor. Es ist Alles noch so gering, dass ein Versuch zu früherem Termin keinen Erfolg versprechen würde. Ein Tag mehr bei gleicher Dosis bedeutet schon eine nicht unerhebliche Steigerung; giebt es zu diesem Termin aber noch viele Muskelfasern, die trotz Berührung noch keine Fetttröpfchen enthalten, so bedarf er nur einer Steigerung um 2 Tage und 2 ccm, um diesen Befund zur seltenen Ausnahme zu machen.

Aehnlich liegt es bei den anderen Gruppen. Es würde zu weit führen, dies im Einzelnen darzulegen, wir entnehmen dem Inhalt der Protocolle als Hauptsätze, dass der Fettgehalt

1. erst am 2. Tag deutlich wird, und dass
2. der der Bindegewebszellen dem der Muskelfasern vorausgeht.

Der Grund für die 2. Thatsache dürfte aber vielleicht nur in der sicherlich später erst erfolgenden Berührung der Muskelfasern mit der fetthaltigen Lymphe und den Fetttropfen selbst zu suchen sein.

Sind in dem Bisherigen die Grundzüge des Processes dargelegt, so bleibt es noch übrig, auf Modificationen begünstigende und befördernde Momente einzugehen, die uns bei der mikroskopischen Untersuchung aufgefallen sind.

Als rother Faden geht durch unsere meisten Beobachtungen hindurch, dass wir der unmittelbaren Berührung die so augenfällige Begünstigung zuschreiben mussten, wie sie sich vor Allem an den Muskelfasern, besonders den unter engster Berührung im Bogen um grosse Fetttropfen verlaufenden, äussert. Namentlich auch, wenn mehrere Fasern derart verlaufen, spricht sich dies in der allmählichen Abnahme proportional der Entfernung aus; ja

sogar an der einzelnen Faser, solange sie noch nicht der ganzen Dicke nach mit Fetttröpfchen durchtränkt ist.

Ausnahmen hiervon sind trotz der grossen Anzahl von Präparaten nur ganz selten zu Gesicht gekommen, unter Bedingungen, die darauf hinwiesen, dass das Fett im Interstitium bereits weiter transportirt war. Es ist aber auch daran zu denken, dass die Faser mit ihren Fetttröpfchen in die Schnittebene fallen, der Tropfen aber ausserhalb derselben liegen kann.

Die Bedeutung dieser Berührung ist lediglich darin zu suchen, dass ein Theil des in der Gewebsflüssigkeit gespaltenen Fettes sofort aufgehalten und in Fett verwandelt werden kann; zwischen Bindegewebsfasern gelegen wird es vom Lymphstrom fortgeführt und erst an einem entfernten Ort intimer Berührung mit Zellen, z. B. in der Leber, aufgebaut.

Es erhebt sich hier die wichtige Frage: Ist eine Schädigung der Zellen nothwendige Voraussetzung, dass sich Fett in ihnen aufbaut?

Wir haben zu dieser Frage zuerst zu bemerken, dass durch Fettinjection in den sonst unberührten Muskel Fettgehalt der Fascien- und Muskelzellen hervorgerufen werden kann, wie der 3. Versuch der 1. Gruppe zeigt. Ferner ist hier folgende Ueberlegung am Platze.

Der Weg des Fettes im Unterschenkel führt, wie die meisten Versuche ergeben haben, aus dem Unterhautbindegewebe um den Triceps herum und aus dem lockeren von Fascien begrenzten Bindegewebe zwischen Triceps und Flexor, mit Arterien und Venen in den Flexor hinein. Von unseren die Verlangsamung der Resorption bewirkenden Eingriffen hat die Tenotomie den Flexor nicht betroffen; was diese Operation also an Schaden im Muskel anrichtet, davon bleibt der Flexor verschont. Kommt es aber auf dem angegebenen Weg zur Berührung von Flexorfasern mit Fetttropfen, so bleibt die Fettsynthese ebensowenig aus wie in den einleitenden Versuchen der Fettinjection in den sonst ganz unberührten Muskel.

Die Neurotomieversuche kommen hier nicht in Betracht, da der Flexor hierbei auch gelähmt ist. Auch nach den Injectionen in den Triceps bei den dem Schlauch und Querschnitten unterworfenen Thieren haben wir in dem vom Schnitt gar nicht und

vom Schlauch wegen seiner geschützten Lage sicher sehr wenig geschädigten Flexor das Gleiche beobachtet. Wir dürfen danach den Satz aussprechen, dass die normale Gewebsflüssigkeit Fett spaltet und die normale Muskelfasern bei reichlicher Anwesenheit von gespaltenem Fett in ihrer Umgebung Fett in sich aufbaut.

Der Fettgehalt in einem solchen Flexor kann so gross sein, dass hiermit auch gleich eine verneinende Antwort auf die Frage gegeben ist, ob eine Begünstigung durch eine Schädigung der Zellen stattfindet. Im Princip jedenfalls ist diese Vermuthung zurückzuweisen. Auch der Ausfall der 2. Gruppe unserer Neurotomieversuche ändert daran nichts Wesentliches.

Hier haben wir ja allerdings einen zu so später Zeit nach der Neurotomie schwer geschädigten Muskel vor uns, und der Umstand, dass er unverhältnissmässig rasch und stark Fett aufbaut, könnte für eine Begünstigung sprechen, aber eine andere Ueberlegung gewährt einen besseren Einblick in dieses Verhalten.

Wir haben besonders bei den Tenotomieversuchen mehrfach hervorgehoben, dass an den Orten eines Oedems des Zwischengewebes der Fettgehalt der Fasern auffällig stärker war, als in verdichteten Bündeln. Nun ist aber der Muskel auch nach der Neurotomie im Zustand eines Oedems, eines Oedems, dessen Zustandekommen und Folgen — sämmtliche überhaupt nach der Neurotomie auftretenden — von Ricker und Ellenbeck (a. a. O.) beschrieben sind.

In diesen Untersuchungen hat sich ein Parallelismus zwischen dem Grad des Oedems und dem des Fettgehalts ergeben. Da in den hier besprochenen Versuchen die Oedemflüssigkeit durch die künstliche Fettzufuhr eine Steigerung ihrer Menge und ihres Seifengehaltes erfährt, so darf es nicht Wunder nehmen, wenn in den damit durchtränkten Muskelfasern auch eine Steigerung auftritt.

Hindernde Einflüsse sind die entgegengesetzten: Trennung von Fett und Zellen etwa durch Fasern, von Fett und Muskelfasern durch andere Zellen; je mehr sich Fasern unter dem Einfluss des Oedems gebildet haben, umso geringer fetthaltig werden also die Muskelfasern sein. Wir brauchen das nicht genauer auszuführen, dürfen aber wieder auf die Beobachtung hinweisen,

dass im neurotomirten Muskel ohne Fettzufuhr sein Fettgehalt abnimmt, wenn die Induration einen stärkeren Grad erreicht hat. Es ist das an dem angegebenen Orte so erklärt worden, dass der fibröse Mantel um die Capillaren den Zutritt des Fettes an die Muskelfaser verhindert; was schon vorher in ihr angehäuft war, wird zersetzt und verschwindet, ohne erneuert zu werden. So stellen wir uns auch hier den Zusammenhang vor.

Es ist also das Oedem, in dem das Fett gespalten wird und dass das gespaltene Fett in den Muskel hineinführt, umso mehr, je stärker sein Gehalt an Seifen. Wir brauchen statt Oedem nur das Wort Lymphe und Gewebsflüssigkeit zu setzen, und unsere sämmtlichen Beobachtungen am Leichenmaterial sind an die Ergebnisse der Thierversuche angereiht und in ihren Uebereinstimmungen und leichten Abweichungen erklärt.

Das spaltende Princip in der Gewebsflüssigkeit dürfte in einem Ferment zu suchen sein; vielleicht, dass sich die Angabe Hanriots bestätigt, nach der ein fettspaltendes Ferment im Blutserum, „Lipase“, enthalten ist. In Bezug auf die Synthese wäre es von grossem Interesse, etwas über die Herkunft des Glycerins zu erfahren, und Anderes mehr.

Wir waren von der sogenannten fettigen Degeneration ausgegangen. Was in unseren Versuchen durch einen abnormen hohen Fettgehalt der Gewebsflüssigkeit bewirkt war, erreicht in ihrem Gebiet, wie Eingangs auseinandergesetzt, die auf längere Zeit ausgedehnte seröse Durchtränkung.

In weiteren schon begonnenen Untersuchungen wird nachgewiesen werden, dass die Fähigkeit der Fettsynthese nicht nur Muskel- und Nervenfasern, Bindegewebszellen und den Zellen eines zelligen Infiltrats, sondern auch den Epithelien (der im Fettgewebe gelegenen Thränen- und Speicheldrüsen, des Pankreas und anderen) sowie den Geschwulstzellen zukommt, z. B. bei ihrem Wachsthum im Fettgewebe.

Ist damit die Fähigkeit zur Fettsynthese für alle Zellen des Körpers nachgewiesen (ausser für die rothen Blutzellen), sind die Kreislauf-Störungen in allen Fällen abnormen Fettgehaltes näher untersucht, so gewinnt der schon jetzt gut begründete Satz Gewissheit, dass fettige Degeneration

1. auf einer Mehrzufuhr von Blutflüssigkeit mit ihrem gelösten Fett, infolge von Kreislaufstörungen,
2. auf einer Synthese in den Körperzellen beruht.

Die vorstehende Arbeit ist auf Anregung und unter Leitung meines Lehrers, des Privatdocenten Herrn Dr. Ricker entstanden, dem ich für die liebenswürdige Unterstützung bei derselben auch an dieser Stelle gerne meinen ergebensten Dank aussprechen möchte.

Erklärung der Abbildungen auf Tafel IX.

Fig. 1. 1. Thier mit Tenotomie; 3 ccm in 3 Tagen in den Triceps injicirt. a. Zellig infiltrirtes Bindegewebe zwischen Triceps und Flexor; b. Flexorfascie; c. subfasciale Schicht Flexor-Musculatur (der Flexor ist bei der Tenotomie unbetheiligt).
Zeiss, Objectiv C, Ocular 4. 265 fache Vergrösserung.

Fig. 2. 3. Thier mit Tenotomie; 4 ccm in 5 Tagen. Stelle aus dem (geschlängelten) Triceps.
Zeiss, Objectiv C, Ocular 2. 145 fache Vergrösserung.

Fig. 3. 2. Fettherz. Subepicardiale Schicht der Muskelfasern (b) Subepicardiales Fettgewebe nur zum kleinsten Theil (a) mitgezeichnet. c. tiefere Schicht der Musculatur ohne Fettzellen.
Zeiss, Objectiv C, Ocular 4. 265 fache Vergrösserung.

Fig. 4. Intercostalmuskel nach Morbus Basedowii.
Zeiss, Objectiv C, Ocular 2. 145 fache Vergrösserung.

XVI.

Der Akromegale Kauerauf.

Von

Prof. Dr. O. Israel in Berlin.

(Hierzu Taf. X.)

Das grosse Interesse, welches sich dauernd den in wachsender Anzahl beschriebenen Fällen von Akromegalie zuwendet, mag es rechtfertigen, dass ich in Folgendem über einen neuen Fall berichte, der im April 1900 im Pathologischen Institut zur Untersuchung kam. Autopsien an Akromegalen sind nicht so zahlreich und keineswegs ausreichend, um auf die Vielzahl von Fragen Aufschluss zu geben, welche noch offen sind; deshalb müssen zunächst noch alle thatsächlichen Feststellungen gesammelt und die Ergebnisse, insbesondere auch die anatomischen, mit einander in Beziehung gebracht werden. Auf die Bekanntgabe einer neuen „Theorie der Akromegalie" will ich jedoch verzichten. Die nicht nur bedingten, sondern vielfach recht bestimmt ausgesprochenen Erklärungs-Versuche sind durchweg um so mehr verfrüht, als noch nicht einmal die Zusammengehörigkeit aller, wegen ihrer klinischen wie anatomischen Eigenschaften bis jetzt dieser Krankheitsgruppe zugezählten Fälle feststeht und die Abgrenzung der Gruppe gegen dem äusseren Anschein nach verwandte, jedoch ihrem Wesen nach möglicher Weise durchaus anders geartete Erkrankungen noch ganz unsicher ist. Die letzte zusammenfassende Darstellung in dem Referat von Schütte (Centralbl. f. Pathol. u. pathol. Anatomie, Bd. 9, 1898, S. 591 ff.) giebt eine Uebersicht, die Abtheilung „Akromegalie" in Nothnagel's Specieller Pathologie und Therapie, 1897, von Maximilian Sternberg eine gute Orientirung über das ganze Gebiet.

Aus der Krankengeschichte, für deren bereitwillige Ueberlassung ich Herrn Geheimrath Prof. Dr. Gerhardt zu grossem Danke verpflichtet bin, ist hervorzuheben, dass Hermann Kauerauf im Alter von 51 Jahren am 13. Februar 1897 zum ersten Male wegen wiederholter Schwindelanfälle die II. medicinische Klinik aufgenommen wurde. In seiner Familie sind

Erkrankungen, die mit der seinigen in Zusammenhang gebracht werden konnten, nicht bekannt geworden. Er selbst wurde zu Holzenberg in der Neumark geboren und war von Beruf Maschinist. In den 80er Jahren wurde er wegen Rippenfell-Entzündung zwei Monate lang in einem Berliner Krankenhause behandelt, welches er 1893 wegen eines Unfalles mit einem Schwungrade und ein halbes Jahr später wegen Unterleibs-Beschwerden wieder aufsuchte. Eine, wiederum ein halbes Jahr später, in der Charité, vorgenommene chirurgische Untersuchung stellte gar nichts Krankhaftes fest.

Die bei der Aufnahme in die II. med. Klinik vorgenommene Untersuchung ergab an der linken Stirnseite des Patienten eine unbedeutende Narbe, kleine Teleangiectasien an der Nase, sowie Varicen am rechten Unterschenkel, mit denen Unebenheit der vorderen Schienbeinkante in Zusammenhang stand. Das linke Auge zeigte ein Staphyloma postic., sonst keine Störungen. Unter zunehmender körperlicher und geistiger Schwäche und Abmagerung kam der Patient, welcher mit kurzen Unterbrechungen bis zu seinem Tode auf der Klinik blieb, immer mehr herunter.

Ueber den wiederholt aufgenommenen Status der electrischen Erregbarkeit der Nerven und Muskeln hatte Herr Stabsarzt Dr. Widenmann die Güte, die folgenden Mittheilungen zu machen: „An der oberen Extremität fand sich während der ganzen Zeit der Beobachtung die galvanische und faradische Erregbarkeit von Nerven und Muskel aus unverändert. An den Unterschenkeln bestand aber früh eine Herabsetzung der galvanischen und faradischen Erregbarkeit des N. peroneus, sowie der Waden- und Streckmuskeln. Die faradischen Zuckungen erfolgten erst bei starken Strömen, und zwar schwach und bündelweise. Am auffälligsten war die Herabsetzung der galvanischen Erregbarkeit des rechten M. gastrocnemius; die Zuckungen erfolgten dabei deutlich träge, doch ohne Aenderung des Zuckungsgesetzes (partielle Entartungs-Reaction).

In den späteren (stuporösen) Stadien der Erkrankung ertrug der Patient sehr starke faradische Ströme, auch an den oberen Extremitäten, nach seiner Angabe und seinem Benehmen ohne Schmerzgefühl“.

Dem ausführlichen Krankheitsjournal entnehme ich anstatt der wiederholten eingehenden Messungen, deren Ergebnisse durch die fortschreitende Abmagerung naturgemäss beeinflusst wurden und sich darum nicht ohne Weiteres verwenden lassen, das wohlgelungene, von Herrn Stabsarzt Dr. Burghart im Juni 1898 aufgenommene Portrait, welches auf Taf. X Fig. 1 zum Theil wiedergegeben ist, und unverkennbare Akromegalie, besonders am Kopfe, zeigt.

Der Tod des Kranken trat am 16. April 1900 ein.

Autopsie: Der Leichenöffnung am 18. April 1900 ging die Ausmessung der äusseren Formen des Cadavers, die Abformung des Gesichtes, der Hände und Füsse vorauf. Die Maasse werden weiter unten in einer tabellarischen Zusammenstellung gegeben, ebenso die weitere Untersuchung der gewonnenen Präparate, soweit sie für den Fall von Bedeutung erscheinen.

Das Sectionsprotocoll lautet:

Aeussere Besichtigung: Sehr grosser männlicher Leichnam, mager, durchweg von besonders groben Formen.

Kopf und Gesicht lang, Stirn verhältnissmässig schmal, Jochbreite bedeutend. Die Supraorbitalbögen springen über die Nasenwurzel erheblich vor (12 mm), Nasenflügel breit. Der Nasenrücken weicht sehr bemerkbar nach rechts ab. Die Ohrmuscheln sind gross und fleischig. Unterkiefer verhältnissmässig klein, aber hoch.

Schildknorpel stark hervorspringend, von der Gland. thyreoidea nur kleine seitliche Lappen fühlbar.

Die Haut ist schlaff, das Fettpolster dürftig. Die Hände und Füsse erscheinen nicht auffällig gross. Die Finger sind starkknochig, ihre Haut und die Nägel von der bei Arbeitern gewöhnlichen Beschaffenheit.

Brusthöhle. Zwerchfellstand rechts dem oberen Rande der 4. Rippe, links dem oberen Rande der 5. Rippe entsprechend.

In dem dürftigen Fettgewebe des vorderen Mediastinum sind makroskopisch keine Reste von Thymusdrüse aufzufinden.

Herz gross, Herzhöhlen durchweg sehr weit, Musculatur schlaff, leicht bräunlich. Vorderes und inneres Klappensegel der Aorta leicht verdickt und die an einander stossenden Ränder verwachsen; hier und an der Basis der Segel unbedeutende Kalkspangen.

Coronararterien weit.

Aorta an ihrem Ursprung 9,4 cm weit, glatt. Im Bogentheil, der durchweg erweitert ist, fleckweise starke fibröse Verdickung der Intima in grösseren und kleineren Heerden. Im absteigenden Brust- und Bauchtheil fettige Flecke der Intima und geringe fibröse Heerde. Die Maasse der Aorta betragen weiterhin: Aorta ascendens (2 cm über den Semilunaren) 7,8 cm, im Arcus 9 cm, auf der Höhe des Ductus Botalli 6,8 cm, im Brusttheil 6,3 cm, im oberen Bauchtheil 5,5 cm, über der Bifurcation 5 cm.

Rechte Lunge vollkommen frei im Thorax. Mit Ausnahme der Hiluspartien sehr blutreich und ödematös; Bronchial-Schleimhaut mit geringfügiger schleimiger Bedeckung in den grossen Bronchien, sonst intact.

Linke Lunge in ihrer grössten Ausdehnung mit dem Thorax und dem Zwerchfell verwachsen. Ueber den Unterlappen, zwischen parietalem und visceralem Pleurablatt, die beide schwielig, bis zu 3 mm, verdickt sind, eine über 1 cm dicke brüchige Lage glasig durchscheinenden, homogenen, gelblichen Fibrins. Im Oberlappen erstreckt sich, an der Spitze beginnend, längs der hinteren Fläche eine Zone von der Ausdehnung und Dicke eines Handtellers, in der das Parenchym durch sehr zarte, schiefrig gefärbte, feste Züge durchsetzt ist und sehr dicht sitzende, verdickte und fibrös obliterirte kleinste Bronchien enthält; sonst sind die Bronchien und das alveoläre Gewebe wie rechts.

Schleimhaut der Trachea und des Kehlkopfes blassroth, zart.

Die Cartilago thyreoides ist in ihren inneren Partien knöchern, mit Markräumen durchsetzt.

Glandula thyreoidea sehr klein mit langem dünnen Proc. pyramidalis. Der Mittellappen misst daher 6 cm in der Länge, die Seitenlappen sind dürftig, je 4,3, bezw. 4,5 cm lang. Die Form der Drüse ist regelrecht, im Parenchym makroskopisch keine Gallerte sichtbar; sehr geringer Blutgehalt, keine Gerüstveränderungen.

Bauchhöhle. Die Milz ist verhältnissmässig gross, 16 cm lang, 10 cm breit, 4 cm dick, fühlt sich mässig prall an. An der Vorderfläche der Kapsel eine zackig begrenzte, 0,5 cm dicke weissliche Scheibe von der Grösse eines Thalers. Die Pulpa ist weich und blutreich und verdeckt die Trabekel; Follikel nicht deutlich zu unterscheiden.

Nebennieren gross, ohne Abweichungen.

Linke Niere 14 cm lang, 7 cm breit, 3 cm hoch, blutreich, von gewöhnlicher Consistenz, Rinde mittelbreit, durchaus intact; die rechte Niere von der gleichen Beschaffenheit.

Magen von regulärer Weite; die Schleimhaut dick, im Pylorustheil schwache schiefrige Färbung.

Leber gross und schlaff; Acini klein, Parenchym von regelmässiger Färbung. Die Gallenblase, mit hellgelber Galle prall gefüllt, 12 cm lang, überragt den vorderen Leberrand um 4 cm.

Der linke Hoden, bei völliger Obliteration der Tunica vaginalis, ist durch einen etwa bohnengrossen, mit kleinen Cysten durchsetzten fibrösen Körper repräsentirt, der Nebenhoden dürftig, von gleicher Beschaffenheit, Samenstrang mit starker fibröser Neubildung seiner Wandung und Hüllen.

Der rechte Hoden von der Grösse eines kleinen Hühnereies; mit intactem Parenchym, zartem Gerüst und mittlerem Blutgehalt.

Das Gewicht der Hoden, mit gleich langem Funiculus spermat., beträgt: links 14 gr, rechts 50 gr.

Schädelhöhle. Schädeldach mesocephal, mit erhaltenen Nähten, schwer.

Oberflächen im Ganzen eben, nur an den Parietalia, neben der Sagittalnaht leichte, unscharf begrenzte, streifenförmige Abflachungen in geringer Ausdehnung.

Dura mässig straff gespannt, an der Convexität wie an der Innenfläche durchaus ohne Abweichungen.

Gehirn sehr gross. Die Arachnoides sehr zart, in ihren Maschen, wenig Flüssigkeit, schwach gefüllte Venen. Hirnwindungen kräftig, Furchen weit. In der linken vorderen Schädelgrube zeigt die Dura sehr dicht sitzende feine Rauhigkeiten mit tief rostfarbener Pigmentirung, weniger ausgebildet nach der Mitte zu. Es entspricht dieser Veränderung eine etwa 1 cm breite, an die Fissura longit. anstossende rostfarbene Zone der Arachnoides an der Unterfläche des linken Stirnlappens.

Die Gefässe der Hirnbasis sind überall zart, auch die Art. basilaris, welche ein wenig schlaff erscheint.

Die Gehirnsubstanz ist von mittlerem Blutgehalt, sehr feucht; Seiten- und Mittelventrikel sind verhältnissmässig sehr weit, mit klarer Flüssigkeit gefüllt. Das Gewicht des ganzen Gehirns beträgt genau 1400 gr.

Die Hypophysis ist 9 mm breit, von vorn nach hinten misst sie 11 mm und ist 6 mm hoch; sie ist von reichlich mittlerem Blutgehalt und zeigt makroskopisch keine Abweichungen. Sie wiegt 0,72 gr.

In den Tabellen A und B sind die Maasse der Leiche in Millimetern zusammengestellt.

A. Kopfmaasse mit den entsprechenden Schädelmaassen ().

	mm	mm
Grösster Umfang	605	(554)
Grösste Länge	200	(194,5)
„ Breite	163	(157)
Ohrhöhe	128	(125)
Stirnbreite	115	(100,5)
Gesichtshöhe A (Haarrand bis Kinn)	211	
„ B (Nasenwurzel bis Kinn)	136	(119,5)
Mittelgesicht	79	(77)
Kiefer bis Septum nar.	84	(68)
Oberlippe bis Septum nar.	26	
Gesichtsbreite a (Jochbögen)	153	(143)
„ b (Wangenbeinhöcker)	126	(109,5)
„ c (Kieferwinkel)	112	(104,5)
Distanz der inneren Augenwinkel	33	
„ „ äusseren „	98	
Nase, Höhe	54	
„ Elevation	26	
„ Länge	53	(52)
„ Breite	40	(26)
Nasenflügel	45	
Mund, Länge	58	
Ohr, Höhe	r. 74	l. 71
Entfernung des Ohrloches von der Nasenwurzel	116	
Der Längen-Breiten-Index beträgt	81,5	(80,7)

B. Körpermaasse.

	mm	mm
Ganze Höhe	1855	
Klafterweite	1920	
Höhe des Kinns	1575	
„ der Schulter	r. 1580	l. 1580
„ des Ellenbogens	r. 1240	l. 1250
„ des Handgelenkes	r. 960	l. 960
„ des Mittelfingers	r. 745	l. 750
„ des Nabels	1128	
„ der Christae ilium	1148	
„ des Symph. pubis	940	
„ der Trochanteren	995	
„ der Patella (ob. Rand)	r. 560	l. 575
„ des Malleolus extern.	r. 56	l. 58

		mm		mm
Schulterbreite		443		
Brustumfang		985		
Hand, Länge (Mittelfinger)	r.	214	l.	205
„ Breite	r.	96	l.	93
Fuss, Länge	r.	283	l.	289
„ Breite	r.	103	l.	103

Die Untersuchung des Skelets, zu deren Controle die Betrachtung der Fig. 2, zweckmässig mit der Lupe, dienen kann, ergiebt, dass gröbere Missverhältnisse in seinem Aufbau nicht bestehen. Bei der Zusammenfügung der Knochen ist den Verhältnissen der Weichtheile im Wesentlichen Rechnung getragen so dass das Skelet nur 6,5 cm kürzer ist, als der ganze Leichnam. Ist auch bei der Fassung der Wirbelsäule, sowie an den Hüft- und Kniegelenken eine kleine Verkürzung durch den Verlust der Knorpel erfolgt, so ist dieser doch, insgesammt etwa 4 cm, nicht so gross, dass bei einer Körpergrösse von 185,5 cm dies für die Beurtheilung der Proportionen in Betracht käme. Bei der Grösse der individuellen Differenzen überhaupt und der Willkürlichkeit der mittleren Maasse, welche nicht gestattet, eine bestimmte Norm aufzustellen, habe ich von einer Messung der einzelnen Knochen abgesehen. Auch die Proportionen des Thorax, die durch die geringfügige Verkürzung der Rippenknorpel bei vorsichtigem Trocknen derselben nicht wesentlich verändert sind, befinden sich innerhalb der mittleren Breiten.

Allein auffallend ist die Stärke der Oberschenkelknochen, an die sich zwar gleichfalls recht grosse, aber doch nicht in dem gleichen Maasse dicke Unterschenkelknochen anschliessen. Die Füsse erscheinen sogar verhältnissmässig klein, insbesondere aber im Vergleich mit dem Handskelet beiderseits, das von grossen und rohen Formen ist.

Die Grösse des Schädels im Verhältniss zu den übrigen Körpertheilen ist auch in den Abbildungen auffällig, ohne indess auch hier das gewöhnliche Maass so weit zu überschreiten, dass die Akromegalie schon im Groben am Skelet zur Geltung käme.

Weniger bemerkbar ist gleichfalls die recht kräftige Entwickelung der Schlüsselbeine, die jedoch bei einem schwer arbeitenden Manne (Maschinisten) ebenso wenig als etwas Besonderes erscheint wie die kräftigen Formen des übrigen Knochengerüstes.

Eine nicht seltene Abweichung zeigt der selbständig gebliebene, breite und flache, in der Mitte seines unteren Abschnittes perforirte Proc. xiphoides des Brustbeins. Manubrium und Corpus sterni sind gleichfalls noch durch eine Synchondrose verbunden.

Von grosser Ausdehnung sind nun an dem Skelet die Veränderungen der Knochenoberflächen, die alle auf eine Neubildung von Knochengewebe hinauskommen. Sie lassen sich gruppiren als supracartilaginäre Exostosen und periosteale und parosteale Hyperostosen. Zu der ersten Gruppe gehören die grösstentheils vom Körper des Brustbeins ausgehenden, stellenweise auch isolirt den Rippenknorpeln aufsitzenden perichondralen Knochenplättchen, welche vereinzelt auch eine dürftige Schale um die Knorpelspangen bilden.

Ebenso ist hierher eine an die Stelle der linken Synchondrosis sacro-iliaca getretene feste Synostose zu rechnen. Im Gegensatz zu der scharfgezeichneten Spalte an der rechten Seite sind hier die Flügel des Kreuzbeins und die Darmbeinschaufel durch einen im Ganzen glatten, mässig vorspringenden Wulst an ihrer Vorderfläche fest vereinigt, während in ihren übrigen dahinter gelegenen Abschnitten die Synchondrose erhalten blieb.

Ferner sind der VIII.—XII. Brustwirbelkörper links durch vier kräftige, spangenförmige supracartilaginäre Exostosen verbunden.

Die andere Gruppe der Oberflächen-Veränderungen sind durch zahllose kleine Anwüchse repräsentirt, die zumeist ganz bestimmt localisirt sind. Die gewöhnlich sehr dicht sitzenden, kleinen, stachelförmigen, seltener warzenartigen Vorsprünge machen sich an allen Theilen des Skelets bemerkbar und treten namentlich an den Muskelansätzen in zusammenhängenden Anordnungen auf. Bevorzugt durch die Zahl und Dichtigkeit der kleinen Fortsätze erscheinen beide Claviculae, am Becken die Cristae ilium, der obere Pfannenrand der Hüftgelenke, sowie die beiden Tubera ischei die Nachbarschaft der Symphysis pubis.

Die stark vortretende Crista post. femoris zeigt beiderseits eine doppelte Reihe kurzer Stacheln und auch der innere untere Condylus der Femora ist mit spinösen Auswüchsen dicht besetzt.

Die Calcanei sind beide in der gleichen Art ausgestattet und an der plantaren Fläche sind die II und III Phalangen der Zehen mit besonders starken, vielfach flächenförmigen und schwammartigen Hyperostosen bedeckt, während sich an den ersten Phalangen und den Metatarsalknochen die Vorsprünge auf die Muskelansätze beschränken.

Die Dorsalseite aller Fuss- und Handknochen ist glatt, an den oberen Flächen des Handskelets finden sich nur unbedeutende, den Muskelvorsprüngen folgende stachelige Leisten.

Alle Gelenke sind durchaus intact.

Alleinstehend in ihrer Art ist die bereits während des Lebens constatirte Unebenheit der rechten Schienbeinkante. Die vordere Kante ist in ihrem unteren Abschnitte abgeflacht und mit mässigen Rauhigkeiten versehen, welche auf die Einwirkung von Varicen des Unterhautfettes zurückzuführen sind.

Ein besonderes Interesse bietet, wie bei allen Akromegalen, der Schädel, dessen Maasse in der Tabelle C zusammengestellt sind.

C. Schädelmaasse mit den entsprechenden Kopfmaassen ( ).

	mm	mm
Grösster Umfang	554	(605)
Grösste Länge	194,5	(200)
Grösste Breite	157	(163)
Ohrhöhe	125	(128)
Stirnbreite	100,5	(115)
Gesichtshöhe (Nasenwurzel bis Kinn)	119,5	(136)
Zahnrand bis Nasenwurzel	77	
Kieferrand bis Nasenstachel	68	
Zahnrand „ „	24	
Alveolarrand bis „	13	
Gesichtsbreite a (Jochbögen)	143	(153)
„ b (Wangenbeinhöcker)	109,5	(126)
„ c (Kieferwinkel)	104,5	(112)
Distanz der Augenhöhlen	26	
Augenhöhlen, Höhe	36	
„ Breite	44	
Nase, Länge	52	(53)
„ Breite	26	(40)
Stirnbreite, minimale	108	
Coronarbreite	124	
Parietalbreite (Tubera)	153	
Temporalbreite	155	
Auricularbreite	127	
Occipitalbreite (os occipit.)	113	
Mastoidalbreite, Basis	140	
„ Spitze	114	

	mm	mm
Hinterhauptsloch bis Nasenwurzel	109	
Occipitalloch-Höhe	113,5	
Alveolarfortsatz des Oberkiefers	r. 13,	Mitte 9,5, l. 9
Gaumen, Länge	57,5	
„ Breite	42	
Hinterhauptsloch, Länge	40,5	
„ Breite	29,5	
Unterkiefer, Höhe mit Zahn	43	
„ „ ohne „	31	
„ -Aeste	64	
Gerade Hinterhauptslänge	110	
Basilare Länge: Nasenwurzel bis For. magnum	98	
„ „ Meat. auditor	115	
Nasenstachel bis For. magnum	114	
„ „ Meat. auditor	121	
Alveolarfortsatz bis For. magnum	116	
„ „ Meat. auditor	132	
Zahnrand bis For. magnum	110	
„ „ Meat. auditor	129	
Kinn bis For. magnum	133	
„ „ Meat. auditor	151	
Vertical-Umfang (Ohr bis Ohr)	361	
Sagittaler Umfang (Nasenwurzel bis Hinterhauptsloch)	404	
Sagittale Länge: Stirnbein	145	
Parietalia	125	
Squama occipit.	134	

Entsprechend den bei der äusseren Besichtigung ermittelten Merkmalen des Kopfes ist auch der Schädel recht gross, doch erscheint der Unterkieferknochen nicht in dem Maasse vergrössert, wie es nach den Weichtheil-Verhältnissen anzunehmen war. Dagegen springen die Tubercula mentalia (Taf. X Fig. 4) beiderseits mit ungewöhnlicher Stärke hervor. Ebenso ist die Spina mentalis int. sehr kräftig entwickelt. Im Verhältniss zu seinen anderen Maassen erscheint der Schädel in allen Abschnitten etwas schmal.

Die starke Wulstung der Supraorbitalbögen und das Vorspringen der Nasenbeine (Taf. X Fig. 3) entsprechend der tiefen Einsattelung der Nase sind nicht minder deutlich, wie am Kopfe, dessen Abweichungen ihr Correlat in der Beschaffenheit des Schädels finden. Dieser ist, wie schon erörtert, recht gross, er ist auch sehr geräumig, seine Capacität beträgt genau 1700 ccm, wie er ein Gehirn von 1400 g beherbergte. Der Schädel ist in allen Theilen starkknochig, was auch in seinem bedeutenden Gewicht zum Ausdruck kommt; er wiegt macerirt 1029 g, wovon auf das abgesägte Dach 493 g kommen.

Die Suturen, mit Ausnahme der Stirnnaht, sind deutlich erhalten, der Längen-Breiten-Index beträgt 80,7, dem der mit den Weichtheilen festgestellte von 81,5 entspricht.

Die Grobheit der Formen wird wesentlich bedingt durch die Stärke der compacten Knochentafeln, an denen die Engigkeit der Gefässlöcher auffällig ist. Doch ist das Schädeldach bis auf ganz vereinzelte, unbedeutende Unebenheiten glatt, dagegen sind die übrigen Oberflächen der Schädelknochen zum Theil sehr dicht mit kleinen Auswüchsen bedeckt: Besonders dicht stehen sie, in fast stalaktitenförmiger Entwickelung, an den Muskel-Fortsätzen des Hinterhauptbeins und der Warzenfortsätze der Schläfebeins, sowie am knöchernen Gaumen, hier beschränkt auf die Oberkiefer-Flächen, während die Gaumenbeine frei sind. Auffällig ist im Innern der Schädel-Capsel die Localisation der Knochen-Vorsprünge in der hinteren und mittleren Schädel-Grube, besonders auf dem Clivus Blumenbachi, während der Keilbein-Sattel und die vorderen Schädel-Gruben gänzlich frei davon sind.

Geräumig, wie die Schädelhöhle im Ganzen, ist die Grube der Hypophysis. Ihre Maasse betragen vom Tuberc. sellae turc. bis zur Sattellehne 1,3 cm, zwischen den beiden Proc. clinoid. ant. 2,5 cm, die Tiefe 0,8 cm.

In den mittleren Schädelgruben und an den Alae pterygoideae finden sich einzelne kleine, lenticuläre Vertiefungen, ebenso am rechten Stirnbein, in der Nähe der Mittellinie, flache Usuren an der innern Fläche des Hinterhauptbeines. Die Impressiones digitatae sind in sämmtlichen Schädelgruben stark ausgebildet.

Die Untersuchung der Weichtheile ergab im ganzen Körper keine derjenigen Abweichungen, welche von den Autoren für die Akromegalie mit besonderer Vorliebe in Anspruch genommen werden, und auch die mikroskopische Untersuchung der verschiedenen Weichtheile der Extremitäten und des Rumpfes zeigte nichts, was nicht in derselben Constitution bei atrophischen Individuen anderer Art gefunden würde. Die bindegewebigen Einrichtungen der Cutis, das interstitielle Bindegewebe in Musculatur waren nicht unbedeutend, ebenso das Zwischengewebe der peripherischen Nerven, sowie der grossen Gefässtämme, hatten aber bei der grossen und derben Configuration des starkknochigen Mannes nichts Auffallendes. Vereinzelte Kalkablagerungen in der

Muscularis der peripherischen Arterien beschränkten sich auf die Media. Degenerationen der Muskel-Primitivbündel fanden sich auch an denjenigen der unteren Extremitäten nicht vor, nur einfache Atrophie, die zu einer mässigen Verringerung des Querschnittes der Primitivbündel geführt hatte. Grössere Anhäufungen interstitiellen Fettes wurden vermisst. Die nervösen Centraorgane, insbesondere das Rückenmark boten auch mikroskopisch keine Anomalien, ausser den Narben an der Unterfläche des linken Stirnlappens.

Eine besondere Erwähnung beansprucht der Befund der Hypophyse, weil diesem Organ in den letzten Jahren eine derartige Stellung in der Anatomie der Akromegalen eingeräumt ist, dass ohne schwere Veränderungen des Hirnanhanges für viele Autoren keine Akromegalie denkbar erscheint. Konnte doch Virchow (Berl. Klin. Wochenschr. 1900 Nr. 51 S. 1191) darauf hinweisen, dass die 5 in seiner Sammlung befindlichen Fälle von Akromegalie keine Vergrösserung oder Tumorbildung aufweisen. Der jüngste dieser Fälle ist der vorliegende. Wenn auch das Gewicht der Hypophyse um etwa 1 Decigramm das Mittel überschreitet, so ist doch in Anbetracht der bedeutenden Grösse der Leiche darin keine Anomalie zu sehen. Die mikroskopische Untersuchung zeigt die weiten Capillaren stark gefüllt; die grossen körnigen Zellen reichlich, aber gegen den normalen Zustand nicht nachweisbar vermehrt. Einige dieser Zellen sind besonders gross, vereinzelte haben zwei Kerne. Auch in der Auskleidung der Gallerte enthaltenden Alveolen finden sich grosse Zellen in gewöhnlicher Zahl und Anordnung; diese Alveolen selbst sind nicht zahlreicher und grösser, als in den zum Vergleich untersuchten unverdächtigen Hypophysen. Der faserige Theil erscheint ganz einwandsfrei.

Die Gland. thyreoidea, deren Kleinheit schon erwähnt wurde, zeigte niedrige Epithelien und verhältnissmässig reichliche Gallerte; das dürftige Gerüst war ohne Abweichung.

Die Beziehungen des Falles Kauerauf zum Riesenwuchs habe ich an anderer Stelle besprochen (Zeitschr. für Ethnologie 1900 Heft 4, 304). Hier möchte ich bezüglich seiner pathologischen Seite nur darauf hinweisen, dass das akromegalische Symptom am Knochengerüst zweifellos hervortritt, so wenig ausgesprochen in unseren Falle die übrigen Befunde sind. Insbesondere lässt

die Hypophysis cerebri ganz im Stich, da ihr Zustand eine functionelle Phase zeigt, die sehr gewöhnlich angetroffen wird. Dafür vermag auch die offenbare Kleinheit der Thyreoidea nicht zu entschädigen. Es ist deshalb ebenso unangebracht, schon jetzt aus unserem Falle weitergehende theoretische Schlüsse zu ziehen, wie ihn aus der Reihe der Akromegalen auszuschliessen, weil der Hirnanhang weder hypertrophisch, noch durch eine bösartige Geschwulst oder sonstwie pathologisch verändert ist.

Erklärung der Abbildungen auf Tafel X.

Fig. 1. Portrait des Kauerauf (aufgenommen von Herrn Stabsarzt Burghart).
Fig. 2. Skelet mit Centimeterstab.
Fig. 3. Seitenansicht des Schädels, $^1/_3$ nat. Gr.
Fig. 4. Vorderansicht des Schädels, $^1/_3$ nat. Gr.
(Fig. 2—4 Negative des Verfassers.)

XVII.

Die syphilitische Erkrankung der Gehirn-Arterien.

(Aus dem Pathologischen Institut zu Berlin.)
Von
Dr. med. Junzo Nagano aus Japan.

(Hierzu Taf. XI.)

Seit Heubners Bearbeitung[1]) der syphilitischen Erkrankung der Gehirn-Arterien sind verschiedene Arbeiten über denselben Gegenstand erschienen. Trotzdem aber ist die Meinung der

[1]) Bezüglich der Literatur wird im Allgemeinen auf das umfassende Referat „Syphilis des Centralnervensystems" von Dr. E. Meyer Centralblatt für allgemeine Pathologie und pathologische Anatomie IX. Bd. 1898. S. 746 verwiesen. Nach diesem ist noch erschienen: Abramow, „Ueber die Veränderung der Blutgefässe bei der Syphilis". Beiträge zur pathol. Anatomie Bd. XXIV 1898.

Autoren über zwei Fragen noch immer getheilt, nämlich, an welchen Stellen der Arterienwand der syphilitische Process beginnt, und ob er wirklich einen specifischen Charakter besitzt.

Bezüglich der ersten Frage hat Heubner angegeben, dass die syphilitische Gefäss-Erkrankung zwischen dem Endothel und der Membrana fenestrata mit einer Kern-Vermehrung anfange, die aus einer Wucherung des Endothels hervorgehe. Nach Heubner vergrössern sich diese Zellen, nehmen spindelige Gestalt an, lagern zuerst in dem Lumen der Membrana fenestrata und heben im weiteren Verlauf die Endothel-Schicht und zwar einseitig von der Fenestrata ab. Allmählich werden die Spindelzellen sehr fortsatzreich und bilden ein Flechtwerk, welches sich gegen das Lumen des Gefässes ausdehnt; dabei ist die Neubildung immer von aussen durch die Membrana fenestrata und von innen durch das Gefäss-Endothel begrenzt.

Dieser Heubner'schen Auffassung bezüglich des Sitzes des syphilitischen Processes wurde zuerst von Baumgarten widersprochen. Baumgarten behauptet, dass der syphilitische Process zuerst in der Adventitia anfange, sich erst secundär auf die Intima ausbreite und eine Wucherung des Endothels derselben verursache. Seitdem haben verschiedene Autoren versucht, in dieser Frage eine Entscheidung herbeizuführen. Eichhorst[1]), Vogel[2]), Schmidt, Joffroy und Letienne, Ewald, Möller und Rosin nehmen eine primäre Wucherung der Intima an. Köster, Schmaus, Pick, Lamy, Sottas, Marchand, Stanziale, Weygandt und Schwarz sprechen sich für den Beginn der Erkrankung in der Adventitia aus. Alelekoff, Bristow und Hudelo meinen, dass die Veränderung in der Intima oder in der Adventitia beginnen könne. Rumpf vertritt die Ansicht, dass der syphilitische Process der Arterien von dem Capillargefäss-System der Media seinen Ursprung nehme und sich von dort auf die Intima oder Adven-

[1]) Eichhorst. Ein bemerkenswerther Erweichungsheerd in der Voralbrücken in Folge von syphilitischer Entartung der A. basilaris. Charité-Annalen 1876.

[2]) Vogel. Hirn-Erweichung und Arterien-Syphilis. Archiv f. kl. Med. Bd. XX.

titia ausbreite. Oppenheim behauptet, dass die drei Häute der Arterien unabhängig von einander erkranken können; Abramow pflichtet ihm bei.

Was die zweite Frage betrifft, ob die syphilitische Arterien-Erkrankung an und für sich eine specifische ist und in welchen Punkten sie sich von der Arteriosclerose und ähnlichen Erkrankungen der Arterien unterscheidet, so führt Heubner an, dass bei der Syphilis die Neubildung viel zellreicher ist, nicht verfettet und nicht verkalkt, sich schneller und heerdförmig entwickelt. Ferner hebt Heubner hervor, dass die Endoarteriitis an sich ein specifischer Process nicht sei, dass die Zellen in Form und Lagerung auch in anderen Fällen vorkommen; es sei nur als charakteristisch für Syphilis anzusehen, dass eine Proliferation des Endothels hervorgerufen werde. Baumgarten spricht aus, dass man als für Syphilis specifisch nur einen solchen Process ansehen kann, wo eine gummöse Erkrankung der Adventitia besteht, die von einer secundären Wucherung der Intima begleitet ist. Wendeler nimmt an, dass als typisch für Syphilis die Bildung einer neuen Membrana fenestrata gelten kann, was bei anders bedingter Endoarteriitis nicht vorkomme. Alelekoff sagt, die charakteristische Eigenthümlichkeit der syphilitischen Arteriitis liege darin, dass man eine so üppige Wucherung der Intima, eine solche Unbeständigkeit der Neubildung, einen solchen periodischen Entwickelungsgang derselben, wie bei Syphilis nie bei einer anderen Arteriitis beobachte. Von einigen Autoren, wie Thomas, Boettiger, Sottas, Pick, Möller u. a. ist auch eine hyaline Degeneration der Gefässe bei der Syphilis beschrieben worden, ohne dass diesem Befunde irgend eine Bedeutung in diagnostischer Hinsicht beigelegt werden konnte.

An dieser Stelle sei ferner bemerkt, dass zuerst Heubner das Vorkommen von mehreren Membranae fenestratae beschrieben und Wendeler später sogar diese Erscheinung für eine specifische Eigenschaft der syphilitischen Gefäss-Erkrankung erklärt hat. Stanziale, Sottas und Rosin sprechen gleichfalls von der Neubildung der elastischen Membran. Dagegen sind v. Rad, Marchand, Pick, Wickel, Alelekoff und Schwarz u. A. der Meinung, dass die gesehene mehrfache elastische Membran vielleicht nur die Folge des Auseinanderdrängens der

alten durch die syphilitische Neubildung sei. Auch Abramow beschrieb eine Anschwellung und Spaltung der Membrana elastica.

So besteht in dem Gebiete der syphilitischen Arterien-Erkrankung bezüglich mehrerer Punkte manche Differenz zwischen den Angaben der einzelnen Autoren. Es scheint deshalb gerechtfertigt, das Resultat der Untersuchung eines neuen Falles von sicher syphilitischer Hirnarterien-Erkrankung mitzutheilen, um vielleicht in einer der besprochenen Fragen eine Entscheidung zu versuchen.

Das Präparat, welches seit April dieses Jahres (1900) im pathologischen Institut zu Berlin aufbewahrt worden war und mir von Herrn Privatdocent Dr. Oestreich, Assistenten am Institut, zur Bearbeitung übergeben wurde, stammt von einem 50jährigen Droschkenkutscher, welcher am 2. April dieses Jahres auf die II. medicinische Klinik der Charité (Geh. Rath Prof. Dr. Gerhardt) aufgenommen wurde.

Die Krankengeschichte des Patienten, welche ich der Güte des Herrn Geh. Rath Prof. Dr. Gerhardt verdanke, ist folgende.

B., Carl, Droschkenkutscher, 51 Jahre.

Klinische Diagnose: Lues cerebri. Apoplexie.

Anamnese: Hereditäres Verhalten: Eltern sind an ihm unbekannter Krankheit gestorben, ebenso 3 Brüder im Alter von 17, 19 und 34 Jahren. 2 Brüder leben und sind gesund. Aeussere Verhältnisse: Patient wurde 1851 in Berlin geboren, besuchte die Schule bis zu seinem 14. Lebensjahre, diente bei den 2. Garde-Ulanen von 1871—74; von seinem 14. Lebensjahre an bis vor 2 Jahren war P. als Schlächter thätig, seit 2 Jahren ist P. Droschkenkutscher. P. heirathete zum ersten Mal 1879; seine erste Frau starb 1895 an einem Unterleibsleiden; P. hatte aus dieser Ehe keine Kinder. Zum zweiten Mal ist P. seit October 1896 verheirathet; seine Frau hatte 1898 einen Abort; Kinder hat P. auch aus dieser Ehe nicht.

Kinderkrankheiten: —

Spätere Krankheiten: 1871 hatte P. als Soldat Wechselfieber, 14 Tage lang, nachdem er mit seinem Pferde gestürzt war, wobei er innerliche Verletzungen erlitten hatte. 1875 fiel dem P. ein hängender Balken auf die linke Seite des Kopfes, er trug eine klaffende Wunde davon, bewusstlos war er nicht.

Jetzige Erkrankung: Seit Anfang März bemerkte P. das Auftreten von Kopfschmerzen, diese traten anfallweise auf. Die Kopfschmerzen kündigten

sich nach Angabe des P. durch vorausgehendes Frostgefühl an; zuerst wurde der Kopf kalt, dann allmählich der übrige Körper, und nun traten die Kopfschmerzen auf, während des Frostgefühls zitterte P. am ganzen Körper stark; diese Anfälle dauerten stets 4—5 Stunden, nie bei Nacht. Die Kopfschmerzen selber waren, wie P. spontan angiebt, links stärker, als rechts. Dieser Zustand dauerte bis Dienstag, 27. März 1900, an, ohne dass P. sein Geschäft aufgab. Zugleich mit diesen Kopfschmerzen bemerkte P. ein Gefühl von Schwere in der rechten Körperhälfte. Am Dienstag, 27. März, fuhr P. in der Thiergartenstrasse mit seinem Taxameter, als ihm plötzlich schwarz vor den Augen wurde, dies dauerte aber nur einen Augenblick. Weiterhin war P. nicht besinnungslos, sondern verwirrt; sah Alles, was mit ihm passirte, und hatte weder den Willen, die Energie noch die Kraft, sein Gefährt zu lenken, verloren; er hörte Alles, und als der Fahrgast die Taxe bezahlen wollte, kam dies P. auch zum Bewusstsein. Er sah, wie sein Gefährt in eine andere Droschke hineinfuhr, ohne dass er etwas dagegen machte bezw. machen konnte; er liess sein Pferd nun ruhig selbst gehen, das ihn auch nach seinem alten Standplatz zurückbrachte; er machte noch bis 7 Uhr verschiedene Fuhren, da seine Verwirrtheit sich seit ca. 5 Uhr gelöst hatte nach einer Dauer von ungefähr 3 Stunden; er giebt an, er hätte die Fuhren ja machen können, da man mit der linken Hand fahre und die rechte Hand dazu gar nicht brauche. Nachdem P. aus seiner Verwirrtheit wieder zu klaren Sinnen kam, bemerkte er, dass er nicht sprechen könne, er hatte das Gefühl von Schwere in der rechten Körperhälfte: er konnte den rechten Arm nicht wie früher frei bewegen, sondern nur beschränkte Bewegungen ausführen. Als er Abends nach Hause ging, schleifte er den rechten Fuss nach und er hatte Mühe, in seine 4 Treppen hoch gelegene Wohnung emporzukommen. Seit Freitag, 20. März, fing die Sprache wieder an sich einzustellen, ebenso datirt P. von diesem Tage an eine leichte Bewegung im rechten Arm und Bein.

Jetzige Klagen: Ueber Erschwerung der Sprache, über Schwere in der rechten Körperhälfte und darüber, dass er kein Gefühl in der rechten Seite hätte.

Urin kann nur unter Anstrengung gelassen werden; P. muss erst sehr lange angestrengt pressen, bis er den Urin in schwachem Strahl lassen kann. Manchmal kann er den ganzen Tag über keinen Urin lassen. Er hat diese Mühe beim Urinlassen schon seit seiner Militärzeit.

Stuhlgang: regelmässig. Durst mässig. Appetit gut. Husten und Auswurf unbedeutend. Potatorium: für 10 Pf. Schnaps, Bier sehr wenig, zeitweise gar nicht. Infection: 1876 Schanker, der in ca. 14 Tagen ausser Erscheinung trat ohne Behandlung.

Status praesens. Körperconstitution: P. ist ein 1,78 m grosser, kräftig gebauter 51jähriger Mann von kräftigem Knochenbau und Musculatur und mässigem Fettpolster. Gesicht: mässig voll, gerötbet. Haut: trocken, warm. Drüsen: Cervicaldrüsen, Cubitaldrüsen, Inguinaldrüsen vergrössert.

Schienbeinkante glatt. Oedeme, Exantheme nicht vorhanden. Zahlreiche, von Schnittwunden herrührende Narben an den Händen. Nervensystem: Sensorium frei. P. hat das Gefühl, als ob seine rechte Körperhälfte kälter als die linke wäre. Kribbelgefühl im rechten Daumen. Händedruck rechts deutlich schwächer als links. Sprache: bei schwer auszusprechenden Worten deutliches Silbenstottern; P. klagt über ein Gefühl von Spannung in der Unterlippe und Kinngegend beim Sprechen, besonders bei raschem Sprechen. Pupillen eng, rechts etwas weiter als links, reagiren träge auf Lichteinfall und Accomodation, Augenbewegungen frei. Beim Einnehmen der Endstellungen leichter Nystagmus. Augenhintergrund normal. Facialis: rechte Nasolabialfalte verstrichen. Zunge weicht beim Herausstrecken etwas nach rechts ab, zeigt fibrilläres Muskelzittern. Hände zeigen leichten kleinschlägigen Tremor. Sensibilität: Pinselberührungen überall richtig empfunden. Schmerzempfindung an der ganzen rechten Körperhälfte leicht herabgesetzt. Reflex: Patellar-Reflex rechts stärker als links, Muskel-, Periost-, Sehnen-Reflex +, Fussclonus —. Motilität: Parese der oberen und unteren Extremität. P. ist im Stande, alle Bewegungen auszuführen: Bewegungen sind wesentlich kraftloser, als die mit den linksseitigen ausgeführten. Gang: Beim Gehen belastet P. das rechte Bein stets wesentlich kürzere Zeit als das linke mit der Körperlast. Respiration: Thorax stark gewölbt, Supra- und Infraclavicular-Gruben gut gefüllt. Brustumfang rechts 49½/51 cm, links 50½/51½ cm. Athemtypus costoabdominal. Lungengrenzen: unterer Rand der 5. Rippe, XI Brustwirbel, VII Proc. spinosus. Percussion: überall voller Lungenschall. Auscultation: Vasiculärathmen ohne Nebengeräusche. Circulation: Spitzenstoss in 4 Intercostalraum, 2 Querfinger ausserhalb der Mammillarlinie deutlich sichtbar, stark fühlbar, hebend. Herzdämpfung: unterer Rand der 3. Rippe, 2 Querfinger ausserhalb der Mammillarlinie, linker Sternalrand. Herztöne: 1 Ton über der Herzspitze nicht ganz rein, die übrigen Töne rein. Radialis mässig hart, nur wenig geschlängelt. Puls voll, kräftig, regelmässig. Digestion: Abdomen mässig gewölbt, weich, nirgends druckempfindlich. Zunge hellroth ohne Belag. Leber: Oberer Rand der 4. Rippe, zwei Fingerbreiten unter dem Rippenbogen, 1 Querfingerbreite unter dem Proc. xiphoid. Rand fühlbar, glatt, weich, nicht schmerzhaft beim Betasten. Milz: 9. bis 11. Rippe, nicht palpabel. Erbrechen. P. verschluckt sich sehr oft beim Trinken, während er ohne Störung essen kann.

Verlauf.

5. April. P. giebt an, dass sich ihm Alles im Kopf dreht. Es macht sich bei ihm eine sehr leichte Erregbarkeit bemerkbar. P. giebt an, dass er in der rechten Hand ein taubes Gefühl habe.

6. April. P. befindet sich in deprimirter Stimmung, weint viel und klagt über Kopfdruck und Sausen im Kopfe.

7. April. P. fiel heute früh, als er zum Waschen gehen wollte, plötzlich um, nachdem es ihm vorher schwindlig geworden war; er klagt über

Schwere im ganzen Körper; während des Anfalls war P. nicht bewusstlos; der Anfall dauerte 3—4 Minuten, er musste von Patienten hereingeführt werden. In der Nacht vom 6. zum 7. hat P. wegen heftiger Kopfschmerzen nicht geschlafen, am Morgen soll er nach Aussage der anderen Patienten apathisch im Bett gesessen haben und sich beim Ankleiden auffällig ungeschickt angestellt haben. Die Unterhaltung der übrigen Patienten unter einander soll ihn in gereizte Stimmung versetzt haben. Es wurde 2200 ccm Urin mittels Catheter entleert.

8. April. Während der Nacht entwickelt sich eine stärkere Lähmung der rechten unteren Extremität, Zunge weicht beim Herausstrecken sehr stark nach rechts ab; P. ist leicht benommen, reagirt aber auf lautes Anrufen; Beklopfen der linken Schädelhälfte anscheinend sehr schmerzhaft. Keine Stauungspapille. Am Abend ist P. vollkommen benommen, reagirt nicht auf Anrede etc., athmet sehr mühsam und beschleunigt, hat relativ langsamen Puls, oft Singultus. Lautes grunzendes Röcheln bei der Athmung. Blase steht fast am Nabel. Ueber den Lungen keine Dämpfung, schwaches Athmungsgeräusch, lautes Schnurren, Puls kräftig und voll, nicht immer regelmässig. Beim Katheterisiren lässt P. Urin, so dass nur 600 ccm aufgenommen werden.

9. April. P. ist am Morgen in Schweiss gebadet, so dass die Kissen durchnässt sind, in tiefem Coma, hat eine laute, stertoröse Athmung und einen vollen, weicher gewordenen Puls. Puls ist unregelmässig und nach 6—15 Schlägen fällt ein Schlag gänzlich aus. Pupillen eng, reagiren minimal auf Lichteinfall. Pantellarreflex R. und L. auszulösen, L. schlechter als R. Beim Stechen der Fusssohle R. und L. Abwehrbewegungen. An Händen rufen tiefe Nadelstiche gewöhnlich keine Reflexbewegung hervor, nur manchmal in der linken Hand. Percussion: Ueber den Lungen keine Dämpfung. Das Athmungsgeräusch ist überall vesiculär, an vielen Stellen von Schnurren und Rasselgeräuschen begleitet. Herztöne mässig laut, rein. Die Athmung wird sofort frei und verliert den stertorösen Charakter, wenn man den herabgefallenen Unterkiefer nach vorn hebt. Motilität: Der rechte Arm fällt vollkommen schlaff herunter. Das rechte Bein zeigt etwas Tonus.

Nachmittags. Fortdauern des Comas. Der K. reagirt nicht auf Anrufen, er zieht jedoch auf Nadelstich alle Extremitäten in gleicher Weise zurück und macht auch spontan zeitweise Bewegungen mit dem rechten Arm. Der Kranke hustet manchmal feucht auf und expectorirt auch helles, eitrig zusammenfliessendes Sputum. Ueber den Lungen L. H. U. Schall dumpfer als rechts. Athmungsgeräusch, soweit unterscheidbar, überall vesiculär. Schweissbildung hat nachgelassen. Puls kräftig voll, nicht unregelmässig. Abends 7½ Uhr: Venaesectio. Aus der linken Vena mediana 300 ccm Blut abgelassen. Irgend eine Wirkung auf das Sensorium ist zunächst nicht festzustellen. Die Athmung bleibt stertorös und ungenügend, wenn der Unterkiefer nicht vorgezogen wird. In der Nacht bringt die Nachtwache in passender Weise einen Bügel (Tastercirkel) an, welcher mit

den Fassenden hinter dem Angulus mandib. liegt, am andern Ende an einer Leine (von der Kopftafel zum unteren Fassende) suspendirt ist und den Unterkiefer in guter Lage nach vorn fixirt, so dass der Kranke am Morgen ruhig athmend getroffen wird[1]). Pupillen weit (Atropin). Patellarreflex +. Urin fehlt. Blase nur wenig gefüllt. Seit gestern Nachmittag kein Singultus. Um 12 Uhr Mittags Katheterisation. Entleerung von 1000 ccm hochgestellten Urins.

10. April. Exitus letalis.

Sectionsprotokoll (Dr. Oestreich).

Diagnose: Arteriitis gummosa basilaris. Encephalomalacia flava pontis. Pneumonia hypostatica dextra. Nephritis parenchymatosa.

Die inneren Organe ergeben keine weiteren Zeichen von Syphilis.

Der vordere Theil der A. basilaris ist verdickt, hart, und zeigt nur ein minimales, nach dem Pons zu excentrisch gelegenes Lumen. Der Rest wird eingenommen von der sehr verdickten, offenbar stark veränderten Wand, welche besonders in den äussersten Schichten eine gelblichgraue Infiltration erkennen lässt. Die Gehirnsubstanz schneidet sich derb, die Ependym ist körnig, die Arachnoidea ist vielfach stark verdickt. Der Pons enthält einen gelblichen Erweichungsheerd.

Die klinische Diagnose konnte bereits mit Sicherheit auf Lues cerebri gestellt werden. Auf die nähere Besprechung der klinischen Symptome der Hirn-Syphilis möchte ich verzichten. Dagegen bedarf die makroskopische pathologisch-anatomische Diagnose einer kurzen Begründung. Der makroskopische Befund war völlig von dem einer sklerotischen Erkrankung abweichend. Die gewöhnliche Arterio-Sklerose, das Atherom, zeigen bekanntlich neben Verdichtung, Erweiterung, Starrwandigkeit und Verkalkung der Gehirn-Arterien im Allgemeinen vielfach gelbliche Fleckung, welche schon bei makroskopischer Besichtigung als der Intima angehörig leicht erkannt werden kann. Die Pia mater und Adventitia zeigen dabei in der Regel keine specielle Veränderung. Der Befund des vorliegenden Falles war ganz anders. Allerdings ergab die makroskopische Besichtigung eine Veränderung des inneren Theiles des Gefässes. Das Lumen war erheblich verengt, deutlich excentrisch gelegen, aber es fehlten die bereits erwähnten der einfachen Endoarteriitis eigenthümlichen Flecken der Intima. Zugleich war das Gefäss zwar starrwandig, jedoch deutlich nicht verkalkt, ferner war ganz besonders auffallend eine schwere Veränderung der Adventitia,

[1]) Vgl. Bockler, Zeitschrift f. Krankenpflege 1900.

welche sich als gelblichgraue Verdickung darstellte und sich in die Pia mater hineinerstreckte. Die gelblichgraue bis gelblichweisse Farbe (vgl. Marchand) glich aufs Deutlichste der Färbung von Gummiknoten, welche auch auf der Schnittfläche das gleiche leicht trockne Aussehen bieten. Aus diesen Gründen konnte es nicht zweifelhaft sein, dass eine sichere syphilitische Erkrankung vorlag. Ich lege gewissen Werth darauf, dass die pathologisch-anatomische Diagnose absolut sicher auf eine syphilitische Erkrankung gestellt werden konnte und möchte eine blosse anamnestische Begründung einer Affection als syphilitisch nicht immer für hinreichend sicher halten. Bezüglich der allgemeinen pathologisch-anatomischen Diagnose einer syphilitischen Erkrankung kann als charakteristisch für Syphilis nur gelten die Gummibildung (vgl. Baumgarten); einfach entzündliche Erkrankungen sind kaum je anatomisch direct beweisend. Wenn die Gummibildung zusammen mit einfach entzündlichen Processen vorliegt, so kommt auch für letztere die Syphilis als ursächliches Moment in Betracht. Ehe ich darüber weiter spreche, sei zunächst der mikroskopische Befund mitgetheilt.

Mikroskopischer Befund.

Von dem Präparat, welches 6 Monate in oft gewechselter Müller'scher Lösung gelegen hatte, habe ich den erkrankten Theil der A. basilaris mit allen erkrankten Aesten und einem Theil des Erweichungsheerdes in der Brücke abgeschnitten, in Alkohol absolutus nachgehärtet, in Photoxylin eingebettet, dann machte ich Querschnitte durch die Arterien; ich habe meist mit Hämatoxylin und Eosin gefärbt, zum Theil nach van Gieson, zum Theil auch zum Zwecke des Nachweises des elastischen Gewebes, nach Weigert und Unna, ersteres unter Vorfärbung mit Boraxcarmin.

Die A. basilaris zeigt gerade in der Mitte der erkrankten Partie folgenden Befund:

Sämmtliche Häute des Gefässes sind deutlich erkennbar, jedoch stark verändert. Dass die Häute so gut abgrenzbar sind, rührt wohl daher, dass die Media am wenigsten verändert und relativ am deutlichsten sichtbar ist. In der Adventitia findet sich eine sehr starke Wucherung (Rundzellen-Infiltration), welche heerdweise besonders stark ist und sich zum Theil auch ein wenig in das Gewebe der Media hinein fortsetzt. Dadurch ist an einzelnen Stellen die Media gegen das Lumen vorgeschoben und ein wenig in Falten gelegt.

Die Media, wie bereits erwähnt, ist von allen 3 Häuten am wenigsten verändert, nur an einzelnen Stellen mit Rundzellen infiltrirt; an dem Orte, wo die Rundzellen-Infiltration der Adventitia am stärksten ist, zeigt sich

die Media zum Theil nekrotisch. Die Intima ist sehr verdickt. Diese Verdickung besteht aus spindelförmigen Zellen und dazwischen liegender spärlicher Intercellularsubstanz, hie und da findet sich Rundzellenanhäufung. Im Innern des Gefässes sieht man Reste des Endothels. Das Lumen ist sehr klein und enthält eine Thrombose. Die stark veränderte Intima ist concentrisch angeordnet, locker geschichtet, nach dem Lumen zu etwas engmaschiger. In Bezug auf Zellen zeigt sie eine eigenthümliche Anordnung, nach dem Lumen zu runde und spindelförmige Zellen, weiter nach aussen spärliche Spindelzellen und im äussersten Theile keine Kernfärbung (Fettmetamorphose).

An einer Stelle des peripherischen Theils der Intimaverdickung verhält sich die Neubildung etwas anders. Hier ist schichtweise faserige Anordnung in sehr verschiedener Richtung vorhanden. (Vergl. Fig. 1.) Zugleich sind in dieser Schicht nur spärliche Kerne sichtbar. Offenbar ist hier schichtweise Production neuer Substanz erfolgt. Die Media ist in dieser Stelle ausgedehnt nekrotisch und ist die Adventitia auch hier besonders stark mit Rundzellen infiltrirt. Intima enthält nirgends ausgebildete Gefässe.

Einige Präparate der A. basilaris aus der nächsten makroskopisch nicht erkrankten Stelle zeigen eine ausgeprägte Veränderung nur der Adventitia, während die Intima und die Media ganz intact geblieben sind.

Ein Ast der A. basilaris zeigt sehr starke Verdickung der Intima mit fast normaler Media und stark mit Rundzellen infiltrirter Adventitia. In diesem Präparat ist die Neubildung der Intima nur auf einer Seite und die Infiltration auch nur auf derselben Seite mächtig, während auf der entgegengesetzten Seite sowohl Intimaverdickung als auch Adventitia-Infiltration nur schwach entwickelt sind.

In anderen Aesten ist nur eine starke Veränderung der Adventitia, bemerkbar, hingegen die Intima und die Media von normalem Aussehen. In einem Präparate sah ich einen bindegewebigen Strang, welcher die Intima-Neubildung durch die Gefässwand hindurch mit der infiltrirten Advenditia direct verband, ähnlich wie es auch Abramow beschrieben hat. Die weitere Verfolgung dieses Befundes ergab nun gerade an der entsprechenden Stelle anderer Präparate ein kleines Gefäss. Dort lag also die Abgangsstelle eines Gefässes.

Ich komme nun zum Verhalten des elastischen Gewebes. Was die Färbung des elastischen Gewebes betrifft, so lassen die nach Weigert gefärbten Präparate das elastische Gewebe zweifellos schärfer hervortreten, als die nach Unna behandelten. Ich konnte die Bildung einer neuen elastischen Membran nicht wahrnehmen; ich konnte nur die Zerspaltung der alten Membran beobachten. So sah ich zum Beispiel in einem Präparat deutliche Zerspaltung des äusseren Theils der elastischen Membran. In einem anderen Präparat bemerkte ich eine elastische Membran etwa in der Mitte der Intima-Neubildung, welcher nicht neugebildet

sondern deutlich von der alten durch Abspaltung entstanden war. (Vergl. Fig. 2.) Das Bild ist sehr ähnlich dem von Wendeler gegebenen.

In Gehirnschnitten habe ich auch eine Veränderung der Gefässe constatirt; dort erwies sich mir nur die Adventitia stark infiltrirt, während Intima und Media ohne Abweichung waren.

Die kurze Zusammenfassung des mikroskopischen Befundes ergiebt Folgendes.

Die Veränderung der Adventitia, sog. gummöse Infiltration, ist überall sowohl in Art. basilares und ihren Aesten als auch bis in das Gehirn selbst hinein bemerkbar. Die Media ist am wenigsten verändert, sie zeigt nur hie und da Rundzellen-Anhäufung und Nekrose; diese Veränderung der Media ist nur da deutlich, wo die Adventitia stark afficirt ist. An einigen Stellen ist die Media durch die gewucherte Adventitia nach innen verdrängt und in Falten erhoben. Die Intima ist zwar sehr stark verändert, doch fehlt diese Veränderung in verschiedenen Aesten. So habe ich ausser Präparaten der A. basilaris, bei welchen sämmtliche Häute erkrankt sind, solche Präparate, in welchen nur Intima und Adventitia erkrankt sind und die Media ganz intact ist, und ferner solche Präparate, in welchen die Intima und die Media ganz intact sind und allein die Adventitia erkrankt ist. Ebenso wie die Veränderung der Media, wie erwähnt, deutlich der Veränderung der Adventitia proportional ist, erwies sich die Veränderung der Intima in einzelnen Präparaten deutlich der Veränderung der Adventitia entsprechend. Jene heerdförmige Verdickung der Intima, welche theils aus runden theils aus spindelförmigen Zellen und geringfügiger Intercellular-Substanz besteht, die Zeichen der Nekrose und geringe Neigung zu fettiger Metamorphose, aber keine Zeichen von Verkalkung zeigt, ist eine Gummibildung. Riesenzellen und neugebildete Gefässe konnte ich in der Neubildung der Intima nicht finden. An den Stellen, wo Aeste abgehen, setzt die Veränderung sich deutlich von der Art. basilaris continuirlich auf dieselben fort. Directe fibröse Stränge zwischen Intima und Adventitia (Abramow) habe ich nicht gefunden.

Ich glaube, die Frage, wo der Process beginnt, aus meinen Präparaten in folgender Weise beantworten zu dürfen.

Zunächst ist an allen Stellen nur die Adventitia erkrankt, ferner wo die Intima afficirt ist, ist stets auch die Adventitia ergriffen und nicht umgekehrt. Ich trage daher kein Bedenken, die Veränderung der Adventitia für das Primäre und Wesentliche zu halten und schreibe der Veränderung der Intima eine secundäre Rolle zu. Wenn auch die Intima an einigen Stellen bedeutend verdickt ist, so fehlt doch an vielen Stellen diese Veränderung gänzlich. Die Media kommt wegen der ausserordentlich geringfügigen Veränderung als Ausgangspunkt des Processes nicht in Betracht. Nachdem bereits nach der makroskopischen Betrachtung die Diagnose auf Syphilis gestellt worden war, lieferte auch der mikroskopische Befund durchaus die Bestätigung für diese Annahme. Die Gummibildung der Intima gleicht den Gummata anderer Organe; die Wucherung der Adventitia ist ebenfalls zweifellos syphilitischer Entstehung. Ich muss daher, soweit ich mir nach der Untersuchung eines Falles einen Schluss gestatten darf, als specifisch für die syphilitische Erkrankung der Arterien eine Wucherung der Adventitia und secundäre Veränderung der Intima erklären. Bezüglich der Unterscheidung der syphilitischen Arterien-Erkrankung von der nicht syphilitischen Arteriitis sei hier nur darauf hingewiesen, dass einerseits der grösste Werth auf die genaue Feststellung des bereits besprochenen makroskopischen Befundes gelegt werden muss, anderseits durch die mikroskopische Untersuchung keine Verkalkung, keine ausgedehnte Fettmetamorphose (vgl. Heubner), dagegen die starke Affection der Adventitia nachgewiesen wurde. Ueber das Verhalten des elastischen Gewebes wurde bereits berichtet.

Vielleicht darf ich zum Schluss noch auf einen anderen Punkt hinweisen. Wie bekannt, wird die Entstehung der Aneurysmen sei es auf mesarteriitische, sei es auf endoarteriitische Processe bezogen und als Aetiologie die Syphilis vielfach bezeichnet. Letztere Annahme scheint mir durch die Untersuchung wirklich syphilitisch erkrankter Arterien nicht hinreichend gestützt zu werden.

Es ist mir eine angenehme Pflicht, Herrn Geh. Rath Prof. Dr. Virchow für die Ueberlassung des Arbeitsplatzes und des

Materials und Herrn Privatdocent Dr. Oestreich für die Unterstützung bei der Anfertigung dieser Arbeit meinen herzlichsten Dank auszusprechen.

Erklärung der Abbildungen auf Tafel XI.

Fig. 1. Querschnitt der A. basilaris, Färbung mit Haematoxylin und Eosin. Oc. 2 Obj. 3 Leitz (s. Beschreibung).

Fig. 2. Querschnitt eines Astes der A. basilaris. Färbung des elastischen Gewebes nach Weigert. Vorfärbung mit Boraxcarmin. Oc. 2 Obj. 3 Leitz (s. Beschreibung).

XVIII.
Zur Aetiologie der Staub-Inhalations-Krankheiten.

Von
Dr. M. Saenger in Magdeburg.

I.

Dem Eindringen von Staub in die tieferen und tiefsten Abschnitte des Athmungsapparats stehen sehr zahlreiche und sehr grosse, in der Form und Weite der Luftwege, sowie in der Beschaffenheit der dieselben auskleidenden Schleimhaut begründete Hindernisse im Wege. Es verlohnt sich, diese Hindernisse näher zu prüfen, um festzustellen, wie, trotz derselben, eingeathmeter Staub bis selbst in die Alveolen hineinzugelangen und dadurch zu mehr oder weniger ernsten Erkrankungen Veranlassung zu geben vermag. Eine solche Prüfung ist nicht nur von hohem theoretischem Interesse, es ergeben sich aus ihr auch einige beachtenswerthe Gesichtspunkte in Bezug auf eine wirksame Verhütung von Staub-Einathmungs-Krankheiten.

In der Luft schwebende Staubtheilchen, welche in Folge der Wirkung einer vis a fronte durch einen bogenförmig gekrümmten oder einmal oder mehrmals winklig geknickten Canal

hindurchstreichen, haben bei jeder Biegung desselben, entsprechend dem Gesetz der Trägheit, zunächst das Bestreben, in der bisherigen Bewegungsrichtung zu verharren. Aendert sich nun wegen des veränderten Verlaufs der Canalachse auch die Richtung der Bewegungs-Impulse, welche sie von der ihr Hindurchstreichen durch den Canal bewirkenden Triebkraft erhalten, so können sie zwar nicht ihre alte Bewegungsrichtung beibehalten, schlagen aber auch nicht die neue Richtung der ihnen jetzt mitgetheilten Bewegungs-Impulse ein. Die von ihnen beschriebene Bahn, welche nach dem Gesetz vom Parallelogramm der Kräfte zu Stande kommt, bildet vielmehr einen erheblich weniger gekrümmten Bogen oder Winkel, als die Canalachse. Die Folge davon ist, dass beim Hindurchstreichen der in der Luft schwebenden Staubtheilchen durch den Canal dieselben hinter jeder Biegungsstelle zum grossen, bezw. grösseren oder grössten Theil gegen die auf der convexen Seite der Biegung gelegene Canalwand anprallen. Ist diese Wand feucht, so bleiben sie an ihr haften. Wiederholt sich die Biegung des Canals oder ist derselbe in seinem ganzen Verlauf gekrümmt, so bleibt auch von dem Rest des etwa noch in der Luft schwebenden Staubes wieder ein grosser Theil, bezw. der grössere oder grösste Theil an der Canalwand, — vorausgesetzt, dass diese feucht ist, — haften. Schliesslich schlägt sich auf diese Weise sehr bald der gesammte eingedrungene Staub an den Canalwandungen nieder.

Um zu prüfen, wie weit dies in Wirklichkeit zutrifft, stellte ich folgenden Versuch an: Eine 90 cm lange Glasröhre, deren innerer Durchmesser etwa 8 mm betrug, bog ich über einer Spiritusflamme in Abständen von 10 cm abwechselnd in einander entgegengesetzten Richtungen, — die Winkelgrösse betrug 100—110° —, so dass sie eine Zickzackform erhielt. Nachdem sie abgekühlt war, liess ich für die Dauer von 20—30 Secunden möglichst warmes Wasser hindurchlaufen, was zur Folge hatte, dass sich ihre Innenwand ziemlich gleichmässig mit Feuchtigkeit bedeckte. Darauf steckte ich in das eine Ende der wagerecht gehaltenen Röhre einen ebenfalls wagerecht gehaltenen Ohrtrichter, in welchen ich zuvor eine Prise feingepulvertes Tannin hineingeschüttet hatte. Sog ich nun kräftig an dem anderen,

freien Ende der Röhre, so mischte sich der aufwirbelnde Tanninstaub zunächst dem durch sie hindurchstreichenden Luftstrom bei. Hinter der ersten Biegung der Röhre jedoch schlug er sich zum sehr grossen Theil wieder an deren Wand nieder, und zwar an der auf der convexen Seite der Biegung gelegenen Wand. Dies wiederholte sich hinter jeder folgenden Biegung, soweit eben der hineingesogene Tanninstaub sich noch im Luftstrom schwebend erhielt. Hatte das Hindurchlaufenlassen des warmen Wassers durch die abgekühlte Röhre den Erfolg gehabt, dass sich deren Innenwand möglichst gleichmässig und ausgiebig mit Feuchtigkeit bedeckte, — was übrigens mit nicht geringer Schwierigkeit verknüpft ist —, so vermochte der im Luftstrom schwebende Tanninstaub nicht über die 6—7 Biegung hinauszugelangen. — Ein ganz kleiner Theil des Tannins schlug sich in dem der Eingangsöffnung zunächst gelegenen Röhrenabschnitt auf der gesammten Innenwand und nicht bloss auf einer Seite derselben nieder.

In ganz ähnlicher Weise bewirkt auch eine zunehmende Verengung eines Canals das Anprallen, bezw. Haftenbleiben hindurchstreichender, im Luftstrom schwebender Staubtheilchen an der Canalwandung. Denn die Bewegungsrichtung der hereindringenden Staubtheilchen kreuzt sich entweder mit der Canalachse oder mit einer oder beiden Seiten der Canalwandung.

Bedenken wir nun, dass die Luftwege ein System von theils an sich gekrümmten, theils winklig gegen einander geneigten, unterhalb des Kehlkopfs beständig enger werdenden Canälen bilden, und dass ferner die Innenwände dieser Canäle in so vollkommen gleichmässiger und in so ausgiebiger Weise mit Feuchtigkeit bedeckt sind, wie es bei den künstlich angefeuchteten Innenwänden von Glasröhren auch nicht annähernd der Fall sein kann, so können wir nicht gut annehmen, dass in der Einathmungsluft schwebende Staubtheilchen weit in den Bronchialbaum einzudringen vermögen. In Folge des gewundenen Verlaufs, der zunehmenden Verengung, sowie wegen der Feuchtigkeit der Schleimhaut der Luftwege wirkt eben jeder Theil der letzteren für jeden nächst folgenden, mehr peripherisch gelegenen Theil wie ein Luftfilter, das den in der hindurch-

streichenden Luft suspendirten Staub mehr oder weniger vollständig auffängt und festhält.

In Uebereinstimmung hiermit steht die bekannte Thatsache, dass bei der Einathmung von Staub durch die Nase, falls dieselbe nicht ungewöhnlich geräumig ist, der allergrösste Theil, wenn nicht die Gesammtheit desselben, an der Nasenschleimhaut haften bleibt[1]). Da die Bewegungsrichtung der eindringenden Staubtheilchen, entsprechend der Form des Naseneingangs, mehr oder weniger schräg nach oben gerichtet ist, so prallen sie zum sehr grossen Theil gegen die oberen Wandungen der Nasenhöhlen an und bleiben an denselben haften. Uebrigens ist durch die zum Theil sehr sorgfältigen Untersuchungen von Kayser, Franke, Danziger, Réthi u. A. nachgewiesen, dass nicht nur eingeathmeten Staub, sondern selbst die eingeathmete Luft in einem nach oben convexen, mehr oder minder gewölbten Bogen durch die Nase hindurchstreicht.

Wenn auf dem kurzen Wege durch die Nasenhöhlen, auch wenn diese nicht von abnormer Enge sind, eingeathmeter Staub zum grössten Theil an deren Wänden haften bleibt, so erscheint es als vollkommen ausser dem Bereich der Möglichkeit liegend, dass in der Einathmungsluft schwebende Staubtheilchen bis in die kleineren oder kleinsten Bronchien, geschweige denn in die Alveolen einzudringen vermöchten. Denn der Weg, den die Staubtheilchen in diesem Fall zurückzulegen hätten, wäre nicht nur ausserordentlich viel länger, sondern auch ausserordentlich viel gewundener, als in jenem. Ausserdem ist in Betracht zu ziehen, dass eingeathmeter Staub, ehe er in den Bronchialbaum eindringt, den von den Stimm- und Taschenbändern gebildeten Engpass zu passiren hat, wobei er, wie man durch häufige laryngoskopische Untersuchungen bei Staubarbeitern sich überzeugen kann, zum sehr grossen Theil an jenen Kehlkopftheilen haften bleibt.

[1]) Vergl. meine Arbeit: „Ueber die Beziehung zwischen abnormer Weite der Nasenhöhlen und Erkrankungen der übrigen Luftwege" im Centralbl. f. i. Medicin, sowie meinen Vortrag a. d. Congress f. i. Medicin 1898 „Ueber die Schutzwirkung einer gesunden Nase u. s. w."

II.

Trotz alledem kann kein Zweifel darüber bestehen, dass eingeathmeter Staub bis in die tiefsten Abschnitte des Respirations-Apparats einzudringen vermag. Allein nach den vorstehenden Ausführungen ist es ausgeschlossen, dass er im Luftstrom schwebend in diese Theile eindringt. Es ist vielmehr anzunehmen, dass er auf andere Weise dahingelangt.

Dass solches möglich ist, lehrt folgendende Beobachtung[1]).

Die oben erwähnte zickzackförmig gebogene Glasröhre verband ich an ihrem einen Ende mit einer Waldenburg'schen Maske. In das freie Ende der Röhre liess sich aus einer Pravazspritze etwa ½ ccm einer concentrirten Methylenblau-Lösung einfliessen, welche sich zu einem grossen Tropfen zusammenballte. Athmete ich nun, während ich die Maske luftdicht an mein Gesicht andrückte, in der Weise, wie dies beim Inhaliren zu geschehen pflegt, indem ich möglichst energisch inspirirte, dagegen nur mit mässiger Kraft exspirirte, so bewegte sich der blaue Tropfen während der Inspiration mit ziemlich grosser Schnelligkeit in der Richtung auf die Maske zu, während er bei der Exspiration sich entweder gar nicht oder doch nur in sehr geringem Maasse wieder rückwärts bewegte. Die durch die Inspiration bedingte centripetale Bewegung des Tropfens fand auch statt, wenn ich das freie Ende der Röhre erheblich tiefer hielt, als das andere, mit der Maske verbundene, sie war kaum merklich geringer in den aufsteigenden, als in den absteigenden Theilen der Röhre, welche ich übrigens so hielt, dass die Ebene, in welcher jene Theile gelegen waren, eine senkrechte Richtung hatte.

Die eben mitgetheilte Beobachtung lässt sich nicht ohne Weiteres zur Erklärung des Eindringens von Staub, der sich etwa an den Wandungen der gröberen Bronchien niedergeschlagen, in die tieferen und tiefsten Abschnitte des Athmungs-Apparats verwerthen, wie dies in Bezug auf das Eindringen zerstäubter Flüssigkeit möglich ist. Denn zunächst bleiben eingeathmete Staubtheilchen, wenn sie mit der mit normalem Secret bedeckten

[1]) Aus meiner an anderer Stelle erscheinenden Arbeit: „Ueber die Inhalation zerstäubter Flüssigkeit" entnommen.

Schleimhaut in Berührung kommen, da, wo sie dieselbe berührt haben, an ihr haften, und können dann auch nicht durch noch so kräftige Inspirationen tiefer in die Luftwege hineinbefördert werden. Damit Letzteres möglich werde, ist es nöthig, dass das die Schleimhaut bedeckende Secret wesentlich vermehrt und nicht zu zähflüssig sei. Nur wenn dies der Fall ist, ist es denkbar, dass die gegen die Wände der Luftwege anprallenden Staubtheilchen mit dem Secret, dem sie sich beimischen, in ähnlicher Weise tiefer in die Luftwege hineingesogen werden, wie die aus einer inhalirten Flüssigkeit etwa an den Wänden der Trachea oder der grossen Bronchien sich niederschlagenden grösseren Tropfen.

Sodann pflegen wir nicht ohne Weiteres, wie dies bei dem hier in Frage kommenden Versuch der Fall war, kräftiger zu inspiriren, als zu exspiriren. Ferner ist bei ruhigem Athmen die motorische Kraft der Inspiration sowohl, als auch der Exspiration gegenüber etwa auf den Bronchialwänden lagernden Secret-Sammlungen eine verschwindend kleine oder geradezu = 0.

Ist jedoch die Energie der Athmung erhöht, so ändern sich die Verhältnisse ganz wesentlich zu Gunsten des Inspirations-Stroms, selbst wenn dieser keine grössere Energie besitzt als der Exspirations-Strom. Je tiefer nehmlich der Inspirations-Strom in die Brochien eindringt, um so grösser wird, nach einem bekannten physikalischen Gesetz, wegen der zunehmenden Enge derselben seine motorische Kraft. Umgekehrt nimmt die motorische Kraft des Exspirations-Stroms in dem Maasse ab, als die Bronchien, durch welche er hindurchstreicht an Weite zunehmen.

Nun pflegt aber auch, wenn die Energie der Athmung in Folge von körperlicher Anstrengung, sei es in Ausübung eines Berufs, sei es beim Betreiben eines Sports oder sonst wie erhöht ist, die Energie der Exspiration weniger erhöht zu sein, als die der Inspiration: Während sämmtliche Inspirationsmuskeln mit erheblich vermehrter Kraft thätig sind, bleibt die Exspiration auch hierbei eine wesentlich passive. Dass die Inspiration in Folge der durch körperliche Anstrengung bedingten Dyspnoe kräftiger wird, als die Exspiration, stellte ich auch experimentell mittels Manometers fest. Die Anstrengung, deren ich

mich zu diesem Zweck unterzog, bestand darin, dass ich die Treppe zu meiner Wohnung mit möglichst grosser Schnelligkeit hinaufstieg. Ich fand, dass die Energie, mit der ich unmittelbar darauf inspirirte, fast doppelt so gross war als die Energie, mit der ich exspirirte. Ich bezweifle selbstverständlich nicht, dass bei anderen Versuchspersonen, je nachdem deren Herz und Lungen kräftiger oder schwächer sind, als die meinigen, das Grössenverhältniss zwischen der Energie der Ein- und Ausathmung nicht immer das Gleiche sein wird. In der Hauptsache aber wird nach meiner Ueberzeugung das Ergebniss der manometrischen Feststellung der Energie der Ein- und Ausathmung nach körperlicher Anstrengung stets dasselbe Ergebniss haben: dass nehmlich die Einathmung entschieden kräftiger ist, als die Ausathmung. In Uebereinstimmung hiermit steht der Umstand, dass es bei hochgradiger Dyspnoe in Folge irgend einer Erkrankung, z. B. der Diphtherie, zwar zur inspiratorischen Einziehung der Intercostalräume kommt, nicht aber auch zu einer exspiratorischen Hervorwölbung derselben.

Das Eindringen von Staubtheilchen in die tieferen und tiefsten Luftwege und die Alveolen, — mögen diese Staubtheilchen kleinste feste Körperchen oder kleinste Flüssigkeits-Tröpfchen sein, mögen sie Infectionskeime enthalten oder nicht —, ist nach alledem abhänging von folgenden Bedingungen:

1. Vorhandensein eines reichlichen, nicht zu dickflüssigen Secrets in den Bronchien;

2. grössere körperliche Anstrengung während des Aufenthalts in staubiger Luft oder — auch nicht zu lange Zeit nachher. Wenn einmal Staub in die oberen Luftwege eingedrungen ist und dem etwa daselbst vorhandenen Secret-Ueberschuss sich beigemischt hat, so ist es selbstverständlich in Bezug auf den Endeffect gleichgültig, ob dieser Staub gleich oder auch eine halbe Stunde später, etwa in Folge von Radfahren oder Fussballspiel oder hastigem Treppensteigen und der damit verbundenen Erhöhung der Athmungs-Energie, tiefer in den Respirations-Tractus hineinbefördert wird.

Ist die im Vorstehenden entwickelte Theorie richtig, so ist auf Grund derselben der auffallende Umstand, dass es bei längerem Aufenthalt in staubiger Luft nicht stets und bei jeder-

mann zu mehr oder weniger schwerer Erkrankung in Folge von Staub-Einathmung kommt, weit eher erklärlich, als es auf Grund der zur Zeit noch allgemein geltenden Anschauung, dass eingeathmeter Staub im Luftstrom schwebend in die tiefsten Abschnitte des Respirations-Apparats einzudringen vermag, der Fall ist. Denn zum Zustandekommen einer Erkrankung in Folge von Staub-Inhalation bedarf es des Vorhandenseins nicht nur einer der beiden erwähnten Vorbedingungen, sondern aller beider. Dass aber alle beide zugleich vorhanden sind, pflegt doch immerhin nur ausnahmsweise vorzukommen. Das Wort „Disposition", durch welches man das im Verhältniss zur Häufigkeit der Gelegenheit zur Einathmung von Staub seltene Vorkommen von Staub-Einathmungs-Krankheiten zu erklären versucht hat, ist eben nur ein Wort, wie es, um mit Mephisto zu reden, sich einzustellen pflegt, wo Begriffe fehlen.

XIX.

Kleinere Mittheilungen.

Zur Verständigung

von

Dr. A. Pappenheim.

Im Deutschen Archiv für klinische Medicin LXIX 1901 hat soeben Arneth einen interessanten Blutfall der Würzburger Medicinischen Klinik eingehend erörtert und ist dabei auch auf mein in diesem Archiv entwickeltes System der Leukocytologie eingegangen, welches er, wie mir scheint, durchaus bestätigt gefunden hat. Da er sich jedoch an der von mir vorgeschlagenen neuen Nomenclatur stösst, so möchte ich hier nur betonen, dass es mir nur auf die Sache selbst ankommt, ich aber auf das äussere Beiwerk besonderen Werth nicht lege. Mag man meinetwegen bei den alten eingefahrenen, wennschon unzweckmässigen Bezeichnungen mononucleäre, polynucleäre Leukocyten, Megaloblasten u. s. w. bleiben, wenn

wir nur wissen, welche ganz bestimmten morphologischen Begriffe wir darunter verstehen wollen. Ich meinerseits will zu Gunsten einer Verständigung im Interesse der Sache gern vor der Hand die von mir proponirte Namengebung fallen lassen, aus Scheu vor welcher vielleicht auch Andere vor der Discussion über den Gegenstand selbst zurückgeschreckt sein könnten. Ich werde daher im Folgenden die Quintessenz meiner Ansichten möglichst in der alten Bezeichnung niederlegen, und, wo es nicht anders geht, die von mir eingeführten neuen Begriffe durch umschreibende deutsche Ausdrücke wiedergeben (amblychromatisch — mit matt färbbaren Kernen, caryosphärisch — mit einem runden Kern u. s. w.).

Voran möchte ich nur schicken, dass ich durchaus auf der Lehre Ehrlich's fusse, der die Leukocyten morphologisch nach ihren tinctoriellen Plasma-Verhältnissen ordnet. Diese Lehre habe ich consequent ausgebaut und weiter durchgeführt, dabei aber stets betont, dass das so construirte Gebäude nur dazu dienen soll, in der Fülle der morphologischen Erscheinungen eines mikroskopischen Knochenmark-Präparates orientirend zu wirken. Auch ich halte die Granulation nur für den morphologischen Ausdruck eines Functionszustandes, wobei es sehr wohl möglich sein kann, dass diese Granula einerseits der Secretion in der Umgebung dienen, andererseits aber selbst der Aufnahme gelöster Substanz von aussen her und deren metabolischer Verarbeitung ihre Entstehung verdanken. Ich möchte deshalb nochmals hier ganz besonders gegenüber Schur und Loewy (Ztschr. f. klin. Medicin XL 1900) betonen, die mir fälschlich vorwerfen, ich ignorirte das natürliche Ineinanderfliessen der Dinge, dass mein System nur die morphologischen Erscheinungsformen sichtet, dass ich aber selbst von jeher dafür eingetreten bin[1]), in den verschiedenen Leukocytenformen mit M. Heidenhain nur Glieder einer Familie zu sehen. Zwar bin ich nicht Anhänger jener alten Ansicht von Arnold und Lenhartz, dass die verschiedenen Granulationen in einander übergehen können, bezw. dass eine Mastzelle oder eine Neutrophile zu einer Eosinophilen werden könne, weil entweder Uebergangszellen mit gemischten Granula sich finden liessen, oder der morphologische Habitus der Zellen ausserordentlich ähnlich und ihre tinctoriellen Verhältnisse zumal unter pathologischen Umständen sehr variabel sein dürften (H. F. Müller, St. Klein, Jannowsky); stets bin ich indess mit Belägen dafür eingetreten, dass wenigstens in embryonalen Verhältnissen die granulirten Formen aus ungranulirten entstehen, bezw. unter pathologischen postembryonalen Verhältnissen jeder Zeit entstehen können, mit andern Worten, dass gewisse ungranulirte Zellformen die Stammzellen aller übrigen Knochenmarks-Parenchymzellen seien, die je nach dem einwirkenden Reiz sich ebenso wie in rothe Blutzellen, auch in gekörnte Mastzellen, in Eosinophile und wohl auch in Specialzellen umzuwandeln vermögen. Die gleiche Anschauung habe ich neuerdings mut. mut. auch für

[1]) Vergl. Borst, Ergebnisse d. allgem. Pathol. IV 1897 (1899) S. 511.

die ungekörnten Rundzellen der in Reizzustand versetzten Bindesubstanzen entwickelt. Eine eosinophile Markzelle entstände also danach entweder direct durch heteroplastische Differenzirung aus einer ungekörnten Zelle des Marks, oder homoplastisch aus einer eosinophilen Markzelle, dann aber durch Karyomitose.

Im Uebrigen ist der Cardinalpunkt meiner Lehre der, dass die Zellen mit (durch Hämatoxylin) präformirt schwach färbbaren Kernen zusammengehören und zu trennen sind von den Zellen mit dunkel färbbaren Kernen. Erstere halte ich für Vorstufen, und zwar für eine phylogenetisch tiefer stehende Art, aus der sich die andern Zellen mit dunkel färbbaren Kernen nicht direct durch cytogenetische Alterung, sondern durch verjüngende, zugleich aber differenzirende Karyomitose bilden. Der ganze Habitus der Zellen mit den dunkeln Kernen ist ein höher differenzirter. Sowohl die gekörnten Leukocyten wie die Hb. führenden Erythrocyten mit dunkel färbbaren Kernen erreichen z. B. bei der Zellalterung Kernformationen, die die Zellen mit matt färbbaren Kernen nie erreichen (Multinuclearität und totale Pyknose). In Theilung eintreten können nicht nur die jugendlichen rundkernigen Zellen, sondern, nach Flemming, auch die reifen Zellen mit polymorpher Kernfigur. Aus der Theilung gehen aber nur Zellen mit anfänglich rundem Kern hervor.

Auf Grund meiner Befunde glaube ich also nicht, dass die Normoblasten, wie Schaumann und S. Askanazy meinen, direct aus den Megaloblasten durch Alterung hervorgehen, oder dass die multinucleären Leukocyten direct aus uninucleären Myelocyten entstehen. Gegen erstere Annahme spricht der Umstand, dass der Protoplasma-Habitus der Normoblasten ein anderer, derberer und hyalinerer ist als der der zarten labilen Megaloblasten, ferner dass, wie Theodor jüngst wieder abgebildet hat, sich Megaloblasten mit kleineren, mehr der Pyknose angenäherten Kernen und breitem Zellrand neben den Megaloblasten mit grossen Kernen und schmalem Rand finden lassen. Demnach sind S. Askanazy's „Uebergangsformen", d. s. Normoblasten mit grossem Kern und plumper Randkernfigur mit deutlicher Structur, als junge Normoblasten anzusprechen.

Gegen die Annahme, dass multinucleäre Leukocyten direct aus uninucleären Myelocyten hervorgehen, spricht die Thatsache, dass bei ε-Myelocyten mit Hämatoxylin stets ein Spongioplasma darstellbar ist, welches bei Leukocyten fehlt, dass eosinophile Myelocyten ein basophiles intergranuläres Plasma haben, welches den Leukocyten fehlt, dass die Granula der ε-Leukocyten gröber sind, als die der ε-Myelocyten. Daher mussten dann Zellen mit stark eingebuchteten, aber matt färbbaren Kernen noch für Myelocyten und nicht für Leukocyten gehalten werden, während andererseits Zellen vom Plasma-Habitus der Leukocyten mit rundem, centralem, kleinerem, dunkel färbbarem Kern als einkernige Leukocyten, directe Vorstufen der multinucleären Leukocyten angesprochen werden mussten (gekörnte Pseudo-Lymphocyten).

Somit gestalten sich, und darin weiche ich von Ehrlich ab, die Verhältnisse bei den gekörnten Zellen ganz ebenso wie bei den ungekörnten und umgekehrt.

1. Die kleinen typischen ungekörnten Lymphocyten mit dunkel färbbaren Kernen entstehen nach Flemming durch Theilung aus den theilungsreifen Keimcentrums-Zellen, den grossen Lymphocyten (Benda's Lymphogonien). Entsprechend, meine ich, dürften die kleinen einkernigen gekörnten Zellen des Markes, die gekörnten Pseudolymphocyten, also die directen Vorstufen der multinucleären Leukocyten, durch Theilung aus den uninucleären gekörnten Myelocyten (Benda's Myelogonien) entstehen.

2. Bei den gekörnten Zellformen liess man bisher durch directe cytogenetische Alterung die gewöhnlichen multinucleären Formen des Blutes aus entsprechend gekörnten uninucleären Formen des Marks entstehen. Bei den ungekörnten hat Ehrlich den „Lymphocytenhabitus" (runder, relativ grosser Kern und schmaler Rand) vom Habitus der uninucleären Leukocyten (relativ breiter, voluminöser Rand und kleinerer centraler oder excentrischer runder oder ovaler Kern) abgetrennt. Entsprechend dürfte es sich nun empfehlen, auch bei den gekörnten Zellen alle als Uninucleäre zusammengefassten Formen aufzulösen in solche mit rundem Kern und schmalem Rand, und solche mit breiterem Rand und ovalären excentrischen, abgeflachten, eingebuchteten bohnen-nierenförmigen u. s. w. polymorphen Kernen, die bei den Zellen mit zugleich dunkel färbbaren Kernen bis zur typischen, multinucleären Figur fortschreiten.

Es vollzieht sich also sowohl bei ungekörnten wie gekörnten Zellen die directe cytogenetische Alterung in der gleichen Weise. Die jugendlichste Form ist die Zelle mit grossem Kern und schmalem Rand (Lymphocyten-Habitus). Mit fortschreitendem Alter wächst die Zelle, der Leib vergrössert sich, der Kern bleibt relativ klein, nimmt aber verschiedene polymorphe Gestaltung an. Daher, und hierin weiche ich weiter von Ehrlich ab, dürften die mononucleären grossen Leukocyten des normalen Blutes, die lymphoiden ungekörnten Markzellen (Uebergangsformen) u. s. w. nur Fortentwicklungs-Formen der grossen Lymphocyten sein, ebenso wie die Rieder'schen Lymphocyten Fortentwicklungs-Formen der kleinen Lymphocyten sind.

Bei gekörnten und ungekörnten Zellen entstehen ferner die Zellen mit dunkel färbbaren Kernen durch Theilung aus den Zellen mit matt färbbaren Kernen, also die kleinen Lymphocyten aus den grossen Lymphocyten, die Pseudolymphocyten (einkernige gekörnte Zellen des Marks mit dunkel färbbaren Kernen) aus den Myelocyten.

Die uninucleären Leukocyten sind ältere grosse Lymphocyten. Ferner giebt es stark polymorphkernige, gekörnte Zellen, die immer noch als alte Myelocyten wegen ihren matt färbbaren Kernen anzusprechen sind, und rundkernige, einkernige gekörnte Zellen des Marks mit nicht färbbaren

kommen und nicht erst unter krankhaften Processen hier gebildet werden oder grosse Lymphocyten oder eosinophile Myelocyten u. s. w., so liegt nicht hyperplastische Leukämie, sondern eine complicirte functionelle Leukocytosenbildung vor. Im Uebrigen zeigt das jeweilige leukämische Blutbild in quantitativer Beziehung genau den jeweiligen Mischungsmodus des Knochenmarkes bei dem betreffenden besondern Fall an (s. hierzu Ehrlich Anämie I S. 125, 129). Besonders ist hinsichtlich der Bewerthung des einzelnen Krankheitsbildes darauf zu achten, dass auch in andern Fällen klinisch nicht α-Myelocyten und α-Leukocyten, grosse und kleine Lymphocyten u. s. w. zusammengezählt, sondern einzeln gezählt werden, wie man dies ja schon bei Megaloblasten und Normoblasten thut.

Auch sonst scheint die Abtrennung der Zellen mit schwach färbbaren Kernen von den Zellen mit den dunkel färbbaren Kernen eine begründete zu sein, insofern als ihr Auftreten im Blute, oder ihr vermehrtes Auftreten (nur grosse uninucleäre Leukocyten kommen von Zellen mit schwach färbbaren Kernen[1]) normaler Weise da vor) immer das Signum einer schweren Blutkrankheit sein dürfte. (Megaloblasten — toxogene secundäre oder kryptogenische Anämie); grosse Lymphocyten — Lymphämie i. G. zur Lymphocytose; Myelocyten — Myelocytose i. G. zur Leukocytose bei Knochenmarks-Reizungen functionell toxischer (Bothriocephalus) oder myelophthisisch-plastischer Natur (Myelome), die noch nicht zur totalen Lähmung und Ausschaltung wie beim fälschlich sogen. „aplastischen" Mark geführt haben.

[1]) Welch' langathmige Ausdrucksweise!

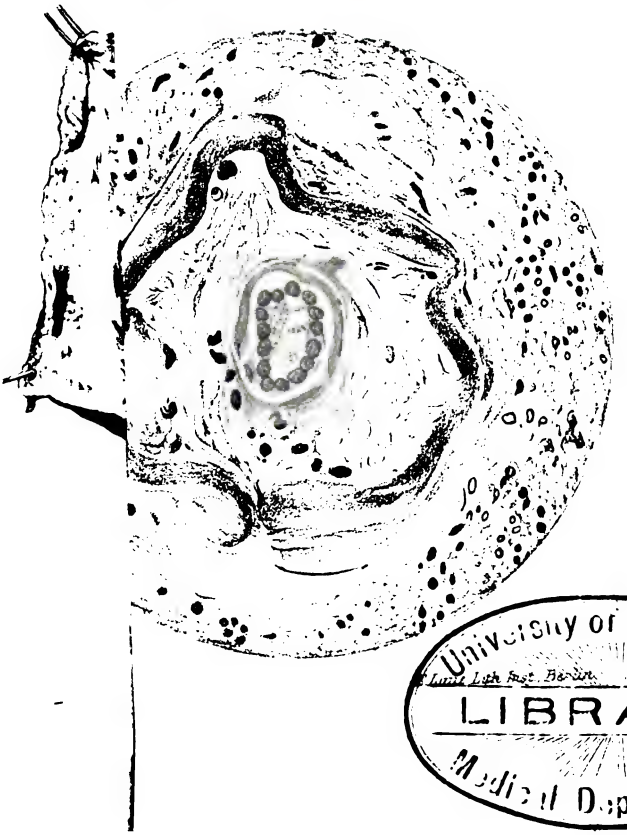

University of California
Lith. Inst. Berlin
LIBRARY
Medical Department

LIBRARY
OF THE
UNIVERSITY
OF CALIFORNIA

Archiv
für
pathologische Anatomie und Physiologie
und für
klinische Medicin.

Bd. 164. (Sechzehnte Folge Bd. IV.) Hft. 3.

XX.

Vier weitere Fälle von Plattenepithel-Krebs der Gallenblase, ein Beitrag zur Frage der Epithel-Metaplasie.

Von
Dr. Eduard Deetz,
Assistenten der bakteriologischen Untersuchungs-Anstalt der Stadt Dresden,
s. Z. Volontär-Assistenten am Pathologischen Institut zu Göttingen.

Cylinderepithel tragende Schleimhäute können unter besonderen physiologischen, wie pathologischen Verhältnissen eine Umwandlung ihres Epithels eingehen. Diese Umwandlung, früher als Metaplasie bezeichnet, neuerdings von Hansemann mit Variation benannt, im Gegensatz zur Anaplasie, kommt dadurch zu Stande, dass die Epithelzellen in andere Lebensbedingungen kommen. Diese neuen Verhältnisse stellen zumeist grössere, grob mechanische Ansprüche an ihre deckende Epithelschicht. Die Zellen suchen sich den neuen Lebensbedingungen zu accomodiren, sie bilden sich aus Flimmer- und Cylinderepithelien in Plattenepithelien um. Wuchern nun auf derartig umgebildeten Schleimhäuten epitheliale Geschwülste, so können diese den Typus des umgewandelten Epithels tragen; es entstehen so die Plattenepitheliome, bezw. Plattenepithel-Krebse an eigentlich Cylinderepithel tragenden Schleimhäuten. Ich werde in Folgendem

den Begriff Cancroid stets synonym mit Plattenepithel-Krebs gebrauchen, obgleich ich mir wohl bewusst bin, dass derselbe ursprünglich nur auf die Plattenepithel-Krebse der äusseren Haut angewandt wurde.

Das Material des Göttinger Institutes bot uns kurz hintereinander 3 Fälle von derartigen Geschwülsten an der Gallenblase: einen vierten habe ich im Dresdener Krankenhause zu sehen Gelegenheit gehabt. Aus dem relativ seltenen Vorkommen dieser Gallenblasen-Cancroide glaube ich eine gewisse Berechtigung zur Veröffentlichung meiner Fälle herleiten zu dürfen.

Der erste Fall betraf eine 54jährige Frau. Sie bot klinisch das typische Krankheitsbild eines Gallenblasenkrebses dar. Sie kam nach der Göttinger chir. Klinik zur Operation. Eine Probe-Laparatomie, von Herrn Geh. Rath Braun ausgeführt, ergab das Resultat, dass wegen zahlreicher Verwachsungen und Metastasen nichts mehr zu operiren war. Die Bauchdecken wurden wieder geschlossen. Bald darauf erlag die Patientin ihrem schweren Leiden.

Die Obduction lieferte folgenden Befund. (Dem Sections-Protocoll No. 1[illegible] 1896, ist nur das speciell hierher Gehörige entnommen.) In der rechten Bauchgegend befindet sich eine Wundöffnung, welche das untere Ende einer oben vernarbten Laparatomie-Wunde darstellt, mit schmutzig grünlich grau aussehenden und sehr übel riechenden Rändern. Die Wunde ist etwa 4½ cm lang, 3 cm breit, in der unteren Hälfte steckt ein gut kirschgrosses, durch tiefe Demarcationsfurchen umgrenztes, nekrotisches Gewebsstück. In der oberen Hälfte eine fingerweite Oeffnung, durch die man in einen Hohlraum gelangt, der sehr übelriechende, mit weisslichen Massen durchmischte Flüssigkeit auf Druck austreten lässt. Der Bauch ist tief eingesunken, Panniculus atrophisch, intensiv gelb gefärbt. Musculatur sehr dürftig. Während das Peritoneum der vorderen Bauchwand im Uebrigen mit dem visceralen verwachsen ist, zeigt sich zwischen der erwähnten Wunde und dem Nabel eine feste Verwachsung zwischen Bauchwand, Magen, Quercolon, Netz. Dieselbe reicht, den Nabel frei lassend, nach oben am Lig. suspensorium hepatis herum, geht dann längs des vorderen Leberrandes zur Seite der erwähnten Wunde, wo sie sich über einen Tumor, der etwa der rechten Nierengegend entspricht, bis zur Beckenschaufel hinzieht. Keine Dünndarmschlinge in die Verwachsung eingezogen, Coecum und Colon ascendens sind frei. In das Quercolon eingegossenes Wasser kommt ebenso, wie solches, das in den Magen eingegossen wurde, an der äusseren Wundöffnung zum Vorschein. Der erwähnte Tumor zeigt auf seiner Wundfläche z. Th. noch deutliche Leberzeichnung. Bei näherer

Betrachtung stellt er sich als eine nach unten zu verlängerte Fortsetzung des rechten Leberlappens heraus. Der Rand reicht bis in die Fossa iliaca man kann ihn von der rechten Niere, welche normale Lage und Grössenverhältnisse aufweist, abpräpariren. Geht man vom Magen aus mit dem Finger zum Duodenum, so gelangt man in eine Höhle, an deren Wand wulstige Vorsprünge zu fühlen sind. Der Magen selbst enthält nur wenig Inhalt; seine Schleimhaut, mit dickem Schleim bedeckt, ist fleckig geröthet, in der Pylorus-Gegend fleckig schiefrig gefärbt.

Nach Eröffnung der Bursa omentalis sieht man das Pankreas als auffällig glatten, gelb gefärbten Körper. Gegen seinen Kopf tritt an ihm eine Anzahl offenbar von Lymphknoten ausgegangener Geschwulstknoten von Bohnengrösse hervor. Bei der Herausnahme der in Betracht kommenden Organe in toto zeigt sich hinter der rechten Niere ein derbes Narbengewebe in Verbindung mit einer Narbe der Haut in der Lumbalgegend. Das die rechte Niere überziehende Peritoneum ist verdickt, in demselben ist eine Anzahl Hanfkorn- bis Erbsen-grosser Knoten sichtbar, grössere und kleinere Knoten auf der Leber, besonders an dem bereits erwähnten, durch eine Schnürfurche abgegrenzten unteren Abschnitt des rechten Lappens, sowie an der Oberfläche des Colon und der Ansatzstelle des Netzes. Quercolon bei von Koth, im Coecum und Colon ascendens hellgelbe, breiige, stark kothig riechende Massen.

Bei Eröffnung des Colon ascendens an der hinteren Seite gelangt man in die mit der äusseren Fistel in Verbindung stehende, von grünlicher Wandung begrenzte Höhle. Die Schleimhaut des Anfangstheils des Colon ascendens ist gewulstet, geröthet; jenseits der Höhle ist sie blass, grau, mit Ausnahme des Randes, der etwa in Ausdehnung von 1—2 cm infiltrirt, im Th. höckerig verdickt erscheint, aber so, dass die Schleimhaut noch überall erkennbar ist und die Verdickung wesentlich von den äusseren Massen herrührt. Zum Theil ist die Schleimhaut unterminirt durch jauchige Geschwüre der Submucosa.

Beim Abpräpariren der mit der Leber verwachsenen Haut gelangt man bald in dieselbe Höhle von obenher hinein, welche sich hier in der Richtung nach der Gallenblase weit nach oben erstreckt. Da, wo an der Leber die Gallenblase zu vermuthen ist, fühlt man aussen eine besonders starke Resistenz. Das Duodenum läuft an der hinteren Seite der Höhle vorbei, die vordere Wand ist zerstört, an der hinteren Wand sieht man ein trichterförmiges, etwa dem Umfang eines 10-Pfennigstückes entsprechendes Durchbrochgeschwür, sonst ist seine Schleimhaut wenig verändert, dagegen die Wand aussen unterminirt und abgelöst. In der grossen Jauchehöhle findet sich ein facettirter, hellgrau gefärbter Gallenstein. Aus der Mündung des Choledochus, die weit von der Höhle entfernt liegt, lässt sich zunächst nichts ausdrücken, aber im Duodenum findet sich deutlich galliger Inhalt. Beim Anschneiden des Choledochus zeigt sich alsbald das hintere Leibesende eines männlichen Spulwurms, der sich bis in den rechten Ductus hepaticus

verfolgen lässt. Die Choledochus-Schleimhaut ist gallig gefärbt; der Choledochus, wie die Hauptäste der Lebergallengänge, sind etwas erweitert, es ist aber kein Leber-Icterus vorhanden. Gleich im Anfangstheil des Choledochus schiebt sich ein kleinbohnengrosser, aber noch von Schleimhaut überdeckter Tumor in das Lumen hinein vor. Der Ductus cysticus mündet nach kurzem Verlauf frei in die Jauchehöhle hinein, deren Ränder von jauchig-zerfallenem, aber offenbar krebsig infiltrirtem Gewebe gebildet werden, in dem von Gallenblasenwand gar nichts mehr zu sehen ist. Ein Ast der Pfortader, welcher in der Nähe dieser infiltrirten Partie verläuft, ist durch einen Thrombus verschlossen; der entsprechende Abschnitt des Leberparenchyms ist durch Kleinheit der Leberläppchen und dunkel braun-rothe Färbung, besonders der Centra derselben, scharf gegen das übrige Lebergewebe abgesetzt.

Die Obductionsdiagnose lautet: Jauchiger Gallenblasenkrebs, auf die Leber übergegangen; Perforation in das Colon und Duodenum. Spulwurm im Choledochus und Ductus hepaticus dexter. Metastatische Leber-, Lymphdrüsen- und Peritonealkrebse. Gallenstein in der Jauchehöhle. Thrombose eines Pfortaderastes mit cyanotischer Atrophie des zugehörigen Gewebes.

Zur mikroskopischen Untersuchung wurden Stücke der Gallenblase, der Leber und der benachbarten verwachsenen Partien entnommen. Die Fixirung geschah in der im hiesigen Institut üblichen Form (Müller-Formol mit nachfolgender Härtung in steigendem Alkohol, Einbettung in Parafin). Um das Resultat der Untersuchung vorweg zu nehmen, so fand sich sowohl in der Gallenblase, wie in den metastatischen Heerden der Leber, des Duodenum und Colon und der benachbarten Lymphdrüsen das typische Bild eines Plattenepithel-Krebses mit zahlreichen Epithelperlen und Stachelzellen.

Die Verhältnisse in den mikroskopischen Schnitten waren im Einzelnen folgende: Eine Reihe von Schnitten hatte die krebsige Gallenblase sammt ihren Verwachsungen mit Pankreas und Duodenum getroffen.

Das Epithel und die Schleimhaut der Gallenblase ist zumeist in ein hyalinartiges, kernloses Gewebe umgewandelt, nur an einer kleinen Stelle lässt sich eine Epitheldecke mit sehr gut gefärbten Kernen nachweisen, deren Elemente in mehrschichtigem Plattenepithel angeordnet sind. Die basal stehenden Zellen sind cubisch, mit längs gestelltem ovalem oder unregelmässig rundem, fast den ganzen Zellleib einnehmendem, Chromatinreichem Kern mit deutlichen Kernkörperchen. In dieser Reihe finden sich an mehreren Stellen Protoplasma-reichere Zellen mit fast doppelt so grossen unregelmässigen Kernen.

Auf diese Lage folgen in 3—5facher Schichtung nach der freien Oberfläche zu immer blasser tingirbare und mehr abgeplattete, rundliche und polyedrische Elemente. Die freie Oberfläche wird gebildet von nekrotischem.

körnig-hyalin aussehendem Gewebe. Gleich hier soll erwähnt werden, dass diese oberflächlichen Epithelreste, wie aus mehreren Schnitten hervorgeht, an einzelnen Stellen continuirlich mit Zapfengebilden zusammenhängen, deren Einzelheiten noch später geschildert werden sollen. Das submucöse Gewebe grenzt sich zumeist von den basalen Epithel-Elementen scharf ab und geht in der Tiefe in das bindegewebige Stroma des Tumors über. An denjenigen Stellen, wo die Epitheldecke fehlt, sind die faserigen Elemente breit hyalin. Hier und da ist in dem so veränderten Stroma noch ein Gefäss nachweisbar, dessen Lumen vollständig mit Gerinnsel gefüllt ist. Stellenweise treten die Capillaren in dem z. Th. zellig infiltrirten Stroma bis hart an die Epitheldecke heran. Was den Aufbau der eigentlichen Geschwulstmassen anbelangt, so setzt er sich aus Zellreihen zusammen, deren Elemente nach ihrem morphologischen Verhalten sehr an das Oberflächen-Epithel erinnern. Wir haben es hier mit wandständigen, z. Th. spindelförmigen Zellen zu thun, deren lang gestreckte, sich gut färbende Kerne der Längsachse der Zapfen parallel gerichtet sind, dazwischen sieht man auch wieder unregelmässig geformte, polyedrische Elemente, bald stärker, bald schwächer gefärbt. Solche Zapfen stark gefärbter Epithelzellen stehen in einigen Schnitten wieder in Verbindung mit verschieden grossen, alveolären Zellhaufen oder mehr strangartig verzweigten und unter einander anastomosirenden Zellcomplexen, deren Zellen z. Th., zumal an der Peripherie, durchaus dasselbe Bild bieten, wie die obigen Epithelzapfen, andererseits aber grosse Hornperlen aufweisen, wie wir sie bei Cancroiden zu sehen gewohnt sind. Die Hornreaction, wie sie Ernst[3] beschrieben hat, fiel positiv aus. In der Mitte dieser Perlkugeln finden sich sehr häufig Zell-Invaginationen, d. h. wir sehen innerhalb einer grossen Protoplama-reichen Epithelzelle mit grossem, sichelförmigem, meist wandständigem Kerne, einen oder mehrere verschieden grosse Hohlräume, in welchen sich, von dem übrigen Zellleib deutlich getrennt, eine andere Epithelzelle mit grossem, bläschenförmigen Kern nachweisen lässt. Sowohl in diesen, Perlkugeln enthaltenden Zellhaufen und Strängen, als auch in den der Oberfläche benachbarten Zellmassen, sieht man deutlich Riffelzellen.

Der so beschaffene Tumor ist durch einen breiten Bindegewebszug scharf gegen das angrenzende Pankreasgewebe abgesetzt. Letzteres zeigt wenig Veränderung, abgesehen von einer unerheblichen Verbreiterung des bindegewebigen Gerüstes. Am Duodenum fallen nur Nekrosen des Oberflächen-Epithels auf.

Einzelne Zapfen, die in einigen Schnitten continuirlich mit dem Oberflächen-Epithel der Gallenblase, in anderen Schnitten continuirlich mit den in der Tiefe befindlichen Tumor-Elementen zusammenhängen, legen den Gedanken nahe, dass an dieser Stelle die Ausgangsstelle des Tumors zu suchen ist.

Die Leber wird vielfach von Krebsknoten durchsetzt, die an einzelnen Stellen dichter, an anderen weniger dicht gelagert sind. Gewöhnlich liegen

die grösseren Knoten isolirter, als die kleineren. Oft sieht man, wie das Lebergewebe durch die Geschwulstmassen völlig platt zur Seite gedrückt wird, so dass es in concentrischer Schichtung eine Art von Kapsel für die Geschwulst bildet; in ihr fallen zahlreiche elastische Fasern auf (nach Weigert zur Darstellung gebracht), welche die durch Druck atrophischen Leberläppchen und in der Stützsubstanz wuchernde Gallengänge umspinnen. Vielfach scheint die Geschwulstwucherung an dem Bindegewebe der Glisson'schen Kapsel Halt gemach tzu haben, an anderen Stellen ist diese jedoch durchbrochen, und die Krebszellen wuchern zwischen die Leberzellenbälkchen. Während sich die Krebszellenkerne scharf färben, sind die Leberzellen meist schlecht gefärbt, vielfach von Fett infiltrirt, häufig mit Pigment beladen. Der Aufbau aus Leberläppchen ist fast ganz verwischt. Die Gallengänge zeigen sehr hohes Epithel, mehr cylindrisch, als cubisch. Die Gallencapillaren sind stark erweitert und mit krystallisirtem Gallenfarbstoff erfüllt. Das portale Bindegewebe erscheint vermehrt. In einem Pfortaderast sieht man einen grossen Thrombus, der das Lumen noch nicht ganz ausfüllt. An demselben ist noch keine Organisation zu erkennen, er erscheint relativ jung. In der Leber gelang es mir weder an Schnitten dieser Reihe, noch von anderen Stellen derselben stammenden, Epithelperlen oder Stachelzellen zu finden.

Ich möchte der Beschreibung dieses ersten Falles gleich den zweiten anschliessen.

Der zweite Fall kam ebenfalls von der Chirur. Klinik in Göttingen zur Section. Er betraf eine 49jährige Tagelöhnerfrau, die unter den Symptomen eines Leberkrebses zu Grunde gegangen war.

Der Obductionsbefund, auszugsweise mitgetheilt, war folgender: Leib stark aufgetrieben, besonders zeigt derselbe 3 Finger breit nach unten und aussen vom Nabel stärkere Hervorragung. Panniculus auffällig gelb gefärbt. Bei Eröffnung der Bauchhöhle entleert sich Nichts. Das Netz zeigt besonders in der Mittellinie mehrfach Verwachsungen mit dem Peritoneum der Bauchwand. Durch die Bauchöffnung drängen sich stark durch Gase ausgedehnte Darmschlingen, besonders Dickdarmschlingen, vor. In der Tiefe im Hypochondrium, wie im Becken findet sich eine röthlich-gelb gefärbte Flüssigkeit, einige 100 ccm an Menge, nur kleine Flöckchen enthaltend. Leber überragt den Rippenrand um 4 Finger Breite, besonders ragt der linke Lappen bis in die Nabelgegend hinunter; in Folge der Entwickelung eines kleinapfelgrossen Geschwulstknotens sind Quercolon und Magen entsprechend nach unten gedrängt. Das erstere ist in einiger Entfernung von der Flexura hepatica mit der Leber in der Gegend der Gallenblase fest verwachsen. Die Gallenblase, deren unterer Rand mit dem der Leber abschliesst, bildet einen höckerigen Vorsprung; man fühlt in derselben deutlich Steine hindurch. In der Umgebung ist eine starke krebsige In-

filtration schon von aussen zu erkennen. Beim Hochheben des linken Leberlappens findet sich an der Unterfläche desselben ein grosser flacher Geschwulstknoten, an den die kleine Curvatur des Magens dicht heran gezogen ist. Die Schleimhaut des Colon ist an der Flexura und in dem aufsteigenden Theil, besonders an den Falten, lebhaft roth gefärbt, weiterhin ist sie hellgelblich-grau. Eine Continuitäts-Verletzung ist an der Verwachsungsstelle nicht. Pylorus gut durchgängig, dagegen fühlt man im Duodenum höckerige Geschwulstmassen. Nach Eröffnung des Duodenum an seiner medialen Seite sieht man eine Geschwulstmasse sich vorwölben, über der die Schleimhaut jetzt zerrissen ist. Man gelangt in eine Höhle, in welche beim Tasten vom Magen aus der Finger schon gekommen war. Diese Höhle führt gegen die Gallenblase hin, deren Wand gegen den Magen hin ganz in weiche Krebsmassen aufgegangen ist, in denen stark facettirte Gallensteine, wie in dem Fundustheil, eingelagert sind. In letzterem sitzen die kleinen Gallensteine in kleinen Nischen. Auch hier erweist sich die Wand verdickt und mit Krebsmasse infiltrirt. Ohne Grenze geht die krebsige Gallenblasenwand in einen faustgrossen Knoten des Leberparenchyms, denselben Knoten, der schon von aussen bemerkt worden war, über. Aus dem Ductus choledochus lässt sich trübe, hellgelbe Galle auspressen. Der Choledochus selbst ist vollkommen frei und durchgängig. Ebenso der Anfangstheil des Ductus cysticus, der weiterhin in Krebsmassen verschwindet. Die Leber zeigt kleine und grössere Geschwulstknoten auf dem Durchschnitt, wie an der Oberfläche; bei den letzteren ist die geringe Dellenbildung bemerkenswerth. In mehreren grösseren Aesten der Pfortader zeigen sich Thromben, und gerade derjenige Theil der Leber, zu dem die Aeste führen, zeigt deutliche Atrophie der Leberläppchen und eine, wenn auch ungleichmässige, so doch rothe Farbe, mehr als die übrigen Abschnitte. Auf allen Durchschnitten durch die Krebsknoten zeigen sich weissgelbliche, nekrotische Heerde, während das jüngere Gewebe vielfach durch seine rothe Farbe ausgezeichnet ist. Die Veränderungen der übrigen Organe sind für uns ohne Belang.

Pathologische Diagnose: Gallenblasenkrebs, auf die Leber übergegangen, gegen das Duodenum verwachsen; Gallensteine, metastatische Leberknoten, geringe Lymphdrüsenkrebse, Thrombose von Pfortaderästen, Atrophie des entsprechenden Leberparenchyms, frische embolische Infarcte in Milz und Nieren, Kalkinfarct der Nierenpapillen, mässiger Hydrops, Endocarditis aortica recurrens, braune Atrophie und parenchymatöse Degeneration des Herzmuskels, Lungenoedem, Bronchopneumonie in beiden Unterlappen, Emphysem des Oberlappens.

Die Technik der mikroskopischen Untersuchung gestaltete sich, wie im vorhergehenden Fall.

Vom eigentlichen Schleimhaut-Epithel der Gallenblase ist nur ein kleiner Rest erhalten, und zwar sind es typische Gallenblasen-Cylinderzellen mit vereinzelten Schleimbechern. Irgend welche pathologischen Veränderungen waren an diesem Schleimhauttheil nicht ersichtlich. Dieser normale Theil geht ohne scharfe Abgrenzung in die Geschwulstmasse über. Sie setzt sich zusammen aus meist unter einander anastomosirenden Strängen und alveolären Gebilden. Die sie bildenden epithelialen Zellen variiren sehr in der Grösse; ihr Protoplasmaleib ist breit, die Kerne verschieden gross, theils rundlich, theils oblong bis spindelförmig, theils polyedrisch bläschenförmig. Die Gerüstsubstanz ist sehr Chromatin-reich, was sich in der intensiven Hämatoxylin-Färbung zu erkennen giebt. Es ist keine so typische Anordnung vorhanden, wie man sie sonst bei Plattenepithel-Krebsen zu sehen gewohnt ist, doch lassen sich immerhin verschiedene charakteristische Zellformen finden. Als solche dürfte die pallisadenartige Anordnung der cubischen bis cylindrischen Zellen mit ovalen Kernen zu betrachten sein, wie sie den basalen Elementen des Stratum Malpighii entsprechen. Ueber dieser Zellenschicht, innerhalb welcher vielfach typische und atypische Kerntheilungs-Figuren zu finden sind, folgen nach dem Centrum der Alveolen, bezw. Stränge, rundliche und polygonale Zellen, deren Kerne, was Form, Grösse und Tinctionsfähigkeit betrifft, sehr variiren. Auch in diesem Bereich finden sich, wenn auch weniger häufig, Kerntheilungs-Figuren. Das Wachsthum des Tumors scheint sehr lebhaft gewesen zu sein, denn die Gesammtzahl der Karyomitosen ist enorm. Zum Theil sind sie so gross, dass man schon bei schwacher Vergrösserung auf sie aufmerksam wird. Zell-Invaginationen lassen sich, wie im vorhergehenden Fall, oft erkennen, vielfach haben die Zellen 2—3 Kerne; ihr Protoplasma ist dem entsprechend gross.

Die Zahl der Epithelkerne ist relativ sehr gering; einen Zusammenhang zwischen den letzteren und den Riesenzellen, wie sie Becher[2] kürzlich beschrieben hat, gelang es mir in keinem Schnitt zu sehen. Auch in diesem Falle gab die Gram'sche Färbung ein positives Resultat.

Der wesentlichste Unterschied dieses Carcinoms von dem ersten war in dem infiltrirenden Charakter der Geschwulst bedingt, d. h. wir finden an vielen Stellen schmale Krebszüge, die sich aus einer Reihenfolge einzelner Krebszellen aufbauen, vielfach von Leukocyten durchsetzt und sichtlich durch in Wucherung befindliches Bindegewebe auseinander gesprengt.

Eine Riffelung der Carcinomzellen konnte ich weder hier, noch je an den metastasischen Zellen der Leber sehen.

Bei den Leberschnitten fällt auf, dass die Kerne sich kaum gefärbt haben. Ob diese schlechte Färbung allein darauf zurückzuführen ist, dass vielfach Nekrosen vorhanden sind, oder ob das Präparat, das bereits mehrere Jahre in Alkohol aufbewahrt, vielleicht auch etwas spät in die Härtungsflüssigkeit eingelegt wurde, dadurch an seiner Färbungsfähigkeit

eingebüsst hat, wage ich nicht zu entscheiden. Häufig siud die Krebszellen scharf durch derbe Bindegewebszüge getrennt. Auf die Structur in einzelnen dieser Geschwulstmassen brauche ich nicht einzugehen, da sich hier das Bild der Muttergeschwulst vollkommen wiederholt. An einzelnen Stellen sind die Leberzellen relativ besser gefärbt, auch ist dort noch eine deutliche Läppchenzeichnung zu erkennen. Die Leberzellen sind vielfach mit Fett infiltrirt. Häufig sieht man an der Peripherie der Krebsmetastasen reactive Entzündung.

Die Blutgefässe zeigen sich stark gefüllt, auch der durchbrochene Bau der Leber deutet auf Stauung. An einzelnen Stellen sieht man kleine Eiterheerde mit massenhaft gelappt-kernigen Zellen. Andere Partien zeichnen sich durch ihren relativ grossen Gehalt an Gallenfarbstoff aus.

Wir haben es also, um das Resultat der Untersuchung in diesen beiden Fällen zusammenzufassen, mit folgendem Befund zu thun. Es handelt sich in beiden um primäre, bösartige, metastasirende Tumoren, ausgehend von der Gallenblasen-Schleimhaut. Der Aufbau der Geschwulst entspricht sowohl auf dem Mutterboden, wie in den Metastasen, dem üblichen Bild des Plattenepithel-Krebses. Das Bild wird ergänzt durch den Nachweis von Hornkugeln in beiden Fällen und von Stachelzellen im ersten Fall. Die Schleimhaut-Epithelverhältnisse scheinen im zweiten Falle normal gewesen zu sein, im ersten Fall war Plattenepithel festzustellen. —

Der dritte Fall wurde von auswärts an das Göttinger Institut geschickt mit folgendem Bericht:

„Carcinom der Gallenblase mit Colon transversum verwachsen und in dasselbe durchgebrochen. In der erweiterten abgeschlossenen Gallenblase zahlreiche Cholestearinsteine“.

Das Präparat ist s. Z. in Müller'scher Flüssigkeit und Alkohol gehärtet worden.

Die Leber ist relativ gross mit scharf ausgeprägtem vorderem unterem Rande. Auf ihrer Unterfläche liegt die Gallenblase, durch Tumormassen fest in das Parenchym eingemauert. Von Leberzeichnung ist auf Durchschnitten wenig mehr zu sehen, hie und da einzelne Geschwulstknoten, sich ziemlich scharf von ihrer Umgebung abhebend. Die Wandungen der Gallenblase lassen sich noch scharf von der Umgebung abtrennen. Die Muskelschicht scheint bedeutend verdickt. Die Schleimhautfläche zeigt einzelne scharf begrenzte Grübchen und Nischen. Man sieht, dass in diesen Gallensteine gelegen haben.

Der Choledochus erscheint in seinem obern Abschnitt nicht verändert; in seinem mittleren und unteren Drittel ist die Schleimhaut aufgelockert, sie sieht gallertig-sulzig aus.

Duodenum, Colon transversum sind mit der Leber fest verklebt, von letzterem führt eine Perforationsöffnung in die Gallenblase.

Mikroskopische Untersuchung: Härtung und Einbettung, wie in den 2 andern Fällen.

An Schnitten, die durch den Gallenblasen-Tumor gelegt wurden, sind sowohl das oberflächliche Schleimhaut-Epithel, als auch noch tiefere Gewebsschichten durch nekrotische Massen ersetzt. Auch durch Färbung ist die eigentliche Gallenblasen-Structur nicht mehr kenntlich zu machen. Soweit das Gewebe noch gut erhalten ist, besonders nach der Tiefe gegen den peritonealen Ueberzug der Gallenblase zu, findet man in einem relativ kernarmen Bindegewebe verschieden gestaltete Hohlräume, z. Th. länglich, z. Th. mehr rund. Sie sind meist sehr eng, ihre zellige Auskleidung hat selten mehr als 3—4 Schichten und im Vergleich zu anderen, mehr in der Tiefe gelegenen Tumor-Elementen auffallend kleine, theils cubische, theils abgeplattete und polygonale Zellen. Ihre bläschenförmigen Kerne sind gut gefärbt. Stellenweise ist ein drüsiges Lumen deutlich erkennbar. Eine Membrana propria, der die Zellen aufsitzen, ist nicht zu sehen, vielmehr hat es hier den Anschein, als wenn Lymphspalten mit Tumor-Elementen angefüllt wären. Neben diesen, kaum anders, als als Krebsstränge zu deutenden Gebilden sieht man hier eine mannigfaltige Durchwachsung von Krebssträngen und -Nestern der oben beschriebenen Art mit breiteren und grösseren Zellzügen und Haufen, die besonders dicht unter dem serösen Ueberzug der Gallenblase an Ausdehnung gewinnen und typisches Plattenepithel mit Stachelzellen und Hornkugeln aufweisen. Die Epithelperlen nehmen, nach Gram gefärbt, deutlich Hornreaction an. Schon bei schwacher Vergrösserung fällt der Grössen-Unterschied beider Zellarten auf, sowie die differente Tinction der Zellkerne. An einzelnen Stellen gewinnt man den Eindruck, als ob es sich um zwei sich gegenseitig durchwachsende Tumoren handle, während an anderen Stellen ein allmählicher Uebergang beider vorhanden zu sein scheint oder vielleicht nur vorgetäuscht wird. Der Gedanke an ein zufälliges Zusammentreffen zweier epithelialer Neubildungen mit verschiedenem Zelltypus wird dadurch nahe gelegt, dass selbst in den tiefsten Schichten, d. h. direct unter der Serosa, in den Lymphspalten, dicht neben den Plattenepithel-Elementen wieder Zellen von dem Charakter der früher beschriebenen auftreten, sich häufig haarscharf gegen einander abgrenzen, so dass es den Eindruck macht, als ob der eine Tumor das Stroma für den andern abgegeben habe. Jedoch lassen sich immer noch schmale Bindegewebszüge zwischen den diversen Krebsnestern nachweisen. Was den zelligen Aufbau der Plattenepithel-Geschwulst anbelangt, so liegen an der Peripherie der Zellhaufen durch Druck ziemlich abgeplattete Zellen mit lang ausgezogenen, spindelförmigen Kernen, welche den Farbstoff gierig annehmen, andererseits lassen sich basal angeordnete, cubische Zellen deutlich erkennen, deren mittelständiger Kern bläschenförmig ist und sich ebenfalls gut gefärbt hat. Der mittlere Theil wird eingenommen von

grossen, polygonalen, Protoplasma-reichen, zumeist deutlichen Stachelzellen mit grossem, bläschenförmigem, schwächer gefärbtem Kerne. Stellenweise findet man typische und atypische Kerntheilungs-Figuren und reichliche Zell-Invaginationen, auch mehrkernige Zellen.

Die sulzige Beschaffenheit des Choledochus veranlasste mich, denselben einer näheren mikroskopischen Untersuchung zu unterwerfen. An den gefärbten Schnitten sieht man schon mit blossem Auge eine erhebliche Verdickung der Schleimhaut, etwa auf 2—3 mm. In einem kernreichen, gequollenen Bindegewebe liegen grosse drüsige Hohlräume. Dieselben sind z. Th. rund oder länglich, z. Th. verästelt, so dass sie wie gefaltete Drüsen aussehen. Sie sind mit einem hohen, cylindrischen Epithel versehen, dessen ovale, basal stehende Kerne sich tief dunkel gefärbt haben. Schleimdrüsen, wie sie normalerweise in geringer Zahl im Ductus vorkommen, sind nirgends zu sehen, eben so wenig deutet irgend etwas darauf hin, dass diese drüsigen Hohlräume etwa aus Schleimdrüsen hervorgegangen seien. Die so gebildeten drüsigen Lumina sind mit Schleim zumeist angefüllt, der bei der Hämatoxylin-Färbung einen tief dunkelblauen Farbenton angenommen hat. Derartige Hohlräume stehen stellenweise so dicht an einander, dass die Epithel-Auskleidung benachbarter Drüsengänge nur durch eine sehr schmale Schicht spindelförmiger Bindegewebszellen getrennt ist. An Stellen, an denen die Hohlräume weniger unregelmässig gestaltet sind und weniger ausgedehnt, lässt sich noch recht gut eine Membrana propria erkennen. Sie ist weniger gut zu erkennen an denjenigen Hohlräumen, die ganz entschieden schon eine Mehrschichtung des Epithels aufweisen und mehr in der Tiefe, nach der Glisson'schen Kapsel zu liegen, welche von solchen drüsenartigen Neubildungen sogar ziemlich reichlich durchsetzt ist.

Die Gefässe sind im Allgemeinen ziemlich dickwandig; von Plattenepithelkrebs ist nirgends etwas zu sehen. Die Leber bot ein ähnliches Bild, wie in den beiden vorhergehenden Fällen, nur war der Zerstörungs-Process viel weiter vorgeschritten. Der Grundstock der metastatischen Geschwulstmasse wird von fibrillärem, etwas hyalin gequollenem Bindegewebe gebildet, dessen Kerne ziemlich klein, theils rundlich, theils mehr spindelförmig sind. In demselben liegen grosse, breite Nester von Carcinom, dessen Aufbau im Einzelnen den bei Beschreibung der Gallenblase geschilderten Plattenepithel-Haufen mit Stachelzellen und Epithelperlen der Art gleicht, dass ich glaube auf eine nähere Beschreibung verzichten zu können.

Der Zerstörungs-Process an der Leber ist derartig vorgeschritten, dass von einer Leberstructur nicht mehr die Rede sein kann. Hier und da sieht man Inseln von Fettzellen, die wahrscheinlich Reste des Leberparenchyms darstellen; am Rande der Geschwulstknoten liegt nekrotisches Gewebe, dessen schollige Elemente noch schwach an den Aufbau des Leberparenchyms erinnern. Relativ gut erhalten sind noch die Gallengänge, die in schmalen Bindegewebszügen verlaufen.

Ich möchte diesem Fall gleich die Beschreibung eines vierten anschliessen, den ich am Dresdener Krankenhaus zu sehen Gelegenheit hatte.

Der vierte Fall wurde dem Pathologischen Institut des Krankenhauses von Herrn Hofr. Dr. Rupprecht zugeschickt. Ich führe die in liebenswürdigster Weise zur Verfügung gestellte Krankengeschichte kurz an, da sie einiges Interesse bieten dürfte. Patientin kam im September dieses Jahres in das Diakonissenhaus mit einem Tumor im kleinen Becken, einem Tumor in der Gallenblasengegend, einer typischen Gallenstein-Anamnese (viel Koliken) und mit Ascites. Zunächst wurde durch Laparatomie ein Dermoid des rechten Ovariums entfernt, wobei sich ausser Ascites mehrfach kleine, weisse Knötchen auf dem Peritoneum fanden. Wegen dieser Knötchen, und weil sich chronischer Obturations-Ileus eingestellt hatte, wurde auf die Anfangs geplante Gallenstein-Operation verzichtet und Ende September des Ileus wegen eine nochmalige Laparatomie vorgenommen, wobei sich die Dünndarmschlingen zu einem unentwirrbaren Convolut verklebt und verdichtet zeigten. Patientin starb kurz darauf.

Von den Sections-Organen lag uns nur die Leber mit Gallenblase vor. Letztere enthielt mehrere Cholestearinsteine, war aber in ihrem untern Abschnitt relativ gut erhalten. Der obere Theil war in Krebsmasse umgewandelt, die sich auf einen Theil des rechten Unterlappens fortsetzte.

Die Leber ist im Ganzen vergrössert, die Oberfläche stark höckerig und gebuckelt durch vorspringende Geschwulstknoten. Dieselben sitzen zumeist im linken Leberlappen und im unteren Theil des rechten, während der Oberlappen relativ frei ist. Auf Durchschnitten erscheinen diese Knoten ziemlich scharf umschrieben, von weisser Farbe, fühlen sich weich, markig an. Das erhaltene Leberparenchym bietet das Bild der Stauung. Im obern Theil des rechten Lappens nur vereinzelte, bis Kirschkern-grosse, weissliche Knötchen.

Als zufälliger Sectionsbefund fand sich im Rectum, etwa 7 cm oberhalb des Sphincter ani externus sitzend, eine Wallnuss-grosse, fast ringförmige Geschwulst von weicher, markiger Schnittfläche, die sich mikroskopisch aus den Präparaten, die mir in liebenswürdigster Weise Herr Dr. Heyde zur Verfügung stellte, als ein typischer Cylinderzellenkrebs erwies. Sonstige Organe lagen uns nicht vor.

Die mikroskopische Untersuchung der Geschwulst der Gallenblase an den in gewöhnlicher Weise gefärbten Präparaten gab folgendes Resultat:

Das Epithel der Schleimhautfläche der Gallenblase ist zu Grunde gegangen; der Schleimhaut-Oberfläche sitzen an einzelnen Stellen noch Reste von Galle auf. Das submucöse Gewebe ist verdickt, in den Spalten zellige Infiltration. Das Bild wird beherrscht durch zum Theil concentrisch geordnete, längere und kürzere Zellzüge, deren Elemente ausgesprochenen Plattenepithel-Typus zeigen. An andern Stellen bieten die zumeist deutlich

netzförmig angeordneten Stränge weniger den Charakter von Plattenepithelzellen, sondern wandständig finden sich unregelmässige, palissadenförmige Zellen, theils cylindrisch, theils cubisch; im Innern mehr rundliche und polygonale Zellen, deren Kern bläschenförmig ist und in der Grösse mit dem der wandständigen übereinstimmt. Dort, wo die Zellmassen weniger strangartig angeordnet sind, sondern mehr den alveolären Bau zeigen, haben diese Zellhaufen auf dem Durchschnitt z. Th. rundliche, ovale Form oder stellen grosse, unregelmässig gelappte Gebilde dar, welche mit schmalen Ausläufern, z. Th. im Schnitt selber, unter einander zusammenhängen, an anderen Stellen durch Configuration der Fortsätze einen continuirlichen Zusammenhang der einzelnen Alveolen unter einander wahrscheinlich machen.

Das Stroma ist im Bereich der eigentlichen Neubildung sehr zellarm, fast gar nicht infiltrirt. Es zeigt breite Fibrillen, sowie sehr dickwandige, weite Blutgefässe und Lymphräume. Stellenweise findet man auffallend zahlreiche Quer- und Längsschnitte durch Gallengänge. Sie kennzeichnen sich als rundliche oder ovale Lumina mit cubischem Epithel, dessen basal stehende, bläschenförmige Kerne sich dunkel tingirt haben.

Zu erwähnen ist noch, dass in den breiten Epithelzügen und Haufen die central liegenden Zellen und deren Kerne wie gequollen aussehen und sich mit Hämatoxylin schwächer gefärbt haben. Gerade an diesen Stellen sieht man schön die Stachel- und Riffelbildung. Durch die concentrische Anordnung dieser, z. Th. der Nekrose vollständig anheimgefallenen Elemente erinnern diese Gebilde an Hornkugeln, welche an anderen Stellen schon vollkommen entwickelt sind.

Auf die mikroskopische Beschreibung der Veränderungen in der Leber brauche ich nicht mehr einzugehen. Fast der ganze untere rechte Leberlappen war von einem Geschwustknoten eingenommen, der sich in nichts von dem Bau des Primärtumors der Gallenblase unterschied. Auf die mikroskopische Untersuchung des Rectumkrebses brauche ich ebenfalls nicht weiter einzugehen, da der Bau das typische Bild des Cylinderepithel-Krebses darbot.

Weitere Organe standen mir zur Untersuchung nicht zur Verfügung. Ich kann also nicht sagen, ob sich vielleicht irgendwo Metastasen beider Geschwulstarten gefunden haben.

Der 3. und 4. Fall haben in mancher Beziehung Aehnlichkeiten und ich glaube sie deshalb zusammen besprechen zu können.

Bei beiden handelt es sich um zwei gleichzeitige primäre Geschwülste. Was den letzteren Fall betrifft, so ist ohne Weiteres klar, dass ein primäres Cylinderepithel-Carcinom des Rectum vorlag bei gleichzeitigem Plattenepithel-Krebs der Gallenblase.

Der andere Fall liegt etwas complicirter. An der Gallenblase fand sich unzweifelhaft Plattenepithel-Krebs mit allen seinen Kennzeichen, Stachelzellen und Epithelperlen. Dazwischen aber wucherte eine zweite Geschwulst, die sicher mit einem Cancroid nichts zu thun hatte. Sie bestand, um es noch einmal kurz zusammenzufassen, aus z. Th. in Drüsenform, z. Th. mehr strangartig angeordneten Zellen, hoch cylindrisch; da wo der drüsige Charakter vorherrscht, zuweilen auf erhaltener Membrana propria aufsitzend, an einzelnen Stellen mehr geschichtet. In erster Linie ergriffen war der Choledochus, so dass ich glaube, sicher annehmen zu dürfen, dass hier der Ausgangspunkt dieser zweiten Geschwulst war. Als ich die ersten Schnitte des Choledochus sah, glaubte ich, es handle sich um eine Drüsenhypertrophie. Man sah in diesen Schnitten grosse, drüsenförmige Hohlräume mit hohem Cylinderepithel, z. Th. von einer schleimigen Masse erfüllt. Erst bei weiterem Untersuchen kam man auf Schnitte, die den drüsigen Bau nicht mehr ausschliesslich zeigten, sondern schon solide Zapfen erkennen liessen. Um mich über die Drüsen des Choledochus näher zu orientiren, untersuchte ich eine Reihe von normalen Gallengängen. Ich fand weder Zahl, noch Grösse der Drüsen auch nur annähernd im Verhältniss zu den in unseren Präparaten stehend. Es kam ferner darauf an, ob irgendwo ein directer Zusammenhang zwischen beiden Geschwulstarten zu finden wäre, ein allmähliches In-einander-Uebergehen. An vereinzelten Stellen plattete sich das Cylinderepithel recht stark ab, aber einen Uebergang in Plattenepithelzellen konnte man dabei nirgends sehen. Ebensowenig gelang es mir, Bilder aufzufinden, in denen sich Plattenepithel über Cylinderepithel schiebt, wie es zuweilen an der Trachea vorkommt. Ich glaube die vom Choledochus ausgehende Geschwulst Adenocarcinom nennen zu müssen, denn es handelt sich um eine epitheliale Neubildung von z. Th. drüsigem Charakter, die nicht auf die Schleimhaut des Choledochus beschränkt ist, sondern in die Tiefe wuchert und die Glisson'sche Kapsel durchsetzt.

Allen 4 Fällen ist das gemeinsam, dass es sich bei ihnen um eine primäre, metastasirende Geschwulst der Gallenblase handelt, die sich mikroskopisch auf dem Mutterboden, wie in den Metastasen, als Plattenepithel-Krebs erwies; die beiden letzten

Fälle waren ausserdem mit anderen Carcinomen combinirt. Doch darauf möchte ich erst später eingehen.

Fragen wir uns zunächst: hat es sich wirklich um Plattenepithel-Krebse gehandelt? Ich halte die Diagnose eines Cancroids für gesichert, wenn der Aufbau Plattenepithel-Structur erkennen lässt, Verhornung zeigt und sich Stachelzellen nachweisen lassen.

Die Verhornung ist das Moment, das durch Ernst in den Vordergrund gestellt wurde. Er lehrte uns die Gram'sche Färbung als einen vorzüglichen Indicator für dieselbe gebrauchen. Handelt es sich um abgeplattetes Epithel, also nicht ächtes Plattenepithel, so kann auch nie Verhornung da sein. Als Charakteristikum der Verhornung werden ferner die Schichtungskugeln angesehen. Sie können nicht allein als ausschlaggebend für Plattenepithel-Krebs betrachtet werden, da sie auch bei anderen gutartigen, wie bösartigen Geschwülsten beobachtet sind. Hammer[4] hat sie bei einem Spindelzellen-Sarcom des Oberkiefers, Rud. Volkmann[5] bei Endotheliomen des weichen Gaumens und der Parotis beschrieben. Paltauf[6] hat bei Besprechung des Angiosarcoms darauf aufmerksam gemacht, dieses nicht mit Geschwülsten, die von epithelialen Elementen herrühren, zu verwechseln, da die perithelialen Zellen vielfach die Neigung haben, sich zu concentrischen Körpern zusammenzuballen. Ich selbst habe Perlkugeln erst kürzlich bei einem Endotheliom der Vagina zu sehen Gelegenheit gehabt.

Das dritte und wesentlichste Moment ist der Nachweis von Stachelzellen. Er gelang mir nicht in Fall 2. Hornkugeln sah ich in allen 4 Fällen, ebenso gelang die Gram'sche Färbung in allen Fällen. Ich glaube, dass es sich, obwohl Stachelzellen im zweiten Falle nicht aufzufinden waren, auch hier um einen Plattenepithel-Krebs gehandelt hat.

Die Zahl der bisher in der Literatur beschriebenen Cancroide der Gallenblase beträgt 5. Zwei sind in der Dissertation von Ohloff[7], je eines von Weber[8] und Rhein[9] und eines kürzlich von Nehrkorn[10] mitgetheilt, einen weiteren Fall hat Hansemann abgebildet. In den beiden Ohloff'schen Fällen ist von Epithelperlen und Stachelzellen nichts erwähnt, Weber nennt nur Epithelperlen. Nehrkorn konnte die Hornkugeln deutlich in den Metastasen nachweisen, der Befund von Stachelzellen war

ihm nicht ganz sicher. Rhein gelang weder das eine, noch das andere. Die Gram'sche Färbung, die Ernst erst für diesen Zweck 1896 angegeben hat, konnte nur von Nehrkorn verwendet werden, sie fiel positiv aus.

Die zweite Frage, die wir uns vorzulegen haben ist die: Wie ist es möglich, dass von einer Schleimhaut, die normaler Weise Cylinderepithel trägt, Plattenepithel-Krebse ausgehen?

Ihren Ausgangspunkt nahm die Geschwulstbildung sicher von dem Schleimhaut-Epithel, wie sich bei allen Präparaten deutlich ergab. Nehrkorn hat keine Epithelreste mehr gefunden; Weber beschreibt an den Geschwulst-freien Stellen ein Plattenepithel in 5—6 Schichten, das nur an wenigen Stellen zu Grunde gegangen sei; dasselbe soll auch die Schleimhautfalten überzogen haben. Ohloff scheint in seinen beiden Fällen Cylinderepithel mit Abplattung vor sich gehabt haben.

Es können 3 Möglichkeiten in Betracht kommen 1. Keimversprengung; 2. Verdrängung des Cylinderepithels durch Plattenepithel; 3. Metaplasie im engeren Sinn.

Das Wesen der Keimversprengung wurde in neuerer Zeit mehrfach zur Erklärung der Pathogenese der Geschwülste herangezogen. Siegert[11] hat kürzlich ein gutartiges Papillom mitgetheilt, welches an der Bifurcation der Luftröhre sass, bei dem er Stachelzellen und Epithelperlen nachweisen konnte. Er führt dasselbe auf erhaltenes fötales Plattenepithel zurück, an der Stelle, wo sich entwicklungsgeschichtlich Respirations- und Digestions-Tractus trennen. Einen analogen Fall hat Reiche[12] mitgetheilt. Auch Ernst lässt bei seinem Fall eines verhornenden Plattenepithel-Krebses des Bronchus durchblicken, dass er eine Keimversprengung nicht für ausgeschlossen hält.

Bei der Gallenblase, bei der entwicklungsgeschichtlich gar kein Plattenepithel in der Nähe ist, kann eine Keimversprengung nicht in Betracht kommen.

Die zweite Möglichkeit wäre die, dass das Cylinderepithel allmählich durch Plattenepithel verdrängt, bezw. ersetzt wird. Wir finden derartiges z. B. nach Tracheotomien. Es findet an der Wunde von aussen, von der Haut her, gewissermaassen eine Epidermisirung der Luftröhre statt. Bei den Fällen, die ich zu sehen Gelegenheit hatte, war dabei immer ein scharfer Ueber-

gang von Cylinderepithel in Plattenepithel zu sehen, niemals ein allmähliches Verschmelzen. Eine ähnliche Beobachtung hat Marchand[13] mitgetheilt. Wegen impermeabler Stricturen wurde bei einem Kranken eine Urethrotomia externa gemacht, und an diese schloss sich ein Cancroid in der Harnblase an. Auch hier kann eine Epidermisirung von der äusseren Haut her stattgehabt haben.

Für die Gallenblase ist diese Möglichkeit nicht gegeben gewesen, da keine Communication mit der äussern Haut bestand. Es bleibt somit nur übrig, eine Metaplasie im engeren Sinne anzunehmen.

Die Frage der Epithel-Metaplasie ist durch einen Vortrag Virchow's[14] in der Berliner Medicin. Gesellschaft 1887 über die Pachydermia laryngis in's Rollen gekommen. Durch eine Reihe von Einzelmittheilungen, sowohl von anatomischer, wie von zoologischer Seite, sind unsere Kenntnisse über die Epithel-Umwandlung unter physiologischen, wie pathologischen Verhältnissen bereichert worden.

Eine physiologische Metaplasie finden wir z. B. im Magen einzelner Thiere, wie Echidna, Bradypus, Halmaturus, Manis. Das resistentere Plattenepithel hat hier einen grossen Werth, denn der Magen dieser Thiere dient, wegen der nur kümmerlich entwickelten Zähne, mit zur Zermalmung des Futters.

Auch in der Luftröhre der Katze findet sich eine physiologische Epithel-Metaplasie, wie Haycrafft und Carlier[15] nachwiesen und Derber[16] in seinen Untersuchungen bestätigt hat. Die fötale und jugendliche Trachea hat Cylinderepithel, bei ausgewachsenen Thieren findet sich an einer ganz bestimmten Stelle Plattenepithel. Haycraft und Carlier führen als Grund mechanische Verhältnisse an.

Unter pathologischen Verhältnissen finden wir eine Reihe von Cylinderepithel tragenden Schleimhäuten in der Literatur erwähnt, bei denen eine Epithel-Metaplasie stattgehabt haben muss. Als Ursache treten uns fast immer chronische Reiz- und Entzündungszustände entgegen. Für Plattenepithel-Bildung im Uterus machen die Gynäkologen chronische Endometritiden verantwortlich; Dysmenorrhoea membranacea scheint dabei auch eine Rolle zu spielen, oder die Frauen litten an alten Prolapsen, bezw.

totaler Inversio uteri; Zeller[17], Gebhardt[18], Friedländer[19], Küstner[20], v. Limbeck[21], Flaischlen[22], Emanuel[23], Gellhorn[24], Piering[25], Pfannenstiel[26], Löhlein[27], v. Rosthorn[28], Opitz[29], Hofmeier[30], haben hierher gehörige Fälle veröffentlicht.

Am männlichen Harnapparat sind ähnliche Beobachtungen gemacht worden. Ueberstandene Gonorrhoe und dadurch bedingte Stricturen scheinen unter Anderem Vorbedingungen zu liefern. Neelsen[31], Finger[32] und Posner[33] haben einschlägige Fälle mitgetheilt. Hieran dürften sich die Cancroide von Griffith[34], Thiersch, Liebenow[35], sowie bei Frauen die Beobachtungen von Winkel und Thompson schliessen.

An den Sinnesorganen kommen gleiche Veränderungen vor. Michel[36] erwähnt in seinem Lehrbuch Epithel-Umwandlungen bei chron. Conjunctivitis. Die Otologen haben öfter Gelegenheit, solche Epithel-Umwandlungen und dadurch resultirende Geschwülste zu sehen. So haben Schwarze[37] und Kretschmann[38] Cancroide im Warzenfortsatz und Mittelohr beschrieben, die sich nach länger dauernden Eiterungen entwickelten.

Eine grosse Reihe von Beoachtungen bezieht sich auf den Respirations-Tractus. Das Bild der Ozaena wird direckt durch die Epithel-Metaplasie beherrscht, wie Seifert[39], v. Büngner[40] und Schuchardt[41] betonen. Suchanek[42] sah Aehnliches bei Influenza-Rhinitis und bei Arbeitern in chemischen Fabriken, Kahn[43], Michel[44] und Neuenborn[45] bei Papillomen der Nase, bezw. Larynx-Fibromen.

Alte tuberculöse Geschwüre können sich, wie Griffini[46] beobachtet hat, mit Plattenepithel überziehen, Ziegler[47] hat dasselbe bei syphilitischen Geschwüren der Luftwege gesehen. Friedländer[48] hat ein Cancroid beschrieben, welches auf dem Grunde eines tuberculösen Geschwüres entstanden war. Hierher gehört ferner das Bronchialcancroid von Ernst, ferner die Fälle von Pässler[49], Karminsky[50] und Wolf[51]. Am Digestions-Tractus scheint die Epithel-Umwandlung relativ seltener zu sein. Nur einen Fall von Plattenepithel-Krebs im Mastdarm, den Bohm[52] beschrieben hat, konnte ich finden.

Ich glaube, dass hiermit das Material ziemlich erschöpft ist,

das z. Z. über die Epithel-Umwandlungen in der Literatur vorhanden ist.

Für die Gallenblase drängte sich die Frage auf: Ist für sie eine Metaplasie des Cylinderepithels in Plattenepithel nachgewiesen? In den neueren pathologisch-anatomischen Lehrbüchern ist darüber fast Nichts erwähnt. Nur 3 Angaben konnte ich finden. Die eine stammt aus dem Handbuch von Klebs[53], der bei der Beschreibung des Katarrhs der Gallenwege sagt: „Man findet die Wandungen der Gallenblase meist prall gespannt, die Musculatur geschwunden, die Innenfläche abgeplattet und mit Plattenepithel bedeckt.“ Klebs geht auf weitere Einzelheiten nicht ein. Die zweite stammt von v. Schüppel[54] aus dem Ziemssen'schen Handbuch bei Besprechung des Gallenblasen-Hydrops. Er schreibt: „Die Innenfläche der Blase bietet nicht mehr den Charakter einer Schleimhaut dar, sondern sie ist vollständig geglättet, glänzend, hat überhaupt alle Eigenthümlichkeiten einer serösen Haut angenommen und zeigt sich mit einem zarten Plattenepithel, anstatt des normal vorhandenen Cylinderepithels, überzogen. Die dritte findet sich bei Hansemann: „Etwas Aehnliches (bezieht sich auf das vorhergehende) sehen wir bei einer Umwandlung von Flimmer- oder Cylinderepithel z. B. bei der Ozaena, . . . den chron. Katarrhen der Bronchien, der Gallenblase. Wir sagen, die Schleimhaut wird epidermoidal.“

Ich glaubte trotz dieser Angaben die Frage noch einmal prüfen zu sollen: Giebt es Gallenblasen, bei denen eine Umwandlung des Cylinderepithels in Plattenepithel stattgehabt hat, ohne dass bereits auch Geschwulstbildung vorhanden ist?

Ich habe zu diesem Zwecke während eines ganzen Jahres sämmtliche Gallenblasen, die uns im Göttinger Institut zur Verfügung standen, systematisch untersucht. Das Material setzte sich zusammen aus den Sections-Ergebnissen, den Präparaten, die uns von auswärts zu Demonstrations-Zwecken zur Verfügung gestellt wurden, sowie aus Operationsmaterial, das zum grössten Theil der Klinik des Herrn Professor Kehr in Halberstadt entstammte. Die Untersuchung erfolgte stets so, dass das Epithel frisch abgekratzt und in Kochsalzlösung untersucht und ausserdem je ein Stück der betreffenden Gallenblasen aus dem Fundus, aus

der Mitte und dem Ausführungsgange eingebettet wurde. Ich halte es bei derartigen Epithel-Untersuchungen für sehr wichtig, dass von jedem Block eine grosse Reihe von Schnitten untersucht wird, denn nur so kommt man zu dem Resultat, dass Reste von Epithel fast immer aufzufinden sind. Klebt man die Schnitte nicht auf, so fällt das Epithel sehr leicht ab und man gelangt leicht zu dem Trugschluss, dass das Epithel zu Grunde gegangen sei. Ich möchte gerade für diese Fälle die Untersuchungs-Methode empfehlen, wie sie hier im Dresdener Institute im Brauche ist. Aufkleben der Schnitte mit Dextrin und Nachbehandlung mit Photoxylin. Leider kannte ich diese Art des Aufklebens von Schnitten bei meinen Untersuchungen noch nicht und benutzte deshalb die Aufklebe-Methode mit Eiweissglycerin. Ich behandelte die Präparate wie Serienschnitte weiter. Es wurden auf diese Weise etwa 300 Gallenblasen untersucht. Ich habe niemals Plattenepithel gefunden. Ein besonderes Interesse beanspruchten natürlich die Gallenblasen von Gallensteinkranken. Im Grossen und Ganzen sah ich bei den durch Steine hervorgerufenen Veränderungen das, was Janowski[55] des Näheren beschrieben hat. Auf die Veränderungen des Epithels geht er in seiner Arbeit weniger ein. In seinen 16 Fällen erwähnte er 7mal das Fehlen desselben, 4mal war Epithel vorhanden, bei 5 Fällen äussert er sich nicht über dasselbe. Er erwähnt, vereinzelt abgeplattetes Epithel gesehen zu haben, aber er spricht nie von Plattenepithel. Ich habe den Eindruck gewonnen, als ob Ohloff keinen rechten Unterschied zwischen abgeplattetem Cylinderepithel und Plattenepithel gemacht habe. Unter Anderem schreibt er bei Citirung eines Falles von Zenker[56]: „Immerhin bleibt der Fall typisch im Rahmen der vorliegenden Arbeit gehörig durch die Metaplasie des Cylinderepithels, wenn auch die Anordnung eine mehr regellose ist.“ Zenker erwähnt aber bei dem betreffenden Fall gar nichts von einer Epithel-Metaplasie, sondern fügt ausdrücklich hinzu, es sei Cylinderepithel vorhanden gewesen, an einer Stelle spricht er zwar von etwas „mehr plattem Epithel“, aber nicht von „Plattenepithel“.

Die relativ seltenen Fälle, bei denen keine Epithelreste mehr zu finden waren, betreffen meist geschwürigen Zerfall der Oberfläche. Es handelt sich um Fälle, bei denen Gallensteine schon

lange in der Blase lagen. Die Schleimhautleisten sind z. Th. verstrichen, z. Th. als Mauern der Nischen übrig geblieben, in denen die Concremente eingekeilt lagen. Bei den hochgradigen Fällen von Hydrops, bei denen die Gallenblase, wie an einem Präparat der Dresdener Sammlung, bis zu Kindskopfgrösse gedehnt werden kann, verwischen sich die Leisten vollkommen, auch in solchen Fällen gelang es mir nirgends, Epithel zu finden.

Auf Grund meiner Untersuchungen glaube ich deshalb annehmen zu müssen, dass Plattenepithel, wenn es überhaupt in der Gallenblase vorkommt, sehr selten anzutreffen ist. Den Einwand, dass es nur deswegen nicht gefunden worden ist, weil es durch postmortale Vorgänge, bezw. Maceration bei der Härtung abgestossen sei, halte ich nicht für stichhaltig, weil Plattenepithel doch nach allgemeinen Erfahrungen gegen solche Einflüsse resistenter ist, als Cylinderepithel, wie von mir nachgewiesen werden konnte. Ich glaube daher, dass die Befunde von v. Schüppel, Klebs und Hansemann, die zu bezweifeln mir selbstverständlich fern liegt, nicht als Regel gelten können, und muss auf Grund meiner Untersuchungen die Frage, ob in der Gallenblase unter pathologischen Verhältnissen eine Metaplasie des Cylinder- in Plattenepithel vorkommt, in suspenso lassen.

Was die beiden letzten Fälle anbetrifft, so handelt es sich, wie bereits oben erwähnt, um primäre Plattenepithel-Krebse der Gallenblase, die mit anderen Carcinomen combinirt waren. Wir wissen, dass an demselben Körper von mehreren Stellen zugleich eine Geschwulstbildung ausgehen kann, dass es also multiple primäre Tumoren giebt. Wir wissen ferner, dass eine Geschwulst in eine andere hinein metastasiren kann. Wir beobachteten erst kürzlich im Dresdener Institut einen derartigen Fall. Eine Frau bot das typische Bild eines Portio-Carcinoms. Gleichzeitig hatte sich im linken Ovarium eine enorme Sarcomgeschwulst entwickelt, die auf das rechte Ovarium übergegriffen hatte. In dem carcinomatösen Uterus fanden sich ausgedehnte Metastasen des Ovarialsarcoms mitten in carcinomatösen Partien.

Fragen wir uns zunächst: hat es sich im Fall 3 und 4 wirklich um zwei verschiedene primäre Carcinome gehandelt?

Zur Beurtheilung möchte ich die s. Z. von Virchow und

University of California
LIBRAR
Medical Depart

Schimmelbusch aufgestellten Grundsätze heranziehen. Billroth verlangt: 1. Die Carcinome müssen verschiedene anatomische Structur haben. 2. Jedes Carcinom muss histogenetisch vom Mutterboden abzuleiten sein. 3. Jedes Carcinom muss seine eigenen Metastasen machen. 4. Verlangte Schimmelbusch noch, dass die Metastasen keine active Betheiligung des Epithels des von ihnen befallenen Organes zeigen. Die erste Billroth-sche Forderung ist für Fall 4 ohne Weiteres erfüllt, denn es handelt sich um einen Cylinderepithel-Krebs des Rectum bei gleichzeitig bestehendem Plattenepithel-Krebs der Gallenblase. Für den 3. Fall sind die Verhältnisse etwas schwieriger, da zwei Carcinome durch einander wuchern, ein Plattenepithel-Krebs der Gallenblase und ein Adenocarcinom des Choledochus. Die zweite Forderung ist für das Rectum-Carcinom und das Choledochus-Carcinom ohne Weiteres erfüllt. Für die Plattenepithel-Krebse lässt sich eine directe histogenetische Ableitung nicht geben. Nur mit Hülfe der Epithel-Metaplasie ist, wie oben auseinander gesetzt, ihr Wachsthum erklärlich. Die 3. Forderung, jedes Carcinom muss seine eigenen Metastasen machen, ist für das Rectum-Carcinom nicht mehr nachzuweisen gewesen. Ob dasselbe, das ja klinisch nicht diagnosticirt war, überhaupt schon metastasirt hatte, scheint mir sehr zweifelhaft. Das Adenocarcinom des Choledochus hatte in die Leber nicht metastasirt, aber in die Gallenblasen-Geschwulst. Die Forderung 4 fällt in unserem Falle mit 3 zusammen. Ich glaube, dass wohl alle Punkte selten zusammentreffen werden.

Zum Schluss möchte ich noch kurz auf die Entstehung der Metaplasie eingehen. Ziehen wir andere Cylinderepithel tragende Schleimhäute zum Vergleich heran, so treten uns immer chronische Reize als auslösende Ursachen entgegen. Dass die Anwesenheit von Gallensteinen allein für die Metaplasie nicht maassgebend sein kann, beweisen meine Untersuchungen, da ja unter den 300 durchmusterten Gallenblasen sich eine grosse Zahl von Steinblasen befand und sich doch Cylinderepithel nachweisen liess. Es ist in einer Statistik von Scott Warthin[53] nachgewiesen, dass in etwa 90 pCt. der Gallenblasenkrebse auch Gallensteine vorhanden waren. Welche Momente nun, die Zellen veranlassen, sich umzuwandeln, wissen wir z. Z. noch nicht.

Vielleicht wird die Frage erst mit der weiteren Entwickelung der pathologischen Chemie definitiv gelöst werden.

Literatur.

1. Hansemann: Die mikroskopische Diagnose der bösartigen Geschwülste. Berlin 1897.
2. Becher: Ueber Riesenzellen-Bildung in Cancroiden. Dieses Archiv Bd. 156.
3. Ernst: Ein verhornender Epithelkrebs des Bronchus. Ziegler's Beiträge Bd. 20.
4. Hammer: Tumoren des Oberkiefers und angrenzender Gegenden. Dieses Archiv Bd. 142.
5. Volkmann: Ueber endotheliale Geschwülste. Deutsche Zeitschrift für Chirurgie Bd. 41.
6. Paltauf: Ueber Geschwülste der Glandula carotica. Ziegler's Beiträge Bd. 21.
7. Ohloff: Ueber Epithel-Metaplasie und Krebsbildung an der Schleimhaut von Gallenblase u. Trachea. I.-D. Greifswald 1891.
8. Weber: Ueber ein Platten-Epitheliom der Gallenblase und Epithel-Metaplasie. I.-D. Würzburg 1891.
9. Rhein: Ueber 2 Fälle von primärem Carcinom beider Ovarien. I.-D. Greifswald 1898.
10. Nehrkorn: Plattenepithel-Krebs in der Gallenblase mit verhornenden Lymphdrüsen-Metastasen. Dies. Arch. Bd. 154.
11. Siegert: Ueber primäre Geschwülste der unteren Luftwege. Dieses Archiv Bd. 129.
12. Reiche: Primäres Trachealcarcinom, Metastase in der linken Nebenniere, Melasma suprarenale. Centralblatt für Allgem. Pathologie No. 1, 1893.
13. Marchand: Ein Beitrag zur Casuistik der Blasen-Tumoren. Langenbeck's Archiv Bd. 22.
14. Virchow: Ueber die Pachydermia laryngis. Berliner Klin. Wochenschrift No. 32, 1887.
15. Haycrafft u. Carlier: Note on the transformation of the stratified squamous epithelium as a result of the application of friction. Quarterly Journal of Microscopical Science XXX, 1890, S. 519—522.
16. Derber: Ueber das Vorkommen von Plattenepithel in Cylinderepithel tragenden Schleimhäuten. I.-D. Königsberg 1892.
17. Zeller: Plattenepithel im Uterus. Zeitschr. für Geburts- und Gynäc. Bd. 21.
18. Gebhardt: Ueber die vom Oberflächen-Epithel ausgehenden Carcinomformen des Uteruskörpers, sowie über den Hornkrebs des Cavum uteri. Zeitschr. für Geburt. u. Gynäcol. Bd. 24.

19. Friedländer: Abnorme Epithelbildung im kindl. Uterus. Zeitschr. f. Geburt. u. Gynäcol. Bd. 38.
20. Küstner: Notiz zur Metamorphose des Uterusepithels. Centralbl. für Gynäcol. No. 21, 1884.
21. Limbeck: Zur Histologie der Carcinome der Portio vaginalis uteri. Prag. Med. Wochenschr. No. 25, 1886.
22. Flaischlen: Ueber den primären Hornkrebs des Corpus uteri. Zeitschrift für Geburt u. Gynäcol. Bd. 32.
23. Emanuel: Ueber einen weiteren Fall von Hornkrebs des Uteruskörpers. Zeitschr. für Geburt u. Gynäcol. Bd. 32.
24. Gellhorn: Zur Casuistik der Hornkrebse der Gebärmutterkörper. Zeitschr. für Geburt und Gynäcol. Bd. 36.
24. Piering: Ueber einen Fall von Carcinom-Bildung im Uterus. Zeitschr. für Heilkunde Bd. 8, 1887.
26. Pfannenstiel: Beitrag zur pathologischen Anatomie und Histogenese des Uteruskrebses, auf Grund eines weiteren Falles von doppeltem Carcinom der Gebärmutter. Centrlbl. für Gynäcol. No. 18, 1893.
27. Löhlein: Plattenepithel-Krebs des Uterus. Gynäcol. Tagesfragen 1893. Heft 3, S. 174.
28. v. Rosthorn: Schleimverhornung der Gebärmutter. Festschrift der Deutschen Gesellschaft f. Gynäcol. 1884.
29. Opitz: Plattenepithel-Krebs des Corpus uteri bei Cervixkrebs. Sitzung d. Gesellsch. f. Geburt. u. Gynäcol. 12. Mai 1899.
30. Hofmeier: Zur Anatomie u. Therapie des Carcinoma corporis uteri. Zeitschr. für Geburt u. Gynacol. Bd. 32.
31. Neelsen: Veränderungen der chronisch entzündeten männl. Urethra. Vierteljahrschrift f. Dermatologie u. Syphylis 1887.
32. Finger: Beitrag zur pathol. Anatomie der Blenorrhoe der männlichen Sexual-Organe. Archiv für Dermatologie und Syphilis 1891. Ergänzungsheft.
33. Posner: Untersuchungen über Schleimhaut-Verhornungen. Dieses Archiv Bd. 118.
34. Griffith: Patholog. Transaction XI, S. 177 ref. Cannstadt. Jahresbericht 1890, II., S. 320.
35. Liebenow: Ueber ausgedehnte Epidermis-Bekleidung der Schleimhaut der Harnwege mit Bildung eines metastatischen Cholesteatoms am Zwerchfell. I.-D. Marburg 1891.
36. Michel: Lehrbuch der Augenheilkunde. II. Auflage, S. 179.
37. Schwarze: Archiv f. Ohrenheikunde Bd. 41 u. 9.
38. Kretschmann: Archiv für Ohrenheilkunde Bd. 24.
39. Seifert: Ueber Rhinitis atrophicans. Intern. Klin. Rundschau 1900. S. 15, 34.
40. von Büngner: Ueber eine ausgedehnte Hornwarzen-Geschwulst der oberen Nasenhöhle. Berl. Klin. Wochenschr. No. 27, 1889.

41. Schuchardt: Ueber das Wesen der Ozaena nebst einigen Bemerkungen zur Epithel-Metaplasie. Volkmann's Sammlung klin. Vorträge No. 340. Langenbeck's Archiv Bd. 39. Verhandlungen der Deutschen Gesellschaft für Chirurgie 1889.
42. Suchaneck: Patholog. Anatomisches über Rhinitis acuta, speciell Influenza-Rhinitis. Monatsschr. für Ohrenheilkunde 1891, Heft. 4.
43. Kahn: Zur Casuistik der harten Papillome der Nase. Wiener klin. Wochenschrift No. 19, 1890.
44. Michel: Die Krankheiten der Nasenhöhle und des Nasenrachenraumes 1876.
45. Neuenborn: Beitrag zur Histologie der Nasenpolypen. I.-D. Königsberg 1891.
46. Griffini: Contribuzione alla pathologia generale del tessuto cilindrico.
47. Ziegler: Lehrbuch der patholog. Anatomie.
48. Friedländer: Fortschritte der Medicin No. 3, 1885.
49. Pässler: Ueber das primäre Carcinom der Lunge. Dieses Archiv Bd. 145.
50. Karminsky: Ein primäres Lungencarcinom mit verhornten Plattenepithelien. I.-D. Greifswald 1898.
51. Wolf: Fortschritte der Medicin.
52. Bohm: Plattenepithel und Plattenepithel-Krebs im Mastdarm. Dieses Archiv Bd. 142.
53. Scott Warthin: Multiple primary carcinoma. Journal of the American medical association 6. Mai 1899.
54. Leydig: Lehrbuch der Histologie des Menschen und der Thiere 1857, S. 308—310.
55. Küster: Volkmann's Sammlung klin. Vorträge No. 287—288.
56. Hotzen: Beitrag zur Lehre von der Verhornung innerer Epithelien. I.-D. Kiel 1890.

XXI.

Ueber Veränderungen des Myocards unter der Einwirkung von Fremdkörpern.

(Aus dem Pathologischen Institut in Berlin. Director: Geheimrath Professor R. Virchow.)

Von

Dr. Wladimir v. Oppel,

von der Kaiserlichen Militär-Medicinischen Akademie zu St. Petersburg.

(Hierzu Taf. XII u. XIII.)

Die neuesten Fortschritte der Chirurgie haben die Frage der Verletzungen des Herzens in den Vordergrund des Interesses und der Discussion gestellt. Es liegt eine ganze Reihe klinischer und experimenteller Arbeiten vor, die diese, man möchte sagen, in höchstem Grade actuelle Frage zu beleuchten suchen, und die bereits zu Resultaten geführt haben, die als sehr lehrreich angesehen werden können. Als der bis jetzt am wenigsten berücksichtigte Punkt dieser Frage erscheint das Verhalten des Herzens Fremdkörpern gegenüber. Auch dieses, auf den ersten Blick eng erscheinende Gebiet der Pathologie des Herzens, hat eine ganze Reihe von Fragen aufzuweisen, deren Lösung nicht nur interessant, sondern direct wichtig, selbst vom praktischen Standpunkt aus, ist. Ich hoffe, nächstens die Resultate meiner Untersuchungen über das Verhalten des in den Herzhöhlen circulirenden Blutes, des Endocards und des dasselbe auskleidenden Endothels Fremdkörpern gegenüber veröffentlichen zu können; vorläufig sind meine in dieser Richtung angestellten Untersuchungen erst so weit fortgeschritten, dass ich nur berechtigt zu sein glaube, auf die Frage des Verhaltens des Myocards Fremdkörpern gegenüber einzugehen.

Selbstverständlich war vorauszusetzen, dass die Lösung der angeregten Frage in bester Weise nur dann würde vor sich gehen können, wenn sämmtliche complicirenden und folglich das Untersuchungs-Ergebniss trübenden Nebenerscheinungen ausge-

schlossen, d. h. wenn in das Herz nur [illegible] Fremdkörper eingeführt worden wären. Von dieser Voraussetzung ausgehend, bediente ich mich bei meinen Experimenten einer durchgeglühten und wieder abgekühlten und nun rund geglühten und heissen Nadel.

I.

Die Kenntniss des eigentlichen Gesetzes, dass eine [illegible] nicht oder nur schwach resorbirbarer Fremdkörper von Bindegewebe eingekapselt wird, kann nicht als ausreichend gelten, um das Interesse an dieser Frage erhalten zu lassen. Die Hauptursache der Lebensfähigkeit dieser Frage liegt darin, dass hierbei die einfachsten Bedingungen zur Granulations-Bildung gegeben sind, nebst Beseitigung der Möglichkeit einer Regeneration, wenn eine solche dem betreffenden Gewebe überhaupt eigenthümlich ist. Ausserdem sind hierbei Bedingungen zur Resorption eines Fremdkörpers in Form eines geronnenen Blutcoagulums, eines Theils des geätzten Grundgewebes u. s. w. gegeben.

Der Beobachter stösst auf diese Weise auf einmal direct auf die classischen Fragen der Bildung von Granulationen und Riesenzellen. Ganz besonderes Interesse nimmt dabei das Verhalten des specifischen Gewebes selbst, in unserem Falle des Muskelgewebe des Herzens, dem Granulations-Process gegenüber in Anspruch. Darum eben kann man von der Frage des Verhaltens der verschiedenen Gewebe Fremdkörpern gegenüber überhaupt, d. h. von der Frage der Granulations-Bildung in verschiedenen Geweben, sagen: Es ist eine alte Geschichte, doch bleibt sie ewig neu. Das kann man um so mehr thun, als in der Wissenschaft der Neuzeit Theorien vorhanden sind, deren Nachprüfung und Beleuchtung in hohem Maasse erwünscht sind.

Die Lehre der Bildung von Granulationen innerhalb quergestreifter Muskeln hat ihre Geschichte. Die Bildung der Granulationen selbst und das Verhalten des Muskelgewebes diesen letzteren gegenüber sind, wenigstens in der ersten Zeit, natürlich gleicher Art, mag in den Muskeln ein nichtresorbirbarer Körper eingeführt worden sein oder nicht. Diese auf Thatsachen beruhende Schlussfolgerung erscheint uns auch bei aprioristischer Betrachtung verständlich, da sowohl in dem einen, wie in

dem anderen Falle zwischen den Wundrändern während einer mehr oder minder längeren Zeit ein Blutcoagulum vorhanden ist.

Während die Frage von den Verletzungen, sowie die von der Regeneration der quergestreiften Muskeln des Skelets bereits einen langen Entwickelungsweg hinter sich hat, ist die Lehre von der Verletzung und Regeneration des Myocards noch verhältnissmässig wenig ausgearbeitet.

Seitdem Waldeyer[1]) darauf hingewiesen hat, dass in den quergestreiften Muskeln des Skelets eine Bildung von Zellenschläuchen stattfindet, hat man begonnen, diesen letzteren die Bedeutung des ersten Merkmales der Regeneration der Muskeln, sowie des ersten Ausdrucks der Reaction der Muskeln auf die erlittene Verletzung zuzuschreiben. Waldeyer selbst war der Ansicht, dass die in Regeneration begriffenen Muskeln den Zellen des Perimysii interni entstammen; jedoch wich bereits Weber[2]) von dieser Ansicht ab, während Kraske sich kategorisch dahin aussprach, dass „die Neubildung der jungen Muskelfasern ausschliesslich von den alten Muskelelementen ausgeht" (S. 28), d. h. die Muskeln gehen von den neu gebildeten Zellen der Zellenschläuche aus.

Im Gegensatz zu der soeben erwähnten Lehre hat Neumann[3]) sich folgenden Standpunkt geschaffen. Er nahm an, dass die Zellenschläuche nichts anderes sind, als in die Muskelfaser eingedrungene Eiterzellen. Nach der Ansicht Neumann's äussert sich die Regeneration der Muskeln in Bildung von Knospen, die von den intact gebliebenen alten Muskeln ausgehen, und zwar in der Weise, dass diese Knospen von beiden Seiten der Wunde gegen einander wachsen und schliesslich confluiren. Fast in demselben Sinne äusserte sich auch Gussenbauer[4]).

Die Ansichten aller dieser Forscher sind in einem Punkte ähnlich: sie stellen sämmtlich die Möglichkeit einer vom Bindegewebe ausgehenden Muskel-Regeneration in Abrede; sie nehmen, im Gegensatz zu Waldeyer und theilweise zu Weber, vollständige Unabhängigkeit des Muskelgewebes vom Bindegewebe an. Nur in der Ansicht über die Entwicklungsweise der in Regeneration begriffenen Muskeln gehen die Ansichten der Autoren aus einander.

[1]) Waldeyer, Ueber die Veränderungen der quergestreiften Muskeln u. s. w. Dieses Archiv, 1865, Bd. 34, S. 473.

[2]) Weber, Ueber die Neubildung quergestreifter Muskelfasern u. s. w. Dieses Archiv, 1867, Bd. 39, S. 320.

[3]) Neumann, Ueber den Heilungs-Process von Muskel-Verletzungen. Archiv f. mikrosk. Anatomie, 1868, Bd. 5, S. 323.

Gussenbauer, Ueber die Veränderungen des quergestreiften Muskelgewebes bei traumatischen Entzündungen. Langenbeck's Archiv, 1871, Bd. 12, S. 1010.

Die bekannte Arbeit von Flemming[1]) über die karyokinetische Theilung der Zellkerne, sowie die Arbeiten Arnold's[2]) über die verschiedenen Typen der Theilung der Zellkerne haben wieder das Interesse an der Frage vom Granulationsgewebe überhaupt, wie speciell vom Verhalten der Muskeln der Entwickelung dieses Gewebes gegenüber wach gerufen. Es sind nun hinter einander die Arbeiten von Steudel[3]), Leve[4]), Zaborowski[5]), Nauwerck[6]), Askanazy[7]), Barfurth[8]), Robert[9]), Kirby[10]), Galeotti u. Levi[11]) erschienen. Trotz der Erforschung des Vorganges der Karyokinesis blieben die beiden Eingangs erwähnten Ansichten bestehen, und wenn Zaborowski, Steudel, Galeotti u. Levi, sowie Robert sich der Lehre von Weber-Kraske angeschlossen haben, so unterstützten Askanazy, Kirby und Nauwerck die Lehre Neumann's. Im Wesentlichen kann es natürlich als wunderbar erscheinen, dass die verschiedenen Forscher bei Beobachtung gleicher Thatsachen zu verschiedenen Resultaten gelangt sind; und diese Einwendung könnte nicht nur in Bezug auf die feinere Frage der Kerntheilung, sondern auch in Bezug auf die einfachere Frage der Regenerations-Art der Muskeln vorgebracht werden. Die Anhänger von Weber-Kraske sagen, dass man in dem Vorgang der

[1]) Flemming, Zellsubstanz, Kern- und Zelltheilung, Leipzig, 1882.

[2]) Arnold, Weitere Beobachtungen über die Theilungsvorgänge an den Knochenmarkzellen und weissen Blutkörperchen. Dieses Archiv, 1884, Bd. 97, S. 107. — Beobachtungen über Kerne und Kerntheilung in den Zellen des Knochenmarkes. Dieses Archiv, 1883, Bd. 93, S. 1. — Ueber Theilungsvorgänge an den Wanderzellen u. s. w. Archiv für mikroskop. Anatomie, 1887, Bd. 30, S. 205.

[3]) Steudel, Zur Kenntniss der Regeneration der quergestreiften Musculatur. 1887, Ziegler's Beiträge, 1888, Bd. 2, S. 403, Ref. Nauwerck.

[4]) Leve, Experimentelle Untersuchungen über die Regeneration der quergestreiften Muskelfasern u. s. w. Deutsches Archiv f. klin. Medicin, 1888, Bd. 43, S. 165.

[5]) Zaborowski, Experimentelle Untersuchungen über die Regeneration der quergestreiften Muskeln. Dissertation, Leipzig, 1889.

[6]) Nauwerck, Ueber Muskel-Regeneration nach Verletzungen. Jena, 1890.

[7]) Askanazy, Zur Regeneration der quergestreiften Muskelfasern. Dies. Archiv, 1891, Bd. 125, S. 520.

[8]) Barfurth, Zur Regeneration der Gewebe. Archiv f. mikrosk. Anatomie, 1891, Bd. 37, S. 406.

[9]) Robert, Versuche über Wiederbildung quergestreifter Muskelfasern. Ziegler's Beiträge, 1892, Bd. 10, S. 169.

[10]) Kirby, Experimentelle Untersuchungen über die Regeneration des quergestreiften Muskelgewebes. Ziegler's Beiträge, 1892, Bd 11, S. 302.

[11]) Galeotti u. Levi, Beitrag zur Kenntniss der Regeneration der quergestreiften Muskelfasern. Ziegler's Beiträge, 1893, Bd. 14, S. 372.

Muskel-Regeneration die frei werdenden und sich zu Zellen verwandelnden Kerne der Muskelfasern als ausschliesslichen Factor betrachten müsse. Solche Zellen werden Myoblasten genannt.

Die Anhänger Neumann's bestehen darauf, dass die hauptsächlichste Bedeutung im Vorgang der Muskel-Regeneration den von den intact gebliebenen Muskeln ausgehenden Knospen zukomme; diese Knospen sind häufig reichlich mit Kernen versehen.

Nach der ersten Theorie (Weber-Kraske) vollzieht sich die Regeneration dank der Arbeit der innerhalb des Bindegewebes frei liegenden Myoblasten, die den Zusammenhang mit den intact gebliebenen Muskeln eingebüsst haben. Nach der zweiten Theorie (Neumann) stellt jede in Regeneration begriffene Muskelfaser die ununterbrochene Fortsetzung einer der intact gebliebenen Fasern dar. Der Widerspruch ist hier also so krass, dass Barfurth, der drei Typen von Muskel-Regeneration schildert, trotzdem den Widerspruch zwischen den Grundthesen beider Parteien als unlösbar betrachtet.

Die Frage nach dem Verhalten des Myocards Verletzungen gegenüber erscheint, wenn man nach den Angaben der Literatur urtheilt, einfacher. Bonome[1]) spricht einerseits dem Myocard die Regenerations-Fähigkeit ab und behauptet andererseits, dass die „Muskelzellen an der Bildung der Callosität in keiner Weise theilnehmen" (S. 273), obgleich er auf dem Höhepunkt des Granulations-Processes in den Muskelkernen nicht nur karyokinetische Theilungsbilder, sondern auch „ächte Muskelzellen" gesehen hat.

Berent[2]) geht in seinen Schlussfolgerungen ein wenig weiter, als Bonome: er will weder Bildung von Knospen von den Primitivbündeln, noch Bildung von Muskelzellenschläuchen, und nicht Bildung von freien Zellen musculären Ursprungs gesehen haben. Das einzige, was Berent doch nicht auszuschliessen vermocht hat, ist die Thatsache, dass die Kerne der Muskel-Primitivbündel im neugebildeten Bindegewebe zurückbleiben. Er schildert den Zerfall dieser Kerne, schliesst aber mit den Worten: „Ob alle diese Muskelkerne einem solchen Schicksal verfallen, kann ich nicht behaupten" (S. 36).

Da die Arbeit Berent's die Grawitz'sche Schlummerzellen-Theorie[3]) zu widerlegen sucht, so halte ich es für angebracht, an dieser Stelle zur Besprechung dieser Theorie überzugehen. In Bezug auf die Muskeln wurde die Schlummerzellen-Theorie von Krösing[4]) unterstützt. Nach meiner

[1]) Bonome, Ueber die Heilung der aseptischen Herzwunden. Ziegler's Beiträge, 1889, Bd. 5, S. 267.

[2]) Berent, Ueber die Heilung der Herzwunden. Dissertation, Königsberg, 1892.

[3]) Grawitz, Ueber die schlummernden Zellen des Bindegewebes und ihr Verhalten bei progressiven Ernährungs-Störungen. Dieses Archiv, 1892, Bd. 127, S. 96.

[4]) Krösing, Ueber die Rückbildung und Entwickelung der quergestreiften Muskelfasern. Dieses Archiv, 1892, S. 495.

Meinung muss man in den Ansichten Krösing's zwei Auffassungen unterscheiden: die eine, die ihm selbst und Grawitz gehört, besteht in der Lehre vom Wachsthum der Muskeln in die Breite auf Kosten des Einschlummerns der sich in der Umgebung befindenden Zellen und in der Lehre vom Erwachen der spindelförmigen Zellen mit ihren Kernen und ihrem Protoplasma aus dem Myosin der alten Primitivbündel. Die zweite Auffassung besteht in der Lehre von der Metaplasie. Ohne mich vorläufig in theoretische Auseinandersetzungen einzulassen, will ich nur in historischem Interesse bemerken, dass die Lehre von der Metaplasie selbst in Bezug auf die Muskeln bereits ihre Geschichte hat.

Oben habe ich darauf hingewiesen, dass Waldeyer die Möglichkeit einer Entwickelung von jungen Muskelzellen aus Bindegewebszellen zugab. Diese Möglichkeit stellte auch Weber nicht in Abrede. Die beiden Forscher gaben also die Möglichkeit einer Metaplasie der Gewebe unter den schwierigsten Verhältnissen zu, d. h. sie glaubten an einen Uebergang eines einfacheren Gewebes in ein vollkommneres.

Die nachfolgenden Forscher haben die Ansicht Waldeyer's abgelehnt, wobei Krösing in der Literatur die Frage derartiger Veränderungen erneuert hat, nachdem er auch die erste Hälfte des Processes der Metaplasie, d. h. den directen Uebergang des Muskelgewebes in Bindegewebe anerkannt hat. Die von Krösing eingeführten Bezeichnungen: myogenes Bindegewebe, myogenes Granulationsgewebe, existiren in der That den Processen, die er schildert. Nur ist es fraglich, ob derartige Metamorphosen überhaupt vorkommen? So stellen Bonome und Berenti die Ansicht, ist des nie zeis die Möglichkeit derartiger Metamorphosen in Abrede. Auch Fisberg, Tichow[2]) und Napalkow[3]) erwähnen nichts davon. Nur hinsichtlich der quergestreiften Muskeln des Skelets ist in neuerer Zeit von Seiten Reisch's[4]) gleichsam eine Bestätigung im Sinne der Krösing'schen Ansicht hervorgegangen. Dieser Autor giebt nehmlich die Möglichkeit des directen Ueberganges von Muskelgewebe in Bindegewebe zu.

Füge ich nun zu obigen Ausführungen noch die Bemerkung hinzu, dass speciell das Verhalten des Myocards Fremdkörpern gegenüber ausführlich von Binaghi[5]) geschildert und von Tichow nur flüchtig gestreift

[1]) Elsberg, Ueber Herzwunden und Herznaht. Beiträge z. klin. Chir., 1899, Bd. 25, S. 426.

[2]) Tichow, Ueber Heilung von Herzwunden. 2. Supplement zu den Protocollen des VII. Pirogow'schen Congresses der Gesellschaft russischer Aerzte, 1899, S. 53.

[3]) Napalkow, Die Naht des Herzens und der Blutgefässe. 1900, Moskau.

[4]) Reisch, Die pathologische Anatomie des Caput obstipum muscular. In.-Diss., Würzburg, 1899.

[5]) Binaghi, Ueber die Wirkungen von Fremdkörpern auf den thierischen Organismus. Dieses Archiv, 1899, Bd. 156, S. 245.

wurde, so habe ich die Uebersicht der einschlägigen Literatur im Wesentlichen zu Ende geführt. Binaghi schildert eine um einen Fremdkörper stattgehabte Wucherung von Sarcolemmakernen (?). Ferner nimmt er in einem Falle sogar vollständige Regeneration von Herzmuskeln an. Diejenigen Theile des Herzens, sagt er, durch welche vermuthlich die Nadel bei ihrer Wanderung passirt ist, d. h. der linke Ventrikel und das Septum, haben vollständig unversehrte Muskeln. „Sicher hat eine vollkommene Wiederherstellung der durch den Fremdkörper bei seiner Wanderung verletzten Theile stattgefunden, so geringfügig diese auch gewesen sein mochten." (S. 269.)

Um später zu dieser Beobachtung Binaghi's nicht wieder zurückkehren zu müssen, will ich gleich an dieser Stelle Folgendes bemerken: Eine derartige Wanderung von Nadeln aus der linken Pleurahöhle in die Höhle des rechten Herzens giebt es nicht. Meine zahlreichen Experimente, auf die ich an dieser Stelle nicht einzugehen beabsichtige[1]), lehren, dass die Nadel dort bleibt, wo sie eingestochen wurde. Selbst wenn sie nur in die Wand einer der Herzhöhlen eingestochen wurde, gelangt sie auch nicht in die Höhle selbst hinein. Es folgt daraus, dass die Schlussfolgerung Binaghi's bezüglich des Wanderns von Nadeln und, was uns hier am meisten interessirt, von der completen Muskel-Regeneration unbewiesen ist.

Ueberblicken wir noch einmal obige Ausführungen, so können wir folgende Schlüsse ziehen. Die meisten Beobachter unserer Zeit nehmen an:

1. dass das quergestreifte Muskelgewebe in Bindegewebe nicht übergeht und umgekehrt;

2. dass die Herzmuskeln sich nicht regeneriren;

3. dass die Regeneration der quergestreiften Muskeln des Skelets entweder durch Entwickelung freier Sarcoblasten oder durch Wucherung der von den intact gebliebenen Muskelfasern ausgehenden Knospen stattfindet;

4. dass nichtresorbirbare Fremdkörper in den Muskeln des Herzens von einer bindegewebigen Membran eingekapselt werden.

Die Ansichten, welche der einen oder der anderen dieser Thesen widersprechen, habe ich bereits oben erwähnt.

[1]) W. v. Oppel, Beitrag zur Frage der Fremdkörper im Herzen. Langenbeck's Archiv Bd. 63, Hft. 1.

II.

Meine sämmtlichen Experimente sind an Kaninchen ausgeführt worden. Nachdem dem Versuchsthiere in das Herz eine einfache Nähnadel eingeführt war, wurde es nach einem mehr oder minder langen Zeitraum getödtet und sofort secirt, so dass man bei Eröffnung der Brusthöhle noch Herz-Contractionen wahrnehmen konnte. Die behufs mikroskopischer Untersuchung excidirten Gewebs-Partikelchen wurden hauptsächlich in concentrirter Sublimatlösung zwei Stunden lang fixirt. Die Präparate wurden entweder in Paraffin oder in Celloidin eingebettet. Die Dicke der Paraffin-Präparate betrug 5—8 μ, die der Celloidin-Präparate 8—10 μ. Färbungsmethoden: vornehmlich Hämatoxylin (Hämatein)-Eosin; ausserdem gebrauchte ich die van Gieson'sche Färbungsmethode, sowie auch die Weigert'sche Methode der Fibrinfärbung nebst Färbung der Kerne mit Lithiocarmin.

Bereits einige (8—12) Stunden nach Einführung der Nadel in den Herzmuskel kann man einigermaassen bedeutende Veränderungen wahrnehmen. Vor Allem fällt in der nächsten Umgebung des Stichcanals ein bedeutender Bluterguss auf. Ferner kann man mit absoluter Sicherheit die Anwesenheit einer aus den Gefässen exsudirten Flüssigkeit feststellen, weil die Muskelfasern aus einander geschoben sind, und weil zwischen den verdrängten Fasern eine nach der Härtung bald mehr körnige, bald mehr homogene Substanz mit Beimischung von rothen Blutkörperchen wahrgenommen wird. Die aus einander geschobenen Muskelfasern selbst haben ihre Querstreifen eingebüsst, manche zeigen auch Verlust ihrer Längsstreifen und zerfallen stellenweise in einzelne Schollen (schollige Zerklüftung Nauwerck's). Diese Schollen vermengen sich mit der das Gewebe infiltrirenden Flüssigkeit, indem sie in derselben gleichsam aufgeschwemmt werden. Die in dieser Weise alterirten Primitivbündel sind bisweilen mit Kernen versehen, die sich noch gut färben lassen. Häufiger sind jedoch die Kerne schwer färbbar und zeigen unregelmässige Contouren, manchmal verschwinden sie ganz.

Ich kann nicht umhin, darauf hinzuweisen, dass der Zerfall der quergestreiften Substanz bisweilen rascher vor sich geht, als das Absterben der Kerne, so dass zwischen den aus einander geschobenen und noch erhaltenen Primitivbündeln vereinzelt

liegende Muskelkerne gefunden werden. Diese Muskelkerne zeigen etwas vergrösserte Dimensionen, sind blass und enthalten anscheinend keine Kernkörperchen.

In der Umgebung der erweiterten Blutgefässe, sowie auch zwischen den aus einander geschobenen Muskelfasern und Primitivbündeln kann man eine nicht geringe Quantität weisser Blutkörperchen finden, die sich von den Muskelkernen sowohl durch ihre Form, wie auch durch ihre besonders starke Färbbarkeit unterscheiden. An denselben Stellen kann man Bindegewebszellen, welche die primitiven Muskelbündel umgeben, finden: diese Bindegewebszellen sind mit langgestreckten Kernen versehen.

24 Stunden nach der Einführung der Nadel in den Herzmuskel finden wir fast dieselben Veränderungen, die soeben geschildert sind. Dicht am Stichcanal liegen primitive Muskelbündel, die sowohl ihre Längsstreifen, wie auch ihre Querstreifen und Kerne eingebüsst haben. Die Primitivbündel liegen ziemlich nah neben einander und zeigen gleichsam Neigung zum Confluiren. Zwischen ihnen sieht man natürlich rothe Blutkörperchen und eine nicht geringe Quantität farbloser Blutkörperchen. In einer gewissen Entfernung von dem Stichcanal stösst man auf ein lockeres Gewebe, in dem die Primitivbündel weit aus einander gedrängt sind; zwischen ihnen befindet sich eine feinkörnige Masse, in welcher bisweilen das Vorhandensein von feinsten Fäserchen wahrgenommen wird. Ferner finden sich in dieser Masse einzelne rothe Blutkörperchen, weisse Blutkörperchen, die stellenweise kleine Häufchen bilden, schliesslich Bindegewebszellen. In den aus einander geschobenen Primitivbündeln selbst nimmt man bisweilen nur Längsstreifen wahr; die Primitivbündel sind schmal, ihre Enden öfter gleichsam zerfasert. Der grössere Theil dieser Primitivbündel besitzt anscheinend überhaupt keine Kerne mehr; in denjenigen Fällen, in denen Kerne vorhanden sind, lassen sich die letzteren schlecht färben und zeigen sämmtliche Merkmale des Untergangs.

Entfernt man sich noch weiter von der Localisation des Stichcanals und gelangt in ein Gebiet, in dem die Muskeln verhältnissmässig wenig alterirt sind, so ergiebt sich ein anderes Bild. Die primitiven Muskelbündel zeigen häufig Verlust ihrer Querstreifen und erscheinen grobkörnig. Viele von ihnen ent-

halten anscheinend etwas vergrösserte, mehr ovale Kerne, in denen Kernkörperchen deutlich zu sehen sind. Um diese Kerne herum ist häufig eine helle Zone, die durch excentrische Verschiebung der veränderten quergestreiften Substanz entsteht. Hier liegen daneben Primitivbündel, in denen in geringer Entfernung von einander zwei Kerne enthalten sind; jeder Kern hat ovale oder kugelige Form, beide sind von einer gemeinschaftlichen hellen Zone umgeben. Charakteristische karyokinetische Theilungsbilder habe ich dabei nicht beobachtet.

Bei sorgfältiger Untersuchung findet man Primitivbündel, deren veränderte quergestreifte Substanz sich mittels Eosin weniger intensiv färben lässt; dieser Umstand wird dadurch bedingt, dass die grobe Körnung der veränderten Muskelsubstanz immer dürftiger wird, d. h. die einzelnen Körnchen treten immer spärlicher auf und verschwinden schliesslich ganz. Nunmehr findet man an Stelle eines jeden derartigen primitiven Muskelbündels nur zwei bis drei Muskelkerne, von denen manche von protoplasmatischer Substanz umgeben sind. Diese Kerne haben entweder ovale oder selbst runde Form.

Bei oberflächlicher Betrachtung könnte man annehmen, dass diese freiliegenden Kerne nicht den Muskeln sondern dem Bindegewebe gehören. Dieser Zweifel wird aber hinfällig vor Allem durch genaue Beobachtung des allmählichen Freiwerdens der Muskelkerne; zweitens ist als deutlicher Beweis der Zugehörigkeit der geschilderten Kerne zu den verschwundenen Primitivbündeln folgendes Bild anzusehen: es ist bisweilen deutlich wahrnehmbar, dass diese Kerne gleichsam in einer förmlichen Kapsel liegen, welche aus denjenigen Gerüstelementen gebildet ist, die auch sonst die primitiven Muskelbündel umgeben und als Theile der feinsten Capillaren erscheinen.

Obwohl ich eine grosse Anzahl von Präparaten untersucht habe, ist es mir leider nicht geglückt, die Hülle der Primitivbündel zu finden, auf welche zuerst Oestreich[1]) hingewiesen und die später Glaser[2]) beschrieben hat.

[1]) Oestreich, Die Fragmentatio myocardii. Dies. Arch. 1894, Bd. 135, S. 79.

[2]) Glaser, Haben die Muskel-Primitivbündel des Herzens eine Hülle? Dies. Arch. 1899, Bd. 154, S. 29.

Es geht somit aus der obigen Schilderung hervor, dass schon innerhalb der ersten zwei Tage nach der stattgehabten Verletzung recht deutlich zwei verschiedene Vorgänge neben einander hervortreten: der erste besteht im Absterben und Zerfall sämmtlicher Bestandtheile der primitiven Muskelbündel (quergestreifter Substanz nebst Kernen), der zweite besteht in Veränderung und nachfolgendem Zerfall der quergestreiften Substanz nebst scheinbarem Freiwerden der Muskelkerne.

Präparate, die 2—3—4 Tage alt sind, zeigen vor allem in der Umgebung des Stichcanals eine fast homogene Zone, die bei Färbung des Präparats mit Alaun-Hämatein eine bläuliche Farbe annimmt. Nur selten kann man inmitten dieser homogenen Substanz, und zwar im äusseren Theile derselben einzelne Muskeltrümmer sowie viele rothe und weisse Blutkörperchen finden; Mittels Färbung des Fibrins nach der Weigert'schen Methode ist in den äusseren Schichten der bezeichneten Zone ein Netz von Fibrinfibrillen zu sehen. Diese Zone stellt somit ein nekrotisches und homogen geordnetes Gewebe dar, das mit einem Blutcoagulum, eben sowie mit farblosen emigrirten Blutkörperchen, vermengt ist. Etwas weiter nach aussen von der nekrotischen Zone beginnt das Muskelgewebe, das starke Veränderungen aufweist. Die Primitivbündel sind spärlich und stark aus einander geschoben. Zwischen ihnen liegen weisse Blutkörperchen, rothe Blutkörperchen, frei gewordene Muskelkerne und zahlreiche Bindegewebszellen.

Wird der Schnitt so geführt, dass er den Wundcanal selbst nicht eröffnet, sondern durch das demselben direct anliegende Gewebe verläuft, so kann man in den Nebenpartien beiderseits vom Wundcanal deutlich fast normales Muskelgewebe unterscheiden. An der Stelle aber, welche an den Wundcanal direct anstösst, ist das Gewebe bedeutend verändert: Während rechts und links mit Eosin intensiv gefärbtes Muskelgewebe beobachtet wird, zeigt die dem Verlauf des Stichcanals entsprechende Stelle einen bläulichen Grundton der Färbung. Aus den oben angeführten Befunden ergiebt sich, dass die bläuliche Färbung durch gerade an dieser Stelle befindliche regressive Zustände, welche das Hämatoxylin festhalten, bedingt wird.

In diesem bläulich gefärbten Gewebe kann man schon bei

geringer Vergrösserung eine grosse Anzahl grosser Kerne wahrnehmen. Nur hier und da sieht man vereinzelt liegende primitive Muskelbündel. Bei starker Vergrösserung zeigt sich, dass dieses sich bläulich färbende Gewebe aus einer feinkörnigen Substanz besteht, in der sich eine grosse Anzahl Zellen befindet.

Der Querdurchmesser der primitiven Muskelbündel dieses Gewebes, namentlich derjenigen, die innerhalb des bläulich gefärbten Gewebes liegen, ist zweifellos vergrössert. Häufig zeigen die primitiven Fasern unregelmässige Contouren. Die Kerne der Primitivbündel sind gross, von ovaler Form und zeigen deutliche Kernkörperchen und Chromatinkörner. In den meisten Fällen sind diese Kerne von einer hellen Zone umgeben, was darauf hinweist, dass die quergestreifte Substanz körnig geworden ist und sich vom Kern zurückgezogen hat. Nicht selten kann man wahrnehmen, dass dicht an der Peripherie der in der geschilderten Weise veränderten Muskel-Primitivbündel noch deutlich Längsstreifen hervortreten. Wir werden also in einem solchen Primitivbündel, wenn wir dasselbe in der Richtung von innen nach aussen durchgehen, vor uns haben: 1. einen ovalen Kern; 2. eine helle Zone, in der bisweilen bei starken Vergrösserungen eine mit Eosin sich schlecht färbende Körnung wahrgenommen werden kann (aufgequollenes Sarcoplasma?); 3. eine Zone körnig degenerirter, quergestreifter Substanz, die sich mit Eosin gut färbt; je näher zum Centrum des Primitivbündels, desto entfernter von einander liegen die Körner; je weiter vom Centrum, desto dichter liegen sie und gehen schliesslich in 4. eine röhrenförmige, längsgestreifte Substanz über.

Andere Primitivbündel weisen noch fortgeschrittenere Veränderungen auf: der Kern ist wiederum von einer hellen Zone umgeben, aber in dem übrigen Theil des Primitivbündels sind Fibrillen nicht mehr wahrzunehmen; vielmehr erscheint die ganze Substanz grobkörnig, wobei die Körner immer spärlicher auftreten, bis sie schliesslich ganz verschwinden.

Wir sehen also, dass wir wieder einen Zustand von Freigewordensein der Muskelkerne vor uns haben. Es ist zweifellos, dass einige der letzteren zu Grunde gehen, denn sie beginnen sich schlecht zu färben, sie verlieren ihre Nucleoli und Chromatinkörner, und statt dieser treten in den Muskelkernen gleichsam

Schatten auf, die sich allmählich im umgebenden Gewebe ganz verlieren. Im Wesentlichen stimmen diese Objecte jedoch mit demjenigen überein, was wir auf den Präparaten, die 24 Stunden nach der Einführung der Nadel in den Herzmuskel hergestellt worden sind, gesehen haben.

Bei näherer Betrachtung der Kerne der in oben geschilderter Weise sich verändernden primitiven Muskelbündel kann man die Wahrnehmung machen, dass das Chromatin der Kerne sich derart zusammenhäuft, dass es einen einzigen Faden bildet, welcher in der Längsachse des Kerns verläuft. An anderen Stellen ist zu sehen, dass das Chromatin in den Kernen in Form von kleinen Körnchen enthalten ist, welche letztere kreisförmig, bezw. halbkreisförmig angeordnet sind. Schliesslich sammelt sich das Chromatin in zwei Häufchen, die unregelmässig contourirt sind. Jetzt zeigt der Kern eine Einschnürung, die ihn bald in zwei vollkommen kugelige, gleich grosse Kerne theilt, von denen ein jeder in der Mitte ein unregelmässig contourirtes Chromatinhäufchen aufweist. Schliesslich werden die Kerne ganz von einander getrennt, wobei sie sich mehr oder minder weit von einander entfernen. Bei der Untersuchung einer grossen Anzahl von Präparaten habe ich in den Muskelkernen ungefähr 2—3 mal Bilder gesehen, die den karyokinetischen Sternen zwar ähnlich, jedoch nicht ganz typisch waren. Diesem Umstande ist eine um so grössere Bedeutung beizumessen, als auf denselben Präparaten reichliche karyokinetische Theilungsbilder an den Gerüstkernen wahrgenommen werden können.

Es scheint also, dass die Kerne der Muskel-Primitivbündel sich fast aussschliesslich ohne charakteristischen karyokinetischen Figuren, d. h. nach der bisherigen Auffassung amitotisch, theilen, wobei ich jedoch hervorheben möchte, dass diese Theilungsform keine directe ist, sondern dass, wie bei der mitotischen, der Theilung eine Umordnung der chromatischten Substanz vorhergeht.

In seltenen Fällen kann man die Beobachtung machen, dass sich von einem solchen Kern ein kleinerer abgesondert hat: man findet die beiden Kerne noch neben einander im Centrum des Primitivbündels liegend. Dieses Bild erinnert an das-

jenige, das Arnold unter dem Namen „directe Fragmentirung“ beschrieben hat.

Unweit von den in der oben geschilderten Weise veränderten Primitivbündeln kann man Kerne antreffen, welche dieselbe Form und dasselbe Aussehen haben, wie die in den Primitivbündeln selbst enthaltenen Kerne; jedoch liegen diese Kerne bereits inmitten des Granulationsgewebes, von dem im Nachstehenden die Rede sein wird, und sind bisweilen von protoplasmatischer Substanz umgeben.

Zieht man das eben erwähnte zellige Gewebe in den Bereich der Betrachtung, so sieht man, dass dasselbe ein gewöhnliches Granulationsgewebe darstellt, das nur einige Eigenthümlichkeiten aufweist. Das Granulationsgewebe selbst besteht aus Zellen, die bald eine mehr spindelförmige, bald eine mehr polyedrische Gestalt haben und unter einander mit ihren Enden verbunden sind. Die intercelluläre Substanz erscheint hier als eine feinkörnige Masse, die sich bläulich färbt. Die Zellkerne sind gross und haben bald ovale, bald fast kugelige, bald mehr spindelförmige Gestalt. Stellenweise findet man vollkommen entwickelte Capillaren, in deren Umgebung eine Anhäufung von Bindegewebszellen stattfindet. Etwas näher zum Centrum der Localisations-Stelle der Nadel kann man homogene Fibrinschollen, sowie auch Fibrinfäden sehen, zwischen denen Granulationszellen gelagert sind. Gerade in diesen Zellen sind bisweilen sehr deutliche karyokinetische Theilungsbilder zu sehen, vom Stadium des Knäuels beginnend, bis zum Stadium des Sternes, zweier Sterne und zweier Knäuel.

Die Eigenthümlichkeit des sich hier bildenden Granulationsgewebes besteht in Folgendem: Gerade an der Uebergangsstelle der in der oben geschilderten Weise veränderten Primitivbündel kann man beobachten, wie die Kerne dieser letzteren, welche die sie umgebende quergestreifte Substanz eingebüsst haben, selbständig werden und in das Granulationsgewebe übergehen. Diese Kerne erscheinen im Allgemeinen etwas grösser, als die Kerne der Granulationszellen.

Bekanntlich vergrössern sich auch die Kerne der in Theilung begriffenen Granulationszellen. Jedoch ist hier in Betracht zu ziehen, dass die eben getheilten Muskelkerne ihre Form geändert

haben, indem sie mehr oval und selbst rund geworden sind. Unter diesen Umständen ist es, wenn man nur den Kern untersucht, schwer zu entscheiden, ob derselbe von einem Primitivbündel stammt, oder einer Granulationszelle gehört. Das ist der Grund dafür, dass man den Muskelkern, sobald er frei geworden ist, sehr schwer von den umgebenden Granulationskernen unterscheiden kann.

Uebrigens ist diese Unterscheidung nicht nur schwer, sondern, wie es mir scheinen will, eine Zeit lang sogar unmöglich. Um die Frage der Theilnahme der Muskelkerne an der Bildung von Granulationsgewebe klarzulegen, muss man gerade die Uebergangsstelle des einen Gewebes in das andere einer genauen Untersuchung unterziehen. Man sieht dabei, dass die Kerne der zu Grunde gegangenen Primitivbündel, wie oben bereits erwähnt ist, in der That im Granulationsgewebe bestehen bleiben.

Soweit ich nach einigen Präparaten (vom 3., 6. und 7. Tage) mir ein Urtheil erlauben darf, glaube ich schliesen zu können, dass diese zurückgebliebenen Kerne, die sogar von Protoplasma umgeben sind und in Folge dessen bereits die Form von Zellen haben, nicht nur im Granulationsgewebe liegen, sondern sich in demselben auf dem Wege der Karyokinesis weiter theilen (Taf. XII Fig. 4 und 5, Taf. XIII Fig. 6, 7, 8). Es ist an den Präparaten zu sehen, dass diese Zellen, d. h. die Zellen musculären Ursprungs, reihenweise liegen, wobei die Reihen die Richtung der verschwundenen Primitivbündel behalten (Fig. 3 und 6). Bisweilen kann man sogar sehen, dass zwischen diesen Reihen Bindegewebszellen mit ihren langgestreckten und schmalen Kernen enthalten sind (Fig. 8). Solche Bilder erinnern schon an die von Waldeyer beschriebenen Zellenschläuche.

Es erhellt somit aus den obigen Darstellungen, dass an der Bildung des Granulationsgewebes innerhalb der Herzmuskeln auch Zellen musculären Ursprungs theilnehmen.

Die allmähliche Umwandlung der primitiven Muskelbündel in Muskelzellen pflegt man gewöhnlich nach den Kernen zu verfolgen. Es versteht sich von selbst, dass dieses der leichteste Weg ist. Wenn es einerseits festzustellen gelingt, dass die

Muskelkerne im Granulationsgewebe persistiren, und andererseits, dass diese Muskelkerne verhältnissmässig häufig von Protoplasma umgeben sind, so kommt man vor die Frage, woher dieses Protoplasma stammt? Die Beantwortung dieser Frage ist mit grossen Schwierigkeiten verknüpft. Wie ich bereits oben hervorgehoben habe, bildet sich in den in Alteration begriffenen primitiven Muskelfasern um die Kerne herum eine helle Zone. Nun, in dieser Zone gelingt es bisweilen in der That, namentlich bei starken Vergrösserungen, das Vorhandensein von Sarcoplasma festzustellen, welches bei dem Zerfall der quergestreiften Substanz nicht zu Grunde geht. Der Ansicht Barfurth's entsprechend, muss man nun annehmen, dass eben dieses Sarcoplasma das Protoplasma der Zellen musculären Ursprungs abgiebt.

Je weiter der Process fortschreitet, desto deutlicher tritt die Wucherung des Bindegewebes hervor. Am 6.—7. Tage zeigen die Präparate an der Uebergangsstelle des Muskelgewebes in Granulationsgewebe zahlreiche Primitivbündel, die durch junge Bindegewebszellen aus einander geschoben sind. Manche dieser Muskelelemente haben entsprechend runde oder aufgetriebene Enden, in denen man bisweilen 1—3 Kerne finden kann; manchmal ist die Muskelfaser gleichsam gespalten, indem sie dünne Fortsätze aussendet; schliesslich kann man sehen, wie 2—3 Primitivbündel mittels regulärer Anastomosen mit einander verbunden sind. Alle diese Bilder erinnern an die Knospen oder Sprossen, welche Nauwerck als eine Erscheinung der Regeneration im Körpermuskel beschrieben hat. Meines Erachtens erleiden diese Primitivbündel dieselben Veränderungen, wie innerhalb der ersten Tage nach der stattgehabten Verletzung. Sowohl dort, wie auch hier, tritt Theilung der Kerne ein, die quergestreifte Substanz wird grobkörnig u. s. w.

In der Nähe der Localisations-Stelle der Nadel, d. h. in der Nähe der Achse der Wunde, bekommt das Granulationsgewebe eine mehr faserige Structur. Die um die Capillaren herum liegenden Fibroblasten wuchern weiter; dicht am Stichcanal kann man wiederum eine Zone nekrotischen Gewebes finden, das einen vollständig homogenen Charakter angenommen hat. Stellenweise finden sich in den äusseren Schichten dieser Zone Ansammlungen von epithelioiden und selbst von Riesenzellen. Soweit es mir

gelungen ist, die Entwickelung dieser letzteren zu verfolgen, nehme ich an, dass sie durch Confluenz der epithelioiden Zellen entstanden sind.

Das Granulationsgewebe dieses Stadiums zeichnet sich dadurch aus, dass man innerhalb desselben eine ziemlich grosse Anzahl, sagen wir, von Vacuolen wahrnehmen kann, die entweder eine mehr runde oder mehr längliche Circumferenz zeigen. Diese Vacuolen erinnern vielleicht an Fettzellen, unterscheiden sich jedoch von diesen letzteren durch ihre grössere Unregelmässigkeit sowohl, wie durch ihre Structur: sie zeigen nehmlich nicht die charakteristische Structur der Fettzellen. Die Grösse der Vacuolen ist sehr verschieden: bisweilen entspricht dieselbe dem Querdurchmesser eines Primitivbündels, bisweilen beträgt sie sogar noch mehr, manchmal dagegen übertrifft sie nicht die Grösse eines Muskelkernes. Oefter haben sie cylindrische Form. In vielen Fällen gelingt es, den Beweis zu führen, dass diese Vacuolen thatsächlich das Resultat des Zerfalls der quergestreiften Substanz sind; in anderen Fällen kann man beweisen, dass die Vacuolen an Stelle der zu Grunde gegangenen Kerne entstanden sind.

Wie ich bereits erwähnt habe, kann man in den ersten Tagen nach der Verletzung allmähliches Absterben der Muskelkerne beobachten. Man wird in der Annahme nicht fehlgehen, dass die innerhalb des Granulationsgewebes zu Grunde gehenden Kerne nichts Anderes sind, als Muskelkerne.

Bei der Untersuchung von Präparaten der späteren Perioden kann man natürlich sehen, dass das Granulationsgewebe noch faseriger wird. Beim Stichcanal selbst nimmt sie die Form der einfachen Narbe an, d. h. sie verwandelt sich nun in grobfaseriges Bindegewebe mit wenigen Blutgefässen und verhältnissmässig geringen, langgestreckten Kernen. Jedoch kann man auch 14 Tage nach der Verletzung die Reste derselben noch nicht resorbirten nekrotischen Zone, über die schon gesprochen war, finden. Jetzt bemerkt man in diesem Granulationsgewebe eine grosse Anzahl von pigmentirten Zellen.

Der Process der Einkapselung der Nadel bleibt nicht auf dasjenige Muskelgebiet beschränkt, das im Momente der Verletzung entweder zerstört oder verletzt worden war; vielmehr

dehnt sich die Zone der bindegewebigen Alteration nach den Seiten hin aus. Vergleicht man die Schnitte, die in der Längsrichtung des Stichcanals selbst verlaufen und auch das umgebende Gewebe streifen, so kann man wahrnehmen, dass die Zone der bindegewebigen Veränderungen, z. B. nach Ablauf von 7 Tagen nach der Verletzung, schmäler ist als nach 14 Tagen. Desgleichen ist die Alteratións-Zone in den 14 Tage nach der Verletzung gewonnenen Präparaten schmäler, als in Präparaten, die 1½ Monate nach der Verletzung hergestellt sind. Dagegen wird die Zone des nekrotischen Gewebes immer schmäler und schmäler, indem das letztere allmählich resorbirt wird. Das Granulationsgewebe verwandelt sich weiter in faseriges, callöses Bindegewebe, in dem man jetzt nicht mehr Zellen musculären Ursprungs finden kann.

Die 14 Tage nach der Einführung der Nadel in den Herzmuskel hergestellten mikroskopischen Präparate zeigen nicht mehr dieselben Veränderungen der primitiven Muskelfasern, die ich geschildert habe. Jedoch kann man inmitten des Granulationsgewebes Kerne finden, die mit den Muskelkernen vollkommen identisch sind. Eben diese Kerne, die bereits in den Ruhezustand übergegangen sind, unterscheiden sich von den Kernen des Bindegewebes sowohl durch ihre Form, wie auch durch ihre Grösse.

Bei der Untersuchung von Präparaten, die 1½ Monat nach der Einführung der Nadel in den Herzmuskel hergestellt sind, und zwar bei der Untersuchung von Schnitten, die parallel dem Stichcanal, ohne denselben zu eröffnen, geführt worden sind, kann man zu einem nicht ganz richtigen Schlusse gelangen. Wir sehen nehmlich bei geringen Vergrösserungen rechts und links von der Verletzung Muskelgewebe mit deutlichen Quer- und Längsstreifen. In der Mitte zwischen den unterbrochenen Muskelfasern ist faseriges Bindegewebe eingeschoben, das in derselben Richtung verläuft, wie die Primitivbündel. Man gewinnt den Eindruck, dass die Muskeln rechts und links direct in Bindegewebe übergehen.

Bei starken Vergrösserungen kann man manchmal innerhalb des bezeichneten faserigen Bindegewebes erkennbare Muskelkerne finden, die jetzt nicht mehr so leicht mit den Kernen des Binde-

gewebes verwechselt werden können. Es nehmen also auch an der Zusammensetzung dieses Bindegewebes Ueberreste der Muskel-Primitivbündel Theil, wenn es allerdings auch nicht gelingt, ihren Uebergang in Bindegewebsfasern direct zu beweisen. Nur in dem Narbengewebe, welches den Stichcanal umgiebt, kann man sogar keine Reste von Zellen musculären Ursprungs sehen.

Alles in Allem glaube ich die Ergebnisse meiner eigenen Untersuchungen bezüglich des Gerüstes in folgenden Schlusssätzen zusammenfassen zu können:

1. An der Bildung von Granulationsgewebe innerhalb des Myocards vom Kaninchen betheiligt sich das Muskelgewebe selbst, indem es Zellen musculären Ursprungs bildet.

2. Die Bildung der Muskelzellen zu verfolgen, gelingt am bequemsten, wenn man die Muskelkerne ins Auge fasst.

3. Ein Theil der Zellen musculären Ursprungs geht inmitten des sich bildenden Granulationsgewebes zweifellos zu Grunde.

4. Der Process der bindegewebigen Neubildung im Herzmuskel bleibt nicht auf die nächste Umgebung des Stichcanals beschränkt, sondern dehnt sich der Breite nach aus.

5. Die Zellen musculären Ursprungs nehmen an dem Aufbau der definitiven Narbe in keiner Weise Theil.

III.

Es unterliegt keinem Zweifel, dass unser gegenwärtiges Wissen nur ein allmähliches Näherkommen an die Wahrheit darstellt. Wenn der bekannte Grundsatz Virchow's, „omnis cellula e cellula“, der bei dem gegenwärtigen Stande unseres Wissens als unwiderlegbar erscheint, von Flemming als Hypothese bezeichnet wird, wenn Grawitz das Erscheinen einer grösseren Anzahl von Zellen durch das Erwachen eingeschlummerter, zeitweise unsichtbarer Zellen zu erklären sucht, wenn ferner in der Frage der Regeneration der Muskeln und der Betheiligung der letzteren an der Bildung von Granulations-

gewebe ein so krasser Widerspruch besteht, so muss die Richtigkeit meines soeben ausgesprochenen Grundsatzes einem Jeden einleuchten. Auch meine Aufgabe ist also ziemlich beschränkt und besteht nur in Summirung der bestehenden Ansichten über das Verhalten der Muskeln dem Granulations-Process gegenüber und in Beleuchtung einiger Punkte dieses Processes.

In der Frage der Beziehungen zwischen den quergestreiften Muskeln des Skelets zu dem Beginn des Granulations-Processes stimmen die Ansichten der Autoren fast überein. Lässt man die eigenartigen Ansichten Gussenbauer's und einiger anderer Autoren bezüglich der Bildung von Muskelzellen-Schläuchen ausser Acht, so muss man sagen, dass diese letzteren als von den Muskeln ausgehend betrachtet werden. In dieser Beziehung stimmen die Ansichten von Waldeyer, Weber, Kraske, Nauwerck, Zaborowsky u. A. vollkommen überein. Alle diese Autoren behaupten, dass sich aus den Zellenschläuchen später einzelne Zellen bilden, welche von einigen Forschern Sarcoblasten genannt werden. Ferner ergiebt sich, dass diese Sarcoblasten den Fibroblasten so ähnlich sind, dass sie schwer aus einander zu halten sind (Askanazy, S. 534). „Es ist also," sagt Leven, „innerhalb der alten Muskelfaser bereits eine Entwickelung von neuen zelligen Elementen eingetreten" (Leven, S. 171). Bei Robert lesen wir Folgendes: „Aus der mitotischen Wucherung der Muskelkörperchen gehen die Muskelzellen-Schläuche im eigentlichen Sinne hervor. Sie werden theils activ, theils passiv, letzteres durch die Wucherung des Granulationsgewebes, hauptsächlich der Länge nach zerlegt, woraus dann band- oder plattenförmige Bildungen entstehen" (Robert, S. 179).

Fast dieselben Erscheinungen kann man auch am Myocard beobachten. In den Primitivbündeln treten einige Kerne auf, bisweilen bilden sich ganze Reihen neuer Kerne und selbst Zellen musculären Ursprungs, welche von einander durch bindegewebige Septa getrennt sind. Auch Bonome hat diese von den Muskeln ausgehenden Zellen 3—4 Tage nach der Verletzung deutlich geschildert, nur will er sie in einer geringen Anzahl gesehen haben. Berent will freilich derartige Zellen überhaupt nicht gesehen haben, womit ich mich jedoch nicht einverstanden

erklären kann. Ich bin der Ansicht, dass die von Berent als innerhalb des Granulations-Gewebes liegend beschriebenen Muskelkerne ein ausreichendes Zeugniss dafür ablegen, dass kein Unterschied in der Beobachtung besteht.

Die meisten Autoren, darunter auch ich selbst, haben niemals beobachtet, dass in einem vollkommen gesunden Primitivbündel, d. h. in einem solchen, in dem die quergestreifte Substanz ihre Structur gar nicht verändert hat, eine Vermehrung der Kerne stattfindet. Im Gegentheil, in allen Fällen, in denen eine Vermehrung der Kerne stattfand, zeigte die quergestreifte Substanz entweder Verlust ihrer Querstreifen, oder sogar fettige Metamorphose. Dieser Umstand ist in zwei Beziehungen von wichtiger Bedeutung. Er beweist erstens, dass Muskelkerne vorhanden sein können, auch wenn die quergestreifte Substanz verschwunden ist, d. h. es wird dadurch die relative Unabhängigkeit des einen Theiles des Gebildes von dem anderen bewiesen. Zweitens beweist obiger Umstand, dass die Muskelkerne sich auch dann noch weiter entwickeln und theilen können, wenn die quergestreifte Substanz zu Grunde gegangen ist; es folgt daraus, dass die beiden erwähnten Bestandtheile der Primitivbündel in der ersten Zeit ein vollständig verschiedenartiges Verhalten der Verletzung gegenüber zeigen können.

Aus der Ansicht Kraske's, die später z. B. von Robert unterstützt wurde und dann wiederum mit den Ausführungen Krösing's Erwähnung fand, ergab sich, das das Protoplasma der neugebildeten Zellen musculären Ursprungs der quergestreiften Substanz entstammt. Robert sagt: „Aus der Umgebung des in Theilung stehenden Kernes wird die Muskelfaser-Substanz zu Protoplasma zurück gebildet“ (Robert, S. 177). Nach der Ansicht Nauwerck's wird auch das Protoplasma der neugebildeten Zellen musculären Ursprungs neu gebildet. Leider sagt dieser Autor über die Art und Weise dieser Protoplasma-Bildung sehr wenig. Man würde dieser Ansicht in Folge dessen vorläufig kaum beistimmen können.

Beim Studium der Histologie der primitiven Herzmuskelbündel und der die letzteren bildenden sogenannten Muskelzellen

kann man sehen, dass diese Muskelzellen bestehen: 1. aus einem Kern, 2. aus Sarcoplasma, das den Kern umgiebt, und 3. aus quer- und längsgestreifter Muskel-Substanz. Bekanntlich laufen vom Sarcoplasma feine Fortsätze aus, die sich über die quergestreifte Substanz ausbreiten und die letztere in die sogenannten Cohnheim'schen Felder oder Kölliker'schen Muskelsäulchen theilen. Man kann also die quergestreifte Substanz, d. h. die specifische Muskel-Substanz, als die interprotoplasmatische Substanz der Muskelzelle betrachten, welche letztere, wie auch jede andere Zelle, ihren Kern und ihr Protoplasma, d. h. das sogenannte Sarcoplasma hat.

Bei Betrachtung der Frage des Verhaltens der quergestreiften Muskeln überhaupt und speciell des Myocards Verletzungen gegenüber darf man nicht die histologischen Eigenthümlichkeiten der Structur der Primitivbündel ausser Acht lassen. Manche Forscher, darunter auch Berent, haben gerade diesen Fehler begangen. Berent betrachtet die Herzmuskelzelle als aus einem Kern und Plasma, d. h. aus quergesteifter Substanz bestehend. Diese Ansicht lässt sich aber mit der Vorstellung von dem histologischen Bau des Myocards durchaus nicht in Einklang bringen. Nun leuchtet es ein, dass Berent bei Beobachtung der Veränderungen der quergestreiften Muskel-Substanz und ihres allmählichen Zerfalls, der auch thatsächlich stattfindet, die schmale Zone von Protoplasma, d. h. von zurückgebliebenem Sarcoplasma, nicht bemerkt hat, die von grosser Bedeutung ist.

So lange in der Wissenschaft der streng begründete Grundsatz „omnis cellula e cellula“ besteht, müssen Abweichungen von diesem Entwickelungsgesetz der Zellen mit scharf durchgeführten Beweisen belegt werden.

Indem ich einerseits die histologische Structur der primitiven Muskelfasern des Herzens in Erwägung ziehe, und andererseits den Umstand berücksichtige, dass ich um die sich theilenden Muskelkerne bisweilen einen feinkörnigen, protoplasmatischen Hof beobachtet habe, schliesse ich mich der Ansicht Barfurth's an und sage: Das Protoplasma der neugebildeten Zellen musculären Ursprungs entstammt dem Sarcoplasma der alten Muskelbündel.

Wie im zweiten Abschnitt auseinander gesetzt, theilen sich

die Kerne der veränderten Muskelbündel amitotisch. Wenn diese Schlussfolgerung mit den Schlussfolgerungen Berent's einigermaassen übereinstimmt, so widerspricht sie theilweise den Resultaten der von Martinotti und Marcolli[1]) ausgeführten Untersuchungen. Eine Erklärung für die Erscheinung der in den Primitivbündeln stattfindenden amitotischen Theilung vermag ich nicht abzugeben. An und für sich ist die Erscheinung der amitotischen Theilung um so überraschender, als die neuesten Untersuchungen über die Kerntheilung in den quergestreiften Muskeln des Skelets fast ausschliesslich karyokinetische Theilung ergeben haben. Auch in dieser Richtung haben die Untersuchungen von Steudel und Zaborowsky nach den Arbeiten von Leven, Kirby u. s. w. ihre Bedeutung verloren.

Wie gesagt, kann man schon in den ersten Tagen nach der stattgehabten Verletzung Entwickelung von Muskelzellen aus den Primitivbündeln beobachten. Die neugebildeten Muskelzellen finden sich zwischen den Granulationszellen und lassen sich von diesen letzteren schwer unterscheiden. Eben diese Schwierigkeit der Differenzirung der beiden Zellarten, sozusagen diese Grenze, die unseren Untersuchungen gezogen ist, und die sich mit Hülfe der gegenwärtigen Untersuchungs-Methoden nicht überwinden lässt, giebt Veranlassung zu einer zweifachen Deutung des Sachverhalts: manche Autoren sehen keine Muskelzellen, andere stellen Theorien der Umwandlung des Bindegewebes in Muskelgewebe auf, und umgekehrt.

In der That kann man, wenn man die Theorie der Metaplasie näher ins Auge fasst, und wenn man die beobachteten Thatsachen in Erwägung zieht, direct auf eine Frage stossen, deren Lösung recht schwer ist. Wir sehen einerseits, dass aus Primitivbündeln Zellen musculären Ursprungs entstehen, und dass andererseits diese Zellen innerhalb eines gewissen Zeitabschnittes von Granulationszellen nicht unterschieden werden können. Nun, dürften wir denn nicht, wenn es so weit kommt, dass wir zwei Zellarten von einander nicht zu unterscheiden vermögen, zu sagen berechtigt sein, dass diese beiden Zellarten identisch sind? Wir stehen also vor der Lösung desselben Problems

[1]) Martinotti u. Marcolli, citirt nach Berent, a. a. O.

ungefähr, zu dem auch Flemming[1]) hinsichtlich der Wanderzellen gekommen ist. Wir lesen bei diesem Autor: „Wenn solche Wanderzellen ebenso aussehen, sich ebenso bewegen, ebenso wechselnde und polymorphe Kernformen und wechselnden Körner-Inhalt zeigen, wie es ausgewanderte Blutleukocyten oder Lymphzellen thun, — und das ist ja mit meinen freien Zellen hier der Fall —, wie will man dann beide noch irgendwie aus einander halten?“ (S. 121).

Immerhin befinde ich mich hinsichtlich der Zellen musculären Ursprungs nicht in einer so schwierigen Lage, wie Flemming hinsichtlich der Wanderzellen. Abgesehen davon, dass die zwei bei meinen Untersuchungen in Betracht kommenden Zellarten (Muskelzellen und Granulationszellen) die gleiche Form haben, müssen dieselben, wenn man berechtigt sein sollte, sie als identisch anzusprechen, auch ein gleiches Product erzeugen, in diesem Falle leimgebende Bindegewebsfasern. Krösing und Reisch haben dies bekanntlich auch angenommen, meiner Ansicht nach jedoch nicht bewiesen. Auch mir ist es nicht gelungen, eine Entwickelung von Bindegewebsfasern zu beobachten, die von Zellen musculären Ursprungs abstammen konnten. Vielmehr bin ich in der Lage, auf Grund meiner Untersuchungen festzustellen, dass viele Muskelkerne sammt ihrem Protoplasma im Granulationsgewebe zu Grunde gehen, und dass die erhalten gebliebenen Muskelkerne und -Zellen zu dem entwickelten faserigen Bindegewebe keine anderweitigen Beziehungen haben, als dass sie im letzteren liegen und in einer hastig ausgebildeten Narbe nicht mehr erhalten sind.

Man kann also auch beim Studium des im Myocard verlaufenden Granulations-Processes zu demselben Grundsatz kommen, zu dem auch die Thatsachen der pathologischen Anatomie führen, und der dahin lautet, dass kein Grund vorliegt, Zellen nur auf Grund ihres gleichen morphologischen Verhaltens als identisch zu bezeichnen.

Bei der Erörterung der in Rede stehenden pathologischen Erscheinungen von Seiten einer gewissen Zellgruppe erachte ich

[1]) Flemming, Ueber Theilung und Kernformen bei Leukocyten. Archiv für mikroskopische Anatomie und Entwickelungs-Geschichte, 1891, Bd. 37, S. 249.

es für nothwendig, auf die Theorie Israel's einzugehen. Israel[1]) macht darauf aufmerksam, dass Zellen bei Krankheits-Processen keine Prototypen darstellen, d. h. sie gehen nicht mehr in die früheren Formen des Embryonal-Zustandes über, sondern sind kranke Zellen. Diese letzteren unterscheiden sich von normalen Zellen sowohl durch ihre Form- und Structur-Verhältnisse, wie auch durch ihre chemischen Eigenthümlichkeiten. Geht man von diesem Standpunkte aus, so wird man es verständlich finden, dass die Primitivbündel in Zellen übergehen, welche sich von den embryonalen unterscheiden.

Wenn man den Granulations-Process überhaupt vom Standpunkte Israel's aus betrachtet, so kann man auch hier die Wahrnehmung machen, dass die kranken Zellen, sowie deren Producte, gewisse angeerbte Eigenthümlichkeiten darbieten. Bekanntlich unterscheidet sich das Narbengewebe, nehmlich das Gewebe der Narbe, die bei Wundheilung entsteht, durch ihre Structur von gewöhnlichem Bindegewebe. Die Narbe ist ihrem grössten Antheile nach das Resultat einer Entwickelung gewisser Zellen der Bindesubstanz, der sogenannten Fibroblasten, und diese letzteren vermögen, als kranke Zellen, nicht Bindegewebe herzustellen, wie dasjenige, welches sich früher an der betreffenden Stelle befand.

Geht man von der Thatsache aus, dass man im Stadium der embryonalen Entwickelung des Organismus embryonale Zellen vor sich hat, nach deren Form man häufig nicht vorauszusehen vermag, zu welcher Gewebsart die betreffenden Zellen das Grundmaterial darstellen, so erscheint es nur natürlich, dass auch kranke Zellen in gewissen Zeitabschnitten morphologisch einander so ähnlich werden, dass unsere Hülfsmittel zu ihrer Trennung zunächst noch versagen, ganz gleich, ob sie vom Bindegewebe oder vom Muskelgewebe abstammen. Der Unterschied zwischen embryonalen, sich regelmässig entwickelnden Zellen und kranken, aber sich gleichfalls weiter entwickelnden Zellen besteht darin, dass die ersteren bei ihrer Entwickelung diejenigen Gewebe geben, die wir als histologisch normale bezeichnen, während kranke Zellen, die in

[1]) Israel, Zur Pathologie der krankhaften Geschwülste. Berliner klin. Wochenschr., 1900, No. 28, 29, 30.

ihrer Form eventuell den embryonalen Zellen sehr ähnlich sind, als Resultat ihrer Lebensfunction Gewebe liefern, welche wir als histologisch abnorme oder krankhaft veränderte unterscheiden können. Wenn ich also als Paradigma für pathologische Gewebe die gewöhnliche Narbe angeführt habe, so muss ich jetzt auf die Zellen musculären Ursprungs eingehen.

Wie ich bereits oben hervorgehoben habe, werden die Zellen musculären Ursprungs von manchen Forschern Sarcoblasten genannt. Manche Autoren behaupten, Wiederherstellung von Muskelgewebe aus diesen Zellen gesehen zu haben. Ich habe auch darauf hingewiesen, dass andere Forscher dieser Behauptung energisch entgegen traten. Wenn ich auch nicht in der Lage bin, diese interessante Frage lösen zu können, so muss ich nichtsdestoweniger hinsichtlich des Myocards Folgendes sagen: Sämmtliche Autoren sind der Ansicht, dass die Herzmuskeln sich nicht regeneriren. Andererseits habe ich selbst Zellen musculären Ursprungs gesehen, die sich am Granulations-Process betheiligen. Man muss also, wenigstens hinsichtlich des Myocards, anerkennen, dass die Zellen musculären Ursprungs als Sarcoblasten nicht bezeichnet werden können, sondern als Zellen persistiren, welche ihr reguläres Entwickelungsziel nicht erreichen und deshalb als kranke Zellen angesehen werden müssen. Sie liegen im Granulationsgewebe gleichsam erschöpft und gehen am Ende zu Grunde. Auch in dieser Beziehung findet also die Ansicht Israel's vollständige Bestätigung.

Wenn der Granulations-Process im Bindegewebe vor sich geht, so entstehen typische bindegewebige Granulationen, die wir einfach als Granulationen zu bezeichnen gewöhnt sind. Betheiligt sich daran aber das Muskelgewebe, so meine ich, ein solches Granulationsgewebe mit Recht als myogenes Granulationsgewebe bezeichnen zu dürfen. Diese Bezeichnung habe ich von Krösing entnommen, derselben aber eine andere Bedeutung gegeben, weil ich die Metaplasie nicht anerkennen kann, von der dieser Autor spricht. Ich bezeichne das Granulationsgewebe, das sich in quergestreiften Muskeln entwickelt, ganz gleich, ob es sich um Muskeln des Skelets oder des Herzens handelt, als myogenes Granulationsgewebe, weil an dessen Bildung Zellen mus-

culären Ursprungs sich als nothwendiger Bestandtheil betheiligen.

Bei näherer Betrachtung des gesammten Processes, der im verletzten Theile des Moycards bei unseren Experimenten vorgeht, kann man leicht die Wahrnehmung machen, dass die Wucherung der Zellen musculären sowohl, wie bindegewebige Ursprungs eine zweckmässige ist, die in den Geweben den Substanzverlust ersetzt, der durch die Verletzung entstand. Abgesehen von den Zellen, die durch die Gewalteinwirkung selbst zerstört sind, kann man sehen, dass in der Umgebung der Verletzung, selbst in ziemlich grosser Entfernung von ihr, der am weitesten differenzirte und in Folge dessen empfindlichste Theil des Gewebes, nehmlich die quergestreifte Substanz, zu Grunde geht. Der Defect in der Continuität muss bis zu einer erträglichen Ausgleichung ersetzt werden: das ist ein Gesetz, welches die Existenz des Organismus bedingt; nun wuchert, damit der Substanzverlust so rasch wie möglich ersetzt wird, Alles, was noch zu wachsen vermag. Im weiteren Verlauf des Processes gewinnt aber das Bindegewebe in der Concurrenz die Oberhand, wobei in ihm immer noch erhalten gebliebene Zellen musculären Ursprungs liegen bleiben. Auch von diesem Standpunkte ausgehend, glaube ich berechtigt zu sein, das bereits entwickelte, inmitten der quergestreiften Muskeln liegende locker-faserige Bindegewebe mit der Bezeichnung myogenes Bindegewebe zu belegen, welche Bezeichnung ich wiederum von Krösing übernehme. Nur bei Ausbildung der Narbe, d. h. bei allmählicher Consolidirung des neugebildeten faserigen Bindegewebes, gehen die Zellen musculären Ursprungs ganz zu Grunde.

Indem ich meine Arbeit zu Ende führe, kann ich nicht umhin, auf die Schlummerzellen-Theorie einzugehen. Ohne in den leidenschaftlichen Ton zu fallen, den z. B. Marchand[1]) bezüglich dieser Theorie gewählt hat, will ich nur einfach bemerken, dass ich keinen Grund sehe, der mich veranlassen könnte, die Schlummerzellen-Theorie als eine zur Zeit bewiesene anzuerkennen. Das Auftreten der farblosen Blutkörperchen lässt sich

[1]) Marchand, Fortschritt d. Medicin. 1899, S. 291.

selbstverständlich ganz anders erklären, es hängt von der mehr oder minder grösseren Einwirkung der in den Geweben enthaltenen Fremdkörper ab. Andererseits kann die Entwicklung der freien Zellen, bindegewebigen sowohl, wie musculären Ursprungs, in vollkommen ausreichender Weise durch diejenigen Erscheinungen der Theilung und Vermehrung der Kerne und Zellen, die wir unter dem Mikroskop wahrnehmen, erklärt werden. Einige Stunden nach der Verletzung findet man im Gesichtsfeld des Mikroskops sehr wenig junge Bindegewebszellen und Zellen musculären Ursprungs. Mit jedem weiteren Tage und, wie man annehmen muss, mit jeder Stunde vermehrt sich die Anzahl der Zellen, bis die Zellenmenge am fünften Tage nach der Verletzung die grössten Dimensionen erreicht hat. „Es scheint als wenn in Bezug auf die numerische Bedeutung der Mitosen Vorstellungen verbreitet sind, welche zu einer gewissen Unterschätzung geführt haben. Wir sehen im todten und fixirten Präparat nur diejenigen Mitosen erhalten, welche beim Eintritt der Fixation noch nicht abgelaufen sind, bezw. mit der Zelle starben. Aus der Zahl dieser lässt sich ein Schluss auf die mitotische Gesammtleistung unter Berücksichtigung des zeitlichen Verlaufes machen. Auch unter der, nach allen Analogien berechtigten Annahme, dass die Mitosen in gewissen Keimcentren periodisch und local beschränkt vor sich gehen, darf man nicht ausser Acht lassen, dass die fixirten Mitosen nur einen kleinen Bruchtheil der wirklich aufgetretenen darstellen. Wenn wir etwa für die im Verhältniss zu dem zeitlichen Ablauf der Pflanzenmitose entsprechend schnelle Karyokinese beim Warmblüter 20 Minuten als Zeiteinheit annehmen, so würde jede einzelne im Präparat sichtbare Mitose der Ausdruck von 72 in den letzten 24 Stunden entsprechen. Natürlich würde sich mit dieser angenommenen Proliferationsgeschwindigkeit das Resultat etwas ändern, immerhin ist nicht zu verkennen, dass selbst bei etwas langsamerem Verlauf der Mitose das einzelne Exemplar unter allen Umständen eine Vielheit gleicher Art repräsentirt“[1]). Ich will ausdrücklich hervorheben, dass ich auch in den Muskelfasern

[1]) Ich schliesse mich hier Erörterungen an, die von Herrn Prof. Israel im Colleg gemacht, bisher aber wie es scheint nicht publicirt sind.

niemals Erscheinungen beobachtet habe, die mich, wenn auch nur für einen Augenblick, veranlasst hätten, die Möglichkeit des Erwachens der Zellen und des Hervortretens der Kerne aus ihrem unsichtbaren Zustande anzunehmen. Die Kernschatten, die ich oben geschildert habe, sind nichts anderes als eine Erscheinung des allmählichen Absterbens der Kerne. Darüber kann nach meinen Befunden kein Zweifel obwalten.

Indem ich meine sämmtlichen Ausführungen nochmals resumire, möchte ich folgende Schlusssätze aufstellen:

1. An der innerhalb der quergestreiften Muskeln auftretenden Entwickelung von Granulationsgewebe betheiligen sich Zellen musculären Ursprungs.

2. Ein auf diese Weise entstandenes Granulationsgewebe kann mit Recht als myogenes Granulationsgewebe bezeichnet werden.

3. Die Muskelzellen entstehen durch Theilung der Muskelkerne und des dieselben umgebenden Sarcoplasmas.

4. Die Kerne der alterirten Primitivbündel theilen sich augenscheinlich nur auf dem Wege der sogen. Amitose.

5. Die Kerne der Zellen musculären Ursprungs, wie auch die Kerne der bindegewebigen Granulationszellen theilen sich auf dem Wege der Karyokinesis.

6. Die Zellen musculären Ursprungs sind noch lange im Bindegewebe zu unterscheiden, welch letzteres in Folge dessen als myogenes Bindegewebe bezeichnet werden kann.

7. Es liegen vorläufig keine ausreichenden Gründe vor, um einen directen Uebergang von Muskelgewebe in Bindegewebe und umgekehrt anzunehmen.

8. Die dauernde Narbe, — das Resultat des Granulations-Processes —, ist nur aus bindegewebigen Elementen zusammengesetzt.

Zum Schluss ist es mir eine angenehme Pflicht, Herrn Geheimrath Professor R. Virchow für die liebenswürdige Ueberlassung eines Arbeitsplatzes im Pathologischen Institut, sowie

Herrn Professor Israel und Herrn Dr. Oestreich für das Interesse, das sie meinen Untersuchungen entgegengebracht haben, und für die durchaus werthvollen Anleitungen an dieser Stelle meinen verbindlichsten Dank auszusprechen.

Erklärung der Abbildungen auf Tafel XII u. XIII:

Fig 1. Veränderungen des Myocards 12 Stunden nach der Einführung der Nadel in der Nähe des Stichcanals. Schollige Zerklüftung Nauwerck's. Zwischen den veränderten Muskel-Primitivbündeln sieht man eine körnige Masse, farblose und rothe Blutkörperchen, isolirte und zu Grunde gehende Muskelkerne (Zeiss, B. Oc. 2).

Fig. 2. Veränderungen der Muskel-Primitivbündel 24 Stunden nach der Verletzung: a) fast normale Muskel-Primitivbündel; b) die Kerne der Gerüstzellen; c) Muskelkerne mit sehr wenig quergestreifter Substanz; d) frei gewordene Muskelkerne, von Sarcoplasma umgeben (F. Oc. 4).

Fig. 3. Myogenes Granulationsgewebe 6 Tage nach der Verletzung. Ein etwas schräger Schnitt. Die Kerne der Muskel-Primitivbündel haben sich vielfach getheilt. In dem Granulationsgewebe selbst liegen Zellen musculären Ursprungs (DD. Oc. 4).

Fig. 4. Veränderungen nach 6 Tagen: a) Muskel-Primitivbündel; b) Zelle musculären Ursprungs; c) der Kern einer Zelle musculären Ursprungs in indirecter Theilung begriffen (F. Oc. 4).

Fig. 5. Veränderungen nach 7 Tagen: a) 2 zu Grunde gehende Muskel-Primitivbündel; b) Sternfigur in dem Kerne einer Zelle wahrscheinlich musculären Ursprungs (F. Oc. 4).

Fig. 6. Veränderungen nach 7 Tagen: a) Muskel-Primitivbündel mit Vermehrung der Kerne und des Sarcoplasma; einer der Kerne zeigt die Knäuelphase; b) frei gewordene Zelle musculären Ursprungs (Homog. Imm. $\frac{1}{12}$, Oc. 2).

Fig. 7. Granulationsgewebe 3 Tage nach der Verletzung. Reichliche Kerntheilungs-Figuren. Es ist nicht zu entscheiden, ob diese Zellen musculären oder bindegewebigen Ursprungs sind (Homog. Imm. $\frac{1}{12}$, Oc. 2).

Fig. 8. Veränderungen nach 3 Tagen. Umwandlung der Muskel-Primitivbündel in freie Zellen. Manche Kerne zeigen mitotische Theilungsfiguren: a) die Kerne liegen in der Hülle von Gerüstzellen (Homog. Imm. $\frac{1}{12}$, Oc. 2).

Fig. 9. Veränderungen längs des Stichcanals selbst nach 7 Tagen: a) nekrotische, an die Nadel anstossende Zone; b) myogenes Granulationsgewebe; c) Muskelgewebe (Ob. B. Oc. 2).

Fig. 10. Dasselbe, wie bei Fig. 9, nach 32 Tagen: a) Stichcanal mit einer schmalen Zone nekrotischen Gewebes; b) ganz ausgebildete Narbe; c) locker-faseriges Bindegewebe; d) Muskelgewebe mit Bindegewebe durchsetzt (B., Oc. 2).

Fig. 11. Dasselbe, wie bei Fig. 9 und 10, nach 50 Tagen: b) ganz ausgebildete Narbe mit kleinsten Resten der nekrotischen Zone: b) Muskelgewebe mit Bindegewebe durchzogen (B, Oc. 2).

XXII.

Beiträge zur Frage nach der Wirkung des Eisens bei experimentell erzeugter Anämie.

(Aus dem Pharmakologischen Institut der Universität Heidelberg und dem Thierphysiologischen Institut der landwirthschaftl. Hochschule zu Berlin.)

Von

Dr. rer. nat. et med. Franz Müller.

Bei Beginn dieser Arbeit im Januar 1899 harrten verschiedene Fragen nach der Wirkungsweise des anorganischen Eisens bei Anämie ihrer Deutung. Sie sind inzwischen auch von anderer Seite in Angriff genommen und bis zu einem gewissen Grade gefördert worden. Wenn wir auf Grund des jetzt vorliegenden Materials den Stand der Eisenfrage ganz kurz skizziren, so ist zunächst durch die Arbeiten von Gottlieb[1], Jacobi[2] und Kunkel[3] sicher gestellt, dass nach Einverleibung von anorganischen Eisensalzen[1]) (bei Hunden nach Fütterung, subcutaner oder intravenöser Injection und bei Mäusen nach Fütterung) der Eisengehalt der Leber insbesondere gesteigert wird, eine Thatsache, die später von Woltering[4] und Cloëtta[5] bestätigt wurde. Einige Jahre darauf konnten Macallum[6],

[1]) Darunter versteht man nach dem einmal üblichen Sprachgebrauch nicht nur die im chemischen Sinne „anorganischen" Salze, sondern auch die Salze der organischen Säuren, überhaupt alle Präparate, deren Fe als Fe S durch Schwefelammonium direct fällbar ist.

Hall[7], Hochhaus und Quincke[8] auf mikro-chemischem Wege die Resorption des anorganischen Eisens im Dünndarm, sowie dessen Ausscheidung im Dickdarm demonstriren, und ganz kürzlich hat Cloëtta[9] diese Versuche dahin ergänzt, dass die Resorption nicht allein im Duodenum, sondern im ganzen oberen Drittel des Dünndarms vor sich geht. A. Hofmann[10] bestätigte mit der gleichen Methode die Resorption medicamentöser Eisengaben am Menschen, im Einklang mit dem Befund von Honigmann[11], der 80 Proc. des anorganischen Eisens bei einer Patientin mit Dünndarmfistel der Resorption verfallen sah. In eingehendster und sorgfältigster Weise ist diese Frage nach der Resorbirbarkeit des anorganischen Eisens vor Kurzem von Abderhalden in Bunge's Laboratorium bearbeitet worden[12],[12a u. b]. Er kommt zu dem Ergebniss, dass die complicirten Eisenverbindungen der Nahrung, sowie Hämoglobin und Hämatin an derselben Stelle, wie per os gegebenes, anorganisches Eisen resorbirt werden. Nehmen wir noch die Versuche von Eger[13] hinzu, der einen durch Gaben von anorganischen Eisensalzen beschleunigten Blutersatz constatiren konnte, so wird wohl an der Resorbirbarkeit des anorganischen Eisens nicht mehr gezweifelt werden können.

Demgegenüber ist bisher noch keine Einigung in der Frage nach dem Resorptionswege des Eisens erzielt worden. Während Hochhaus und Quincke[8] auf Grund ihrer Färbungsmethoden eine Ueberführung desselben aus dem Duodenum in die Mesenterialdrüsen vermittelst der Lymphbahnen annehmen, aber auch eine theilweise Resorption auf dem Blutwege nicht ausschliessen wollen, entscheidet sich Hall[7] ausschliesslich für diesen Weg. Swirski[14] hingegen vermuthet, auf Grund von Untersuchungen nach der gleichen Methode, dass normaler Weise das Eisen in das centrale Chylusgefäss der Zotte und von da auf dem Wege der Lymphbahn in den Ductus thoracicus übergehe. Die Frage schien im Sinne der Fortführung auf dem Lymphwege durch Versuche von Gaule[15 u. 15a] definitiv erledigt zu sein, indem er bei Kaninchen nach Freilegung des Ductus thoracicus per os gegebenes Eisenchlorid in der Lymphe nachwies. Wie später ausführlich zu erörtern sein wird, sind seine Versuche aber aus verschiedenen Gründen nicht einwandsfrei, und es verlohnte sich der Mühe, dieselben in abgeänderter Form zu wiederholen.

Nach der Resorption finden wir das Eisen in der Leber in verschieden fester Bindung vor (Woltering[4]) und können auch in der Milz und besonders im Knochenmark eine Deponirung desselben mit Hülfe der Schwefelammon-Färbung nachweisen (A. Hofmann[6]).

Für die Frage, ob aus den Eisenverbindungen, die vom Darm aus nach Fütterung mit anorganischem Eisen resorbirt werden, wirklich Hämoglobin entsteht, sind, ausser den schon erwähnten Arbeiten von A. Hofmann und Gaule[15], die Untersuchungen von v. Hösslin[17], Eger[13] und Kunkel[18] von besonderer Bedeutung. Kunkel fütterte zwei Hunde mit einer Nahrung, die qualitativ und quantitativ richtig gemischt war, der es nur an Eisen fehlte. Jede Woche wurde ein Aderlass von etwa einem Drittel der geschätzten Gesammt-Blutmenge gemacht und der Eisengehalt des Aderlassblutes bestimmt. Auf diese Weise wurde dem Körper der Thiere mehr Eisen entzogen, als ihm zugeführt wurde, und das Blut an Farbstoff ärmer. Kunkel sagte sich nun: „Füttere ich jetzt das Thier mit einer gewöhnlichen Eisenverbindung und wird das Blut bei immer gleich bleibender Versuchs-Anordnung wieder von normalem Eisengehalt", so ist die Blutbildung aus anorganischem Eisen bewiesen. Sein Versuch entschied in diesem Sinne. Es scheint mir aber, dass in der Fragestellung ein Punkt unberücksichtigt geblieben ist, der für die Frage nach der Bedeutung des Eisens bei der Blutbildung nicht vernachlässigt werden darf, ob nehmlich durch Eisengabe nicht nur eine Vermehrung des Gesammt-Eisengehalts, sondern auch eine Vermehrung des Gesammt-Hämoglobingehaltes des Thieres stattfindet. Eger[13] sagt sehr richtig, dass bei dieser Anhäufung des verfütterten anorganischen Eisens der Einwand erhoben werden kann, dass es in einer Form abgelagert werde, die dem Körper nicht zu Gute käme, etwa analog dem aus alten Blut-Extravasaten oder bei Eisenarbeitern in der Lunge aufgestapelten Eisen, dessen Verwendung im Körper doch von keiner Seite vermuthet wird. Er studierte daher den Einfluss von anorganischem Eisen auf die Schnelligkeit der Blut-Regeneration nach Aderlässen und konnte in einem Fall (D) besonders eclatant demonstriren, wie die Erythrocytenzahl und der Hämoglobingehalt des peripherischen Gefässblutes nach Eisengabe in der

Hälfte der Zeit zur Norm zurückkehrte, die vorher bei dem gleichen Hund bei eisenfreier, genügend eiweissreicher und an Calorien gleicher Kost nach einem gleich grossen Aderlass erforderlich gewesen war (14 zu 31 Tagen). Wenn Eger auch den Einwand, der gegen alle Bestimmungen im peripherischen Gefässblut erhoben werden kann, dass nehmlich die Schwankungen des Zellgehalts und des Blutfarbstoffs durch Aenderungen der Blutvertheilung oder der Blutmenge vorgetäuscht sein können, dadurch entkräftet hat, dass er an demselben Thier arbeitend mehrmals genau gleiche Resultate erhielt, so ist doch dieser eine Versuch für die endgültige Beantwortung der Frage nach dem Einfluss des Eisens auf die Blutbildung, wie mir scheint, nicht ausreichend. Man wird ferner heute nicht mehr anerkennen können, dass die Bestimmung relativer Hämoglobin-Werthe einen tindenden Schluss auf die Bedeutung des Eisens für die Blutbildung zulässt, wie man ja auch in der Frage nach dem Einfluss des Höhenklimas auf die Blutbildung zur Zeit darüber einig ist, dass nur die Vermehrung des Gesammt-Hämoglobins, nicht die Zunahme der relativen Hämoglobin-Werthe eine sichere Antwort geben kann. Die Eisenfrage musste daher nach der gleichen Richtung hin bearbeitet werden.

Nehmen wir aber einmal den günstigen Einfluss des Eisens auf die Blutbildung als bewiesen an, so wird man sich weiter fragen müssen, wie wir uns diesen Einfluss wohl vorzustellen haben, ob die v. Noorden'sche Annahme einer Fernwirkung des Eisens auf die blutbereitenden Organe herangezogen werden muss, oder ob die Eisenwirkung sich aus der Unentbehrlichkeit des Metalls für den Aufbau des Hämoglobins genügend erklärt. Es wird dann nöthig sein, die Haupt-Bildungsstätte der rothen Blutkörperchen, das Knochenmark, einer eingehenden histologischen Untersuchung zu unterwerfen, wie es mit Rücksicht auf diese Fragen bisher von keiner Seite geschehen ist.

Die zu beantwortenden Fragen lauten demnächst:

I. Lässt sich bei anämisch gemachten Thieren eine Zunahme des Gesammt-Hämoglobins als Folge der Eisen-Darreichung nachweisen?

II. Auf welchem Wege wird das verfütterte anorganische Eisen resorbirt?

zur Bestimmung absoluter Hämoglobinmengen von verschiedener Seite Einwände erhoben worden sind, so war es nothwendig, die Methode auf ihre Genauigkeit hin zu prüfen. Die ermittelten Werthe sind in einer besonderen Arbeit zusammengestellt[1]; sie ergeben, dass der Apparat unter den von mir angewandten Versuchsbedingungen befriedigende Resultate liefert. Ausserdem habe ich für die Mehrzahl der dieser Arbeit zu Grunde liegenden Hb-Bestimmungen den wahrscheinlichen und mittleren Fehler berechnet und diese in Tabelle XII (am Schlusse der Arbeit) zusammengestellt.

b) Methode der Bestimmung des Gesammthämoglobins.

1. Durchspülung.

Der Hund wurde auf einem vorher auf das Sorgfältigste gereinigten Operationsbrett aufgebunden, das, um Verluste zu vermeiden, auf einer Blechwanne stand. Nach der üblichen Vorbereitung wurde möglichst schnell die Carotis, bezw. wenn diese durch die vorhergegangenen Aderlässe obliterirt war, eine Art. femoralis und eine V. jugularis präparirt und Glascanülen in beide nach dem Herz hin eingeführt. Nachdem aus der Carotis eine Probe zur Hämoglobin-Bestimmung genommen war, liess ich das Blut aus ihr in eine Lösung von oxalsaurem Ammon ausfliessen und gleichzeitig in die Vene 0,9 procentige Kochsalzlösung einfliessen, und zwar wurden Ein- und Auslauf so regulirt, dass das Herz möglichst lange arbeitete. Später erwies es sich als zweckmässiger, sofort central- und peripheriewärts Canülen in die Gefässe einzubinden und, so lange das Herz noch arbeitete, das zum Herzen führende Stück zu benutzen. Es muss besonders darauf geachtet werden, dass, sobald das Thier sich beruhigt, die Stricke von Kopf und Extremitäten gelöst und häufig passive Bewegungen ausgeführt werden. Die dadurch bewirkte bessere Durchspülung der peripherischen Gefässgebiete bemerkt man deutlich an der sofort zunehmenden Röthung der Spülflüssigkeit. Sobald kein Herzschlag mehr fühlbar war, wurde noch kurze Zeit unter kräftiger Herzmassage weiter verblutet. Dann wurde der Einlauf in der Weise gewechselt, dass die Kochsalzlösung unter etwa 1 m Wasserdruck in die Arterie einlief, während die

[1]) Archiv f. Anat. u. Phys., Physiol. Abthlg. 1901.

Flüssigkeit aus der Vene ausströmte. Die Gewebe werden nach einiger Zeit hochgradig ödematös und wenn das Oedem die Durchführung der Durchspülung auch nicht vollkommen verhindert, wie Suter und Jaquet[19] befürchten, so erschien es doch zweckmässig, dasselbe durch fortdauernde Massage aller Körpertheile möglichst einzuschränken. Bei den späteren Versuchen wurde zunächst 0,9 procentige Kochsalzlösung, die 1 Proc. oxalsaures Ammon enthielt, unter etwa 1 m Wasserdruck gleichzeitig in beide Carotis-Enden einlaufen gelassen. Nachdem etwa 2 l durchgelaufen waren, wurde Kochsalz ohne weiteren Zusatz benutzt. Der Auslauf geschah aus dem peripherischen Theile der V. jugularis und aus dem rechten Vorhof, in den ein 40 cm langer Katheter von der Jugularis aus eingeführt war. Die Durchspülung wurde so lange fortgesetzt, bis die Flüssigkeit ungefärbt auslief; dann wurde die gesammte Spülflüssigkeit mit dem Blut in einem tarirten Gefäss abgewogen. Waren trotz des Salzzusatzes Gerinnsel entstanden, so musste durch Gaze filtrirt und dieselben in Sodalösung bis zur vollkommenen Entfärbung extrahirt werden (Portion I).

Um weiter den in den Muskeln und Organen enthaltenen Blutfarbstoff zu gewinnen, wurde zunächst die Haut des ganzen Thieres, unter Zurücklassung des Unterhaut-Bindegewebes und der in ihm verlaufenden Hautgefässe, sorgfältig abpräparirt. Die Haut wurde in Wasser gelegt und dieses so oft gewechselt, bis es sich nicht mehr blutig färbte. Dann wurden die Muskeln mit Messer und Scheere losgetrennt, und, zusammen mit den Organen in kleine Stücke zerschnitten, mit Wasser über Nacht in der Kälte, im Sommer auf Eis und unter Zusatz von viel Aether, zur Extraction angestellt. Die Gallenblase wurde entfernt und der Darm, der abgebunden war, von seinem Inhalt befreit; wenn er überhaupt irgend welche röthliche Färbung zeigte, was nur ausnahmsweise der Fall war, so wurde er schnell abgespült und zerschnitten den Organen zugefügt. Am folgenden Tage wurde colirt, die Flüssigkeit mit der Hand möglichst abgedrückt, die Masse in einer Fleischhackmaschine oder mittels Wiegemessers zerkleinert, noch 2 Mal, je nach der Färbung der Extractions-Flüssigkeit mit Wasser ausgezogen, wieder colirt, abgedrückt und [illegible] Druck bis zu 30 Atmosphären in der Buchner'schen Presse

ausgepresst.[1]) Eine nochmalige Extraction erwies sich dann stets als unnöthig, indem sich die Flüssigkeit nur noch schwach gelb färbte, keinen Sauerstoff-Hämoglobinstreifen mehr zeigte und die Muskeln, im Zeiss'schen Mikro-Spektralapparat untersucht, auch in dicker Schicht keine dem Sauerstoff-Hämoglobin entsprechende Auslöschung gaben. Die genannten Extractions-Flüssigkeiten, die keinen Methämoglobin-Streifen zeigten, wurden in einem tarirten Gefäss abgewogen (Portion II).

Das von Muskeln, Gehirn, Rückenmark und Augen befreite Knochenskelet wurde mit einer Knochenscheere zerkleinert, in einem grossen Mörser möglichst klein zerstampft und über Nacht mit Wasser extrahirt, weiter wie Portion II behandelt und schliesslich in der Presse, aber ohne Zusatz von Sand, ausgepresst. (Portion III).

II. Hämoglobin-Bestimmung in den Extracten.

Während in Portion I die Bestimmung mit dem Hämometer nach ein- oder mehrmaliger Filtration und zweckmässiger Verdünnung ohne Schwierigkeiten gelang, mussten II und III einer Klärung unterworfen werden, da, wie alle früheren Untersuchungen gezeigt haben, und ich mich auch selbst überzeugte, jede Trübung eine exacte Hämoglobin-Bestimmung unmöglich macht. Nachdem verschiedene Klärmittel, wie z. B. Zusatz einer ätherischen Lösung von Paraffin, nicht zum Ziele führten und andere Methoden, wie die Erzeugung eines Niederschlags von phosphorsaurem Kalk, den gesammten Farbstoff der Lösung mit niederrissen, gelang es mit Hülfe eines Zusatzes von Bariumchlorid und Natrium-Oxalat und nachfolgender Centrifugirung stets, klare Filtrate zu erzeugen. Der gebildete Niederschlag blieb vollkommen farblos, und ich muss daher, im Gegensatz zu den Einwänden, die Abderhalden[19b] gegen diese, von Hans Meyer empfohlene Klärungsmethode gemacht hat, dieselbe als durchaus brauchbar bezeichnen, zumal ja, wie Wolf[20] angiebt, in dem in Soda gelösten Niederschlag kein Sauerstoff-Hämoglobin nachgewiesen werden kann. Der Einwand, der gegen die von mir

[1]) Ich will es an dieser Stelle nicht versäumen, Herrn Professor E. Buchner meinen aufrichtigen Dank zu sagen für die Liebenswürdigkeit, mit der er mir die mehrmalige Benutzung seines Apparates gestattete.

angewendete Extraction mit folgender Auspressung vielleicht erhoben werden könnte, dass Zellfarbstoffe die Färbung des Gewebeauszugs beeinflusst hätten, ist bis zu einem gewissen Grade durch die Thatsache zu widerlegen, dass die zur Untersuchung gelangten Flüssigkeiten stets das ganz reine Sauerstoff-Hämaglobin-Spektrum zeigten. Es soll dagegen nicht geleugnet werden, dass eine durchaus exacte Bestimmung vielleicht nur mit Hülfe des Spectro-Photometers ausgeführt werden kann, aber ein solcher stand mir leider zur Zeit der Untersuchung noch nicht zur Verfügung; überdies erfordert derselbe zur Erzielung genauer Resultate eine sehr grosse Uebung. Es darf wohl als sicher angenommen werden, dass bei den grossen Differenzen des Gesammt-Hämoglobins bei den Parallel-Thieren das Gesammt-Resultat meiner Arbeit durch diese Unterlassung nicht beeinträchtigt worden ist.

c) Versuchs-Ergebnisse.

Zusammenstellung der Tabellen I—III (am Ende der Arbeit).

Bezeichnung des Hundes	Futter	Datum der Durchspülung	Gesammt-Hb. in gr	Körpergewicht in gr	Gesammt-Hb. pro 1000 gr Körpergewicht	Vom Gesammt-Hb. finden sich pCt. in		
						Blut	Organen	Knochen
Schwarz	nur Milch	9. I. 1900	13,958	2450	5,7	75,5	16,3	8,2
Schwarzweiss	Milch und Eisen	22. I. 1900	15,917	2346	6,8	78,5	8,7	12,8
Gelb	gewöhnliches Futter	5. I. 1900	31,186	3850	8,1	81,9	12,4	5,7

Aus der Betrachtung dieser drei Versuche folgt, dass durch Darreichung von anorganischem Eisen das Gesammt-Hämoglobin des einen Hundes (Schwarzweiss) deutlich zugenommen hat, dass die Zunahme aber noch nicht den Werth erreicht hat, der bei dauernder Fütterung mit gemischter, eisenreicher Nahrung erzielt wird. Bemerkenswerth erscheint weiter, dass trotz sehr genauer Durchspülung noch erhebliche Hämoglobin-Mengen im Körper zurückbleiben, eine Thatsache, auf die an anderem Orte mit Rücksicht auf eine Bestimmung der Gesammt-Blutmenge noch genauer eingegangen werden soll[1]), und besonders beachtenswerth, dass sich

[1]) Arch. f. Anat. u. Phys., Physiol. Abth., 1901.

aus dem Knochensystem namhafte Mengen von Blut-Farbstoff extrahiren lassen. Während das Knochenmark des einen Hundes (Gelb) in den grossen Röhrenknochen ziemlich stark fetthaltig war, erwies es sich bei dem eisenarm ernährten Hunde (Schwarz) als theilweise, bei dem mit anorganischem Eisen ernährten Hunde (Schwarzweiss) als fast vollkommen lymphoid und schon makroskopisch stark bluthaltig.

Betrachten wir die Körpergewichts-Zunahme der Thiere, so zeigt der mit gewöhnlichem Futter ernährte Hund die grösste Gewichtszunahme (auf 335 pCt. des Anfangsgewichtes), während das anorganische Eisen nach 12 Tagen keinen bemerkbaren Einfluss auf das Gewicht ausgeübt hat (Zunahme: 162 und 181 pC.); im Verhalten der Thiere war dagegen ein deutlicher Unterschied nach mehrtägiger Eisengabe zu constatiren, indem der mit Eisen ernährte Hund bedeutend lebhafter wurde, viel schneller auf Anruf reagirte und sich überhaupt sichtlich wohler befand.

Der Hämoglobingehalt (am Venenblut gemessen) stieg unter dem Einfluss des anorganischen Eisens von 6,93 auf 10,39 pCt., die Zahl der rothen Blutkörperchen von 2632000 auf 3848000, beide also um etwa 50 pCt. und zwar in ziemlich gleichem Tempo; der mit gemischtem Futter ernährte Hund zeigte im Ohrvenenblut 8,6 pCt., also etwas weniger, als der Eisenhund. Vergleichen wir diese Zahl mit der des Gesammt-Hämoglobins, so zeigt sich, wie wenig in diesem Falle aus den relativen Hämoglobin-Werthen zu schliessen ist, obwohl das Gesammt-Hämoglobin statt 16 gr 31 gr beträgt. Auf die Gründe dieser Abweichung soll später genauer eingegangen werden.

Zusammenstellung aus Tabelle V und VI.

Bezeichnung des Hundes	Futter	Datum der Durchspülung	Gesammt-Hb in gr	Körpergewicht in gr	Gesammt-Hb pro 1000 gr Körpergew. in gr	Vom Gesammt-Hb finden sich pCt. in		
						Blut	Organen	Knochen
Weiss	nur Milch	11. Juli 1900	27,860	5447,0	5,1	80,1	8,9	11,0
Schwarzweiss	Milch und Eisen	26. Juli 1900	41,488	6182,5	6,7	83,25	7,6	9,0

Aus den Tabellen V und VI ergiebt sich, dass die beiden Hunde erst in etwas höherem Lebensalter, als die zuerst erwähnten, auf eisenarme Kost gesetzt werden konnten, und dass es mehrerer Aderlässe bedurfte, um bei ihnen eine hochgradige Anämie zu erzeugen: sie hatten, wie es scheint, trotz Ableugnung des Händlers, doch in den ersten Wochen Gelegenheit gehabt zur Aufnahme eisenhaltiger Nahrung neben der Muttermilch.

So ist vielleicht die Zunahme des Hämoglobins um 23 pCt. und der Erythrocyten-Zahl um 78 pCt zu erklären, die im Laufe von 14 Tagen bei dem nur mit eisenarmer Nahrung ernährten und mit derselben Rücksicht, wie die anderen Thiere, im eisenfreien Käfig gehaltenen Hunde stattfand, wenn man nicht eine durch flüssige Kot-Entleerung u. A. bedingte Veränderung des Wassergehaltes des Blutes annehmen will, was ich nicht völlig ausschliessen möchte. Die durch das anorganische Eisen hervorgerufene Zunahme des Hämoglobins betrug 75 pCt. und die der Erythrocyten-Zahl 66 pCt. Bei diesen Thieren trat eine wirkliche Heilwirkung des Eisens deutlich hervor: während nehmlich der eisenarm ernährte Hund trotz ausreichender Nahrungszufuhr dauernd an Gewicht abnahm und sein Befinden sich schliesslich so verschlechterte, dass er nur mit grosser Anstrengung herumlaufen konnte und bei jeder Bewegung sehr schnell ermüdete, Symptome, wie sie von Hösslin[17] und Kunkel[18] beim Eisenhunger eingehend beschrieben haben —, ferner die Milch nicht mehr freiwillig nehmen wollte und mit der Schlundsonde in der letzten Woche ernährt werden musste, wurde das andere Thier, das sich in noch schlechterer Verfassung befand, nur durch die Eisen-Medication gesund erhalten[1]). Sein Körpergewicht stieg auf

[1]) Am 23. Juni befand sich der Hund in einer so [illegible] Verfassung, dass er wenig auf Anruf reagirte, die Nahrung [illegible] und kaum auf den Beinen stehen konnte; Anzeichen [illegible] Krankheit fehlten. Das Körpergewicht hatte etwa um [illegible] Es wurde deshalb am 24. Juni der Milch [illegible] Schon nach drei Tagen war eine merkliche [illegible] zu bemerken. Das Thier konnte sich besser [illegible] und reagirte bedeutend lebhafter auf Anrufe [illegible] es freiwillig Nahrung zu sich. Gleichzeitig aber [illegible] Tage die deutlichen Symptome einer beginnenden [illegible] (sehr beschleunigte, dyspnoische Athmung, [illegible]

sprechend dieser günstigen Wirkung von 5000 gr bis auf 6182 gr. und die Bestimmung des Gesammt-Hämoglobins ergab sehr deutliche Unterschiede bei beiden Thieren, deren relativer Hämoglobin-Gehalt und Erythrocyten-Zahl, im Carotisblut gemessen, gleichfalls einen merklichen Unterschied aufwies (Hämoglobin-Zunahme 42 pCt., Erythrocyten-Zunahme 88 pCt.). Das Knochenmark des Eisenthieres sah mikroskopisch viel röther aus, als das des Controlhundes.

Somit steht also das Ergebniss dieses zweiten Versuches in vollkommener Uebereinstimmung mit dem des zuerst beschriebenen. Wir finden bei beiden eine durch anorganisches Eisen erzeugte merkliche Zunahme der absoluten Hämoglobinwerthe. Trotz gut durchgeführter Durchspülung waren in den Muskeln und Organen, sowie im Knochenmark immer noch ansehnliche Mengen von Blutfarbstoff zurückgeblieben.

Das Resultat der Bestimmungen des Gesammt-Hämoglobins ist also dahin zu formuliren, dass anorganisches Eisen zu eisenarmer Nahrung hinzugesetzt bei anämisch gemachten Hunden eine Steigerung des Gesammt-Hämoglobin-Vorraths bewirkt.

d) Ueber den Einfluss von Aderlässen auf die Zusammensetzung des Gesammt-Blutes und über die Veränderung der Zusammensetzung des peripherischen Gefässblutes anämischer Hunde durch Eisengabe.

Da über die Exactheit und Zuverlässigkeit der chemischen und physikalischen Untersuchungs-Methoden des Gesammt-Blutes,

den hinteren Rückenpartien einseitig scharfes Bronchialathmen). Da ich mehrfach im Verlaufe dieser Versuche junge Hunde an Pneumonie verloren hatte und über deren Symptome und Prognose daher unterrichtet war, schien mir, sowie mehreren Beobachtern, der Hund unbedingt verloren zu sein. Am Abend des folgenden Tages machte sich aber unerwarteter Weise eine deutliche Besserung bemerkbar, und am darauffolgenden Morgen war die Gefahr völlig beseitigt. Von nun ab besserte sich das Befinden ohne irgend welche Störungen. Der Hund konnte nur mit Mühe in seinem Thonkäfig gehalten werden, verschlang seine Nahrung mit grösstem Wohlbehagen und machte, kurz gesagt, den Eindruck eines vollkommen normalen Thieres. Ich glaube nicht zu weit zu gehen, wenn ich dem Eisen ein grosses Verdienst an der Erhaltung des Thieres zuerkenne.

Versuch Nr. 1.

Bezeichnung des Hundes	Datum des Aderlass	Hb-Gehalt in pCt.	Procentuale Abnahme des Hb	In 100 gr Blut Fe in gr	Procentuale Abnahme des Fe
Weiss	14. Juni 1899	10,87		0,0439	
	20. „ „	10,09	7,2	0,0323	26,5

Gesammtstudien.

Tabelle aus Versuch No. 4 (vergl. Tabelle I—VI).

Bezeichnung des Hundes	Art der Nahrung	Datum des Aderlass	Hb-Gehalt in pCt.	Procentuale Abnahme des Hb	In 100 gr Blut Fe in gr	Procentuale Abnahme des Fe	Trockensubstanz in pCt.	Proc. Abn. der Trockensubstanz	Spec. Gew.	Proc. Abnahme des spec. Gew.[1]
Gelb	Milch	1. Dec. 1899	14,88		0,0094		1. 2. 15,05 14,96			
Braun (Tab. IV)	Milch	1. Dec. 1899	16,54		0,0375		16,34		1,0502	
		11. „ 1899	9,53	42,4			13,71	16,1	1,0378	24,7
		20. „ 1899	7,87	52,4	0,0214	43,0	11,75	28,1	1,0313	37,6
Schwarz (Tab. I)	Milch	2. Dec. 1899	13,12				1. 2. 15,91 15,91		1,0471	
		11. „ 1899	12,48	4,9	0,034		15,22	4,3	1,0404	14,2
		19. „ 1899	8,66[2]	34,0			14,25	10,5	1,0355	25,4
Schwarz, weisse Brust (Tab. II)	Milch	4. Dec. 1899	13,88		0,0433		1. 2. 17,48 17,50		1,0479	
		11. „ 1899	11,77	15,2	0,0354	18,2	14,91	14,7	1,0442	7,7
		19. „ 1899	6,03	56,6	0,0259	40,2	12,77	26,9	1,0351	26,7
Gelb (Tab. III)	Gemischtes Futter	4. Dec. 1899	13,24				1. 2. 17,41 17,41		1,0465	
		11. „ 1899	13,98		0,0511		15,17	12,9	1,0398	14,4
		19. „ 1899	6,5	50,9 bezw. 53,5	0,0302	40,9	15,79	9,3	1,0405	12,9

[1]) Die pCt.-Abnahme bezieht sich auf den Ueberschuss des spec. Gewichts gegenüber destillirtem Wasser, z. B. $\frac{(502-378)\ 100}{502}$

[2]) Bestimmung vom 6. Januar 1900

sowie über ihre klinische Bedeutung in der Literatur sehr verschieden lautende Ansichten vertreten sind, schienen mir die soeben besprochenen Versuche geeignet, einen Beitrag zu einigen der strittigen Fragen zu liefern. Es sollte untersucht werden, welchen Einfluss einerseits Aderlässe von $\frac{1}{4}$ bis $\frac{1}{3}$ der geschätzten Gesammt-Blutmenge auf die Zusammensetzung des Blutes haben, andererseits, in wie weit ein Einfluss der Eisengabe bei der Untersuchung des peripherischen Gefässblutes der anämischen Thiere hervortritt.

1. Eisengehalt.

Derselbe wurde im Aderlassblut auf folgende Weise ermittelt: Die organische Substanz wird nach A. Neumann[21] mit concentrirter Schwefelsäure und rauchender Salpetersäure zerstört und das Eisen, wie Röhmann[22] angiebt, als Schwefeleisen gefällt, wieder gelöst und mit Chamäleonlösung nach vorheriger Reduction durch eisenfreies Zink titrirt. Vergleichen wir die in der vorstehenden Tabelle (Colonne 6) enthaltenen Werthe mit den von Kunkel[18] berichteten Zahlen, die er bei der gleichen Versuchs-Anordnung im allwöchentlich entnommenem Aderlassblut erhielt, so ergiebt sich eine weitgehende Uebereinstimmung:

Kunkel.

Hund A Täglich Milch + 0,4 mgr Fe				Hund B Reine Milchnahrung			
Aderlass in ccm	Gewicht in gr	In 100 Blut Fe_2O_3 in gr	In 100 Blut Fe in gr[1]	Aderlass in ccm	Gewicht in gr	In 100 Blut Fe_2O_3 in gr	In 100 Blut Fe in gr[1]
44,2	2050	0,0486	0,03402	50,6	2350	0,0448	0,03136
45,9	2303	0,0388	0,02716	54,2	2704	0,0503	0,03521
54,3	2360	0,0286	0,02002	56,0	2735	0,0259	0,01813
58,1	2550	0,0334	0,02338	63,3	2870	0,0303	0,02121
53,3	3015	0,0364	0,02541	54,3	3185	0,0234	0,01638
59,6	2765	0,0384	0,02688	48,8	3085	0,0227	0,01589
39,6	2930	0,0348	0,02436	21,5	3323	0,0195	0,01365

Es nimmt also bei eisenarmer Kost der Eisengehalt des Blutes immer mehr ab, und zwar schneller, als wenn die Nahrung eisenhaltige Stoffe enthält oder ihr anorganisches Eisen hinzugefügt wird. Das entspricht den Befunden von Woltering und

[1]) Dieser Werth wurde aus den Eisenoxydzahlen berechnet und hinzugefügt.

Eger, und man kann sich mit Bezug auf das Hämoglobin so ausdrücken, dass bei im Körper vorhandenem Eisenvorrath der gleiche Blutverlust Hämoglobin- und Erythrocyten-Zahl nicht so tief herabzudrücken vermag, wie bei Eisenmangel. Wie Becquerel und Rodier[33] schon vor längerer Zeit gefunden haben, geht die Eisen-Abnahme der des Hämoglobins ziemlich genau parallel. Diese Thatsache steht in einem gewissen Gegensatz zu Biernatzki's[34] Angaben, der zwar öfters bei starker Anämie Eisen-Abnahme im Blut constatirte, mehrfach aber auch bei ausgesprochener Anämie und niedrigem Hämoglobin-Gehalt nahezu normale Eisenwerthe feststellte, und zu der kürzlich mehrfach vertretenen Anschauung, dass bei Anämien im Blut, bezw. im Serum, ausser Hämoglobin noch andere Eisenverbindungen enthalten sind. Bei der Betrachtung der sowohl von Kunkel, wie von mir gefundenen Eisenwerthe und bei einem Vergleich mit den Eisenzahlen, die sich aus der Berechnung aus dem zugehörigen Hb-Gehalt ergeben (im Hb : 0.4 pCt. Fe gerechnet), muss es auffallen, dass die durch Titrirung gefundenen Zahlen fast durchweg kleiner sind, als die so berechneten. Eine Erklärung für diese merkwürdige Incongruenz fehlt mir vorerst (ein Rechenfehler ist jedenfalls nicht im Spiele), und das Resultat bedarf wohl zu seiner Aufklärung weiterer Untersuchungen.

Mit Rücksicht auf die Vermuthung, dass ausser Hämoglobin noch andere Eisen-Verbindungen im Blute in pathologischen Fällen vorkommen, hat A. Jolles[35] kürzlich einen für die Klinik bestimmten Apparat zur Eisen-Bestimmung im Blut, das sogenannte Ferrometer, construirt, das schon mehrfach von klinischer Seite erprobt und empfohlen wurde. Es schien mir daher von allgemeinem Interesse zu sein, den Apparat einer Prüfung zu unterziehen. Das mir bereitwilligst von der Firma C. Reichert, Wien, zur Verfügung gestellte Instrument ergab aber durchgehend viel höhere Werthe, als bei der Titrirung gefunden wurden. Herr Dr. A. Jolles hatte später selbst die Freundlichkeit, mich auf die zahlreichen bei der Handhabung des Apparates zu beobachtenden Vorsichtsmaassregeln aufmerksam zu machen, die ich zum Theil vernachlässigt hatte, da in der Vorschrift nicht auf sie hingewiesen ist, und mir zu zeigen, dass mit dem Instrument bei sehr grosser Sorgfalt und Einhaltung gewisser Be-

dingungen constante Werthe erhalten werden können. Zur Zeit werden an dem Apparat einige Verbesserungen vorgenommen, so z. B. die aus eisenhaltigem Material bestehenden Theile durch eisenfreie ersetzt, und ich zweifle nicht, dass es mit dem veränderten, für klinische Zwecke leichter handlichen Apparat gelingen wird, interessante Beziehungen zwischen dem Hämoglobin- und Eisengehalt bei verschiedenen Blutkrankheiten aufzudecken und vielleicht auch Licht zu verbreiten über die Zwischenstufen zwischen resorbirtem anorganischem Eisen und daraus neu gebildetem Hämoglobin.[1])

2. Trockensubstanz (Tabelle: Colonne 8).

Bei Beginn des Aderlasses wurde eine kleine Menge von Blut direct aus der Arterie in ein im Wägegläschen abgewogenes, sog. Stintzing'sches Kölbchen einfliessen gelassen, darauf 48 Stunden bei 95—100° getrocknet, gewogen, nochmals 24 Stunden in den Trockenschrank gestellt und wieder gewogen; auf diese Weise erhielt ich stets constante Werthe.

3. Specifisches Gewicht (Tabelle: Colonne 10).

Die Bestimmung geschah nach der Schmaltz'schen[37] Methode, die sich mir als sehr praktisch und genau erwies. Während bei eisenarmer Nahrung Trockensubstanz und specifisches Gewicht mit jedem neuen Aderlass ziemlich gleichmässig absinken, findet dieses bei eisenhaltiger in viel geringerem Maasse statt. Im Allgemeinen aber sind alle diese Werthe viel niedriger, als bei den mit gemischtem Futter ernährten Hunden. Mir scheint die dafür von Eger gegebene Erklärung[13] ganz richtig zu sein, dass die dem Hunde nicht zusagende reine Milchnahrung zur Unterernährung und damit zur allmählichen Consumption des Körperbestands führt, an der das Blut in allen seinen Bestandtheilen betheiligt ist.

4. Hämoglobin-Gehalt und Erythrocyten-Zahl.

Die Lectüre der Tabellen I—VIII (am Schlusse der Arbeit) zeigt, dass der Hämoglobin-Gehalt nach dem ersten Aderlass die frühere Höhe fast oder ganz wieder erreicht, vom zweiten Ader-

[1]) Nachdem die Eisenbestimmung auch für sehr geringe Mengen kürzlich durch A. Neumann eine, wie es scheint, bedeutende Vereinfachung erfahren hat, wäre diese neue, sehr exacte Methode in erster Linie für die in Rede stehenden Fragen heranzuziehen.

lass ab aber nur noch bis zu einem Mittelwerth ansteigt, der zwischen den vor und direct nach der Blutentziehung erhaltenen Werthen liegt, bis endlich nach dem dritten, bezw. vierten die Hämoglobinwerthe nicht mehr steigen.

Für die Erythrocyten-Zahl gilt ziemlich genau das Gleiche.

Wollen wir uns diesen staffelförmigen Abfall erklären, so können wir uns den Vorgang etwa so denken, dass die blutbereitenden Organe nach dem Aderlass zunächst aus ihrem Vorrath frisches, Hämoglobin-haltiges Material in die Blutbahn schicken, wobei sie durch Eisenzufuhr aus der Leber und anderen Eisendepots unterstützt werden (Quincke's Vorrathseisen). Dass dieses Reserveeisen der Organe bei der Neubildung des Hämoglobin eine wichtige Rolle spielt, ist erst kürzlich wieder durch die eingehenden Untersuchungen von Tallqvist[26] bewiesen worden. Sobald diese Depots erschöpft sind, hört die Hämoglobin-Bildung auf, und der Hämoglobin-Gehalt, sowie die Zahl der rothen Blutkörperchen bleibt stationär, falls mit der Nahrung kein Eisen zugeführt wird. Es hat sich dann also ein Zustand der Oligocytämie und Oligochromämie ausgebildet, wie er sich in der menschlichen Blutpathologie bei chronischen Anämien und bei vielen Chlorosen findet.

Beleuchten wir nun im Zusammenhang den Werth der benutzten Blutuntersuchungs-Methoden für die klinische Blut-Untersuchung, so soll zunächst auf die Störungen aufmerksam gemacht werden, welche bei der Blut-Entnahme aus einem peripherischen Gefässgebiet eine wesentliche Rolle spielen, und die trotz der Warnungen von Stintzing und Gumprecht[28], sowie von Eger[13], wie mir scheint, immer noch nicht genügend berücksichtigt werden. Da ist zunächst ein Vergleich der Hämoglobinwerthe von Interesse, die kurz nach einander am Blute der Ohrvene und der Carotis erhalten wurden.

Tabelle a.

Aus Tabelle (am Schluss der Arbeit)	Bezeichnung des Hundes	Hb in pCt. in Ohrvene	Hb in pCt. in Carotis
I	Schwarz	8,66	6,87
II	Schwarz, weisse Brust	10,29	8,96 (A. femoralis)
V	Weiss	8,13	7,14
VI	Schwarz-weiss	11,47	10,12

Ferner erscheinen mir Schwankungen im Hämoglobingehalt des Ohrvenenblutes beachtenswerth, die bei Thieren constatirt wurden, deren Allgemeinbefinden und Ernährung in den betreffenden Tagen durchaus nicht gestört war.

Tabelle b.

Bezeichnung des Hundes	Aus Tabelle	Datum	Hb-Gehalt in pCt. im Ohrvenenblut
Weiss	VII	10. Juli 1899	9,51
		14. „ „	13,5
		15. „ „	10,63
Braun, weisser Kragen	VIII	17. „ 1900	5,52
		20. „ „	5,44
		26. „ „	7,04
		30. „ „	5,78

Eine andere Bedeutung hat, wie mir scheint, der Unterschied in den Werthen des folgenden Falles, wo das Thier eine leichte Pneumonie durchmachte.

Tabelle c.

Tabelle Aus	Bezeichnung des Hundes	Datum	Hb in pCt.	Erythrocytenzahl in cmm	Bemerkungen
VI	Schwarz-weiss	27. Juni 1900	6,85	3 752 000	Thier durch Eisengabe kräftiger geworden
		28. „ „	5,885	2 932 000	Pneumonie-Beginn
		29. „ „			Abends Besserung
		30. „ „	6,71	4 632 000	

Aus den angeführten Beispielen folgt, dass sowohl Störungen im Befinden der Thiere, vermehrte oder verminderte Wasser-Aufnahme und -Abgabe die Zusammensetzung des Blutes erheblich beeinflussen (Tabelle c), als auch, dass mit der Blut-Entnahme zusammenhängende vasomotorische Störungen von ausschlaggebender Bedeutung sind für die Zahl der Erythrocyten und des Hämoglobin-Gehaltes im peripherischen Gefässblut (Tab. a). Weniger klar ist der Grund für die in Tabelle b angeführten Abweichungen; hier könnte entweder ebenfalls an vasomotorische Störungen gedacht werden, oder es waren doch einmal Druck und dadurch bedingte Stauung bei der Blut-Entnahme nicht vermieden worden; und dass jede Behinderung des Venenstroms sofort sehr erhebliche Veränderungen hervorbringt, geht unter

Anderem aus der Arbeit von J. Cohnstein und Zuntz[29] auf das Deutlichste hervor. Ich will aus dieser Arbeit eine Zusammenstellung geben, die zeigt, wie erheblich der Erregungszustand der Vasomotoren der Haut die Zahl der rothen Blutkörper des peripherischen Gefässblutes beeinflusst, wie stark schon der Einfluss der blossen Fesselung bei sonst normalen Thieren ist, und die mir für die Richtigkeit der Deutung zu sprechen scheint, welche so eben für einige der von mir beobachteten abnormen Hämoglobinwerthe gegeben wurde.

J. Cohnstein und Zuntz.

No. des Versuchs (Hunde)	Zeit	Thier, normal, frei sitzend. — Zahl der rothen Blutkörperchen in Ohrvene	Zeit	Thier, aufgebund. Zahl der rothen Blutkörperchen	Zweite Blutentnahme aus folgendem Gefäss	Bemerkungen
X	8,20	5 150 000	8,33	5 100 000	Ohrvene	
XI	9,15	5 287 000	9,26	5 095 000	„	
XVI	10,40	5 490 000	11,10	5 340 000	Vena jugularis	
XIX	11,20	5 310 000	12,20	5 192 000	Vena facialis post.	
XXI	9,50	5 880 000	12,33	5 700 000	Ohrvene	
XXII	9,30	5 426 000	11,30	5 320 000	„	Thier 1½ Stunde aufgebunden
XXXXI	10,25	5 385 000	11,20	4 700 000	„	Thier kam aus der Kälte. Ohrgefässe maximal contrahirt Seit 10 Uhr 30 Min. aufgebunden
Dasselbe Thier am folgenden Tage	10,35	5 267 000	10,58	4 542 000	„	Entfernung d. Nähte aus einer zu anderem Zweck Tags zuvor gemachten Wunde
am gleichen Tage	12,8	5 232 000				

Wir können uns somit in allen Punkten dem von Stintzing und Gumprecht geäusserten Skepticismus gegen die sogenannte Exactheit der klinischen Blutuntersuchungs-Methoden nur anschliessen. Ein Vergleich der im Aderlassblut gefundenen Werthe zeigt weiterhin, dass bei durch Blutentziehungen bedingter Anämie wenigstens aus dem specifischen Gewicht und der Trockensubstanz allein kein Schluss auf den Grad der

Anämie gezogen werden kann. Wie Stintzing und Gumprecht in klinischen Fällen fanden, sinken die Werthe zwar alle bei den eisenarm ernährten Thieren allmählich ab, aber es besteht weder ein absoluter Parallelismus zwischen Hämoglobin-Gehalt und specifischem Gewicht des Gesammtblutes, was im Gegensatz zu Schmaltz[27], Hammerschlag[30] und Dieballa[31] betont werden muss, noch zwischen Hämoglobin und Trockensubstanz. Mein Resultat war auch nach den Ausführungen Pflüger's zu erwarten[41], in denen betont ist, dass das specifische Gewicht des Plasmas bei verschiedenem Hb-Gehalt annähernd dasselbe bleibt. Diese Grösse hat aber einen um so grösseren Antheil am specifischen Gewicht des Gesammtblutes, je Hb-ärmer das Blut ist.

B. Einfluss der Eisengabe auf die Zusammensetzung des Ohrvenenblutes anämischer Hunde.

Die im Vorstehenden mitgetheilten Erfahrungen weisen darauf hin, dass den Veränderungen des Hämoglobin-Gehalts und der Erythrocyten-Zahl im peripherischen Gefässblut nur unter der Bedingung irgend welche Beweiskraft für die Wirkung des Eisens zugesprochen werden kann, dass alle oben genannten Fehlerquellen bei der Blut-Entnahme, sowie Veränderungen in der Blutvertheilung gebührend berücksichtigt werden. Eine eingehende Lectüre der Versuchstabellen zeigt nun, dass sich die Blut-Zusammensetzung unter dem Einfluss des Eisens in allen Fällen änderte, und dass die Zunahme von Hämoglobin und Erythrocyten-

Versuch No.	Tabelle No.	Niedrigster Werth vor d. Tode oder vor Beginn der Eisen-Darreichung von		Unter Einfluss der Eisengabe Steigerung auf			Im Vergleich zum Werth vor der Eisen-Darreichung pCt. Zunahme	
		Hb in pCt.	Erythrocyten	in Tagen	Hb in pCt.	Erythrocyten	des Hb	der Erythrocyten
1	VII	10,13	3 568 000	6	13,17		30	
4	I	8,66						
	II	6,93	2 632 000	13	10,39	3 848 000	50	46
9	V	5,8	2 872 000		(7,20)	(4 304 000)	(24)	(50)
	VI	5,79	2 876 000	28	9,98	7 680 000	72	67
8	VIII	5,78	4 748 000					
	IX	5,63		16	9,47	6 056 000	68	
3	X	4,69	2 984 000					
	XI	4,47	2 896 000	7	8,81	4 128 000	97,5	43

Zahl bei dem Eisenthier eine so erhebliche ist, dass sie nicht durch Nebenumstände erklärt werden kann. Ich gebe in der folgenden Tabelle eine Zusammenstellung der betreffenden Zahlen; zu Tabelle V will ich nochmals bemerken, dass bei diesem Hunde auch ohne Eisen-Darreichung eine Zunahme des Hämoglobins um 24 pCt. und der Erythrocyten-Zahl um 50 pCt. stattfand, dass aber die Wirkung der Eisengabe bei dem Parallelthier (VI) trotzdem noch deutlich hervortritt.

Die Tabelle zeigt weiter, dass in einem Fall Hämoglobin und Erythrocyten-Zahl gleichmässig, in zwei Fällen verschieden stark anstiegen; wegen der Unsicherheit der Bestimmungen möchte ich aber zur Zeit aus dieser Verschiedenheit keine Schlüsse auf eine etwaige verschiedenartige Wirkungsweise des Eisens in den einzelnen Fällen wagen.

II. Auf welchem Wege wird das verfütterte anorganische Eisen resorbirt?

Wie in der Einleitung kurz angedeutet, hat man sich auf Grund der Färbung mit Schwefelammon, bezw. der Berliner Blau-Reaction über den Resorptionsweg des Eisens eine Vorstellung zu machen versucht, ist aber dabei nicht zu übereinstimmenden Resultaten gelangt.

Eine sichere Beantwortung der Frage suchte Gaule[15a] in der Weise zu erreichen, dass er Kaninchen nach Freilegung des Ductus thoracicus eine 0,06 procent. Eisenchloridlösung und zwar 200 ccm (!) = 40 mgr Fe mittelst Schlundsonde einverleibte. Er giebt an, schon nach 30—40 Minuten, am Deutlichsten nach 40—50 Minuten in der aufgefangenen Lymphe nach Zusatz von Schwefelammonium eine sichere positive Eisen-Reaction gesehen zu haben. Mir schien gegen diese Versuche der Einwand zulässig, dass es sich bei ihnen nicht um einen normalen Resorptions-Vorgang handelt, da einerseits die Schleimhaut des Magen-Darmcanals bei Kaninchen an sich sehr leicht verletzlich ist, andererseits aber, wie die folgenden Untersuchungen zeigen werden, Eisenchlorid selbst in sehr verdünnter Lösung auch eine resistentere Schleimhaut anätzt. Will man aber etwas über den normalen Resorptions-Vorgang erfahren, so muss doch ohne Zweifel eine Eisenverbindung gewählt werden, von der wir sicher

sind, dass sie die Schleimhaut nicht schädigt. Ausserdem ist aber die Schwefelammon-Reaction, in der Lymphe direct angestellt, sehr undeutlich, und kleine Schwärzungen sind garnicht genau zu beurtheilen. Sie wird etwas deutlicher, wenn man die Lymphe zuvor mit einer Schweineborste defibrinirt. Schliesslich giebt sie ja aber doch nur, — wenn die organische Substanz nicht zuvor zerstört wurde, — über die Gegenwart anorganischer, bezw. in salzartiger organischer Bindung befindlicher Eisenverbindungen Auskunft. Abderhalden hat daher vollkommen recht, wenn er sagt, dass man aus Gaule's Versuchen keinen Schluss auf die Grösse der Rolle ziehen kann, die der Lymphstrom beim Eisentransport spielt.

Ich benutzte zu meinen Versuchen meist Katzen, deren Magen-Schleimhaut relativ widerstandsfähig ist. Die Thiere erhielten während 2—3 Tagen vor der Operation Milch und Speck, und zwar die letzte Nahrung etwa 2 Stunden vor Beginn des Versuches.

Beschreibung der Operation.

Die Thiere wurden meist narkotisirt (1 gr Paraldehyd pro kg Thier per os). Der bisweilen kurz nach der Eingabe eintretende primäre Respirations-Stillstand kann durch manuelle künstliche Athmung leicht überwunden werden. Später liegen die Thiere stundenlang in tiefer Narkose. Sie wurden so auf dem Operationsbrett aufgespannt, dass die linke Clavicula von dem nach unten gebundenen Arm abwärts gezogen und dadurch das untere Halsdreieck möglichst zugänglich wurde. Nach Anlegung des Hautschnitts in der Median-Linie vom Kehlkopf bis über das Manubrium sterni wurde die Haut von der Mitte aus nach der linken Seite hin unter Vermeidung jeder Blutung bis über die Clavicula herunter abpräparirt und mittelst eines scharfen Hakens weggezogen. Darauf wurden, von der Mitte angefangen, die linksseitigen, am Sternum und der Clavicula ansetzenden Halsmuskeln stumpf freigelegt und unter Vermeidung jeder Blutung durchgerissen, weiter die im unteren Halsdreieck verlaufenden Venen isolirt, die kleineren sofort abgebunden und die grösseren angeschlungen. Bisweilen waren mehr als 20 Ligaturen erforderlich. Auf diese Weise gelingt es, einen Venenkreuzungspunkt freizulegen, welcher gebildet wird: medial vom Truncus anonymus, lateral und oben von der Jugularis externa und bisweilen interna, lateral und unten von der Subclavia, in welche meist kurz nach der Theilung eine grosse Armvene einmündet, die unterbunden werden muss. In die genannte Kreuzungsstelle münden ferner von medial und oben und direct von oben, sowie von innen aus der Tiefe kleine Venen ein. Durch zeitweises Unterbrechen der Blutzufuhr in den genannten

drei oder vier grösseren Stämmen wird man auf das Einströmen milchig gefärbter Flüssigkeit aufmerksam und kann nach weiterer vorsichtiger, stumpfer Isolirung die jetzt stark gefüllten Lymphstämme deutlich erkennen. Nun werden alle Venen bis auf eine besonders passende abgebunden und in diese eine gekrümmte Glascanüle möglichst peripherisch eingebunden. Ist die Einführung richtig gelungen, so wird das angestaute Blut sofort von der Lymphe verdrängt, die nach einigen Minuten ohne Unterbrechung rein milchig ausfliesst. Wenn noch Blut beigemengt ist, verstopft sich die Canüle oft, und es muss die noch offene Vene aufgesucht und abgebunden werden. Um von den häufigen Variationen in der Lage des Ductus thoracicus eine zu nennen, so zieht dieser öfters, medial unter dem Sternum hervorkommend, unter der stark entwickelten V. mediana colli und einer oberflächlichen Vene nach oben und lateral und mündet von oben und aus der Tiefe, (d. h. in die hintere Wand) in die V. subclavia ein. In 12 Versuchen gelang die Operation 10 mal. In einem Fall war kein eigentlicher Ductus thoracicus vorhanden, sondern es mündeten mehrere kleine Lymphgänge nahe neben einander in die V. jugularis ein (vergl. Heidenhain[32]).

Versuchs-Protocolle.

I. Katze: 2000 gr. Operationsdauer 10 Uhr 15 — 10 Uhr 45 Minuten. Canüle 10 Uhr 50 Minuten eingeführt.

Zeit	Lymphmenge in Gramm	Reaction direct mit Schwefelammon	Bemerkungen.
11—11,5			Lymphe etwas blutig
11,5—11,15	0,84	keine Färbung	Organ. Subst. durch $H_2SO_4 + HNO_3$ zerstört. Darauf $NH_3 + (NH_4)_2S$: negativ
11,15—11,25	0,9		
11,25—11,35	0,5 (blutfrei)		
11,35—11,40			mit Schlundsonde 46mgr Fe als Ferrum oxytartaricum in schwach alkalischer Lösung, etwa 50 ccm.
11,40—11,50	0,31	zweifelhaft	wie oben behandelt
11,50—12	0,42	„	negativ
12—12,10	0,6	„	dito. negativ
12,10—2,15		Einzelproben zweifelhaft	„ zusammen negativ
2—2,15	Tod		

Section (zu Tabelle IV S. 460): 1. Reaction der Organe mit Schwefelammon sofort: Deutlich positiv: Duodenum, Magen. Schwach positiv: Leber, Milz, Dickdarm. Negativ: Niere.

2. Eingelegt in 70 pCt. Alkohol (+ 5 pCt. Schwefelammon): Gefrierschnitte mit der üblichen Weiterbehandlung. Magen und Duodenum: nur an der Oberfläche der Schleimhaut grünliche Massen, nicht im Gewebe. Leber diffus grünlich, an einigen Stellen grüne und mehr braune Körner intra- und intercellulär.

II. Katze: 1200 gr.

Zeit	Beschaffenheit der Lymphe	Organische Substanz zerstört: Reaction mit Schwefelammon.	Bemerkungen
5,50—6	rein milchig weiss	Schwache Braunfärbung	
5,58			mit Schlundsonde 46 mgr Fe als Ferrum oxytartaricum in schwach alkalischer Lösung: etwa 30 ccm
6—6,30	„	Sehr wenig Lymphe	
6,30—6,55	„	Schwache Braunfärbung, keine grüne Farbe o. Fe Niederschlag	
6,55—7,5	„	Ebenso, also negativ	
7—7,5	Tod		

III. Katze: 2950 gr: 10 Uhr 25 Minuten, mit Schlundsonde 96 mgr. Fe als weinsaures Salz, wie vorher, in schwach alkalischer Lösung.

Zeit	Lymphmenge in Gramm	Beschaffenheit	Organische Substanz verascht, Fe-Reaction mit $(NH_4)_2$ S.
11,10—11,20	1,7	Rein milchig	negativ
11,20—11,30	1,1	„	negativ
11,30—11,40	2,5	„	Hellgrün schwach, kein Fe-Niederschlag
11,40—11,50[1])	1,3	„	„
11,50—12	1,6	„	negativ
12—12,10	1,4	Heller, opalescirend	„
12,10	Secretion dauert fort[1])		

IV. Katze: 3000 gr: 10 Uhr 30 Minuten: per Schleimsonde 3 gr Paraldehyd.

Zeit	Beschaffenheit der Lymphe	Defibrinirt mit $(NH_4)_2S$ direct versetzt auf weisser Unterlage	Bemerkungen
11			Blutprobe I entnommen[2])
2,15—2,30	Blutfrei, rein milchig	Keine Färbung	
2,30			Mit Schlundsonde 0,19 gr weinsaures Fe-Oxyd in alkalisch. Lösung (= 0,06 gr Fe Cl_3)
2,30—2,35	Rein milchig	Keine Färbung	
2,35—3,40	„	Negativ	Alle 5 Min. gewechselt und untersucht
3,40	Verblutet		Blutprobe II entnommen[3])

[1]) Künstl. Athmung, da Athmung dyspnoisch, Thier unruhig. (Section S. 459 unten.)

[2]) Serum von I: klar. Mit Schwefelammon negativ.

[3]) Serum von II: klar. Mit Schwefelammon negativ.

V. Hund[1]) 3800 gr. Milchfütterung 2 Tage. Morphium-Narkose, künstliche Athmung.

Zeit	Beschaffenheit der Lymphe	Defibrinirt, direct mit $(NH_4)_2S$ auf weisser Unterlage	Bemerkungen
12,20—12,35	Leicht opalescirend,	Keine Färbung	3 Tropfen Lymphe
12,35—12,45	klar		in 1 Min. regelmäss.
	"	"	
12,45			Mit Schlundsonde 0,9 gr weinsaures Fe-Oxyd in schwach alkalischer Lösung: 50 ccm
		Negativ	
12,45—1	"	"	Alle 10—15 Minut.
1—3,20	"		gewechselt u. unter-
3,20	Verblutet		sucht: entweder negativ oder ganz schwache Braunfärb. an der Berührungsstelle

Section: Im Magen viel Fe-haltige, milchige Flüssigkeit.

1. Reaction der Organe frisch mit Schwefelammon: Positiv: Magen, Duodenum. Negativ: Leber, Milz, Lymphdrüsen, Dickdarm, Niere.

2. Eingelegt in 70 pCt. Alkohol + 5 pCt. Schwefelammon. Gefrierschnitte. In Magen und Duodenum deutliche Fe-Färbung am Epithel, Leber völlig negativ.

3. Magen in Müller-Sublimat, dann Celloidin-Einbettung u. s. w. Färbung: Hämatoxylin-Eosin. Die Kerne der Schleimhaut sind gut gefärbt mit Hämatoxylin: das Protoplasma und die Intercellular-Substanz zeigen normale Eosinfärbung.

VI. Katze 5000 gr. Milchfütterung. 10 Uhr 30 Min.: 5 gr Paraldehyd mit Schlundsonde; 11 Uhr: 2,0 weins. Fe-Oxyd in schwach alkalischer Lösung (= 80 mgr Fe pro kg); 2 Uhr 40 Minuten: getödtet durch Chloroform-Einspritzung ins Herz.

Section: 1. Reaction der Organe frisch mit Schwefelammon. Stark positiv: Magen, Dünndarm, Dickdarm, Leber, Milz, Lymphdrüsen. Negativ: Niere.

2. Eingelegt in 70 pCt. Alkohol + 5 pCt. Schwefelammon. Starke Reaction in Milz (nur Pulpa, Follikel ganz frei), Leber (im portalen Bindegewebe und intracellulär), Dünndarm (in der Spitze der Zotten, nicht näher localisirbar, ob in Blut- oder Lymphgefäss, nicht im Epithel). Dickdarm nur an der Oberfläche (Darm-Inhalt).

[1]) Operation etwa ebenso schwer, eher schwerer als bei Katzen. Secretion gleich gut.

Serum vor Versuch: klar, blutfrei } mit Schwefelammon kein Unter-
" 3 Uhr 30 Min.: " " } schied.

VII. Katze 2700 gr. 9 Uhr 15 Minuten: 2,7 ccm Paraldehyd per Schlundsonde.

Zeit	Beschaffenheit der Lymphe	Reaction mit Schwefelammon direct nach Defibrinirung	Bemerkungen
11,30—12	Rein milchig	Keine Färbung	
12			1 gr weins. Fe-Oxyd in schwach alkalischer Lösung per Schlundsonde (50cm)
12—12,30	„	Völlig negativ	
12,30—4	„	Halbstündlich gewechselt und untersucht; starke Secretion	
4	Durch Chloroform-Injection ins Herz getödtet		

Section: Reaction der Organe frisch mit Schwefelammon. Positiv: Magen, Duodenum, Leber, Milz, Lymphdrüsen. Negativ: Dickdarm, Niere.

VIII. Katze 2000 gr. 11 Uhr 30 Minuten: mit Schlundsonde 100 ccm: 0,06 pCt. Eisenchloridlösung.

Zeit	Menge der Lymphe	Beschaffenheit der Lymphe	Nach Zerstörung der organischen Substanz mit Schwefelammon
11,35—11,55	2,0 gr	Blutfrei, milchig	Bei Eintropfen braune Färbung
11,55-12,15[1])	2,2	„	„ „ deutl. Braunfärb., Niederschl.
12,15—12,35	3,1	„	„ „ „ „ „
12,35—12,55	2,5	Blutfrei, klarer	„ „ Trübung, bräunlich

IX. Katze 2730 gr.

Zeit	Beschaffenheit der Lymphe	Färbung mit Schwefelammon direct	Bemerkungen
12—12,5	Blutfrei, milchig	Keine Färbung	
12			100 ccm 0,06 pCt. Eisenchlorid-Lösung mit Schlundsonde gegeben
12—12,20	Heller	Negativ	
12,20—12,27	„	„	
12,27—12,33	Klarer	„	
12,33—1,35	„	„	Alle 20 Minuten gewechselt u. untersucht, 2 Proben Spur - Braun- oder Grünfärbung

[1]) Athmung dyspnoisch, künstliche Athmung.

Reaction der Organe frisch mit Schwefelammon. Leber und Milz stark positiv. In Lymphdrüse schwarz gefärbte Punkte (Follikel?); dagegen keine Färbung der Lymphstränge am Darm und Mesenterium sichtbar.

X. Katze 3440 gr: 11 Uhr: 3 gr Paraldehyd per Schlundsonde.

Zeit	Beschaffenheit der Lymphe	Färbung mit Schwefelammon direct und nach Defibriniren	Bemerkungen
12,45	Rein milchig	Keine Färbung	
12,55			100 ccm 0,06 pCt. Fe_2Cl_6-Lösung per Schlundsonde
12,58	Milchig	Negativ	
1,2	„	Deutliche Schwärzung	
1,5	„	Schwache Dunkelfärbung	
1,5—1,20	Klarer	Bräunung	
1,20—1,25	„	Deutl. Reaction, Bräunung bei Zutropfen	
1,25—1,35	„	Sehr deutl. Reaction Dunkelfärbung	
1,35—2	„	„	
2—2,30	„	„	

Getödtet durch Chloroform-Injection ins Herz.

Section: 1. Reaction der Organe frisch mit Schwefelammon. Stark positiv: Magen und Duodenum. Negativ: Dickdarm, Leber, Milz, Niere.

2. Eingelegt in 70 pCt. Alkohol + 5 pCt. Schwefelammon: Gefrierschnitte. Leber: ganz negativ.

Dündarm: nur Färbung am Epithel, nicht innen.

Magen: „ „ „ „ „ „

XI. Hund 4250 gr: Fettnahrung einen Tag zuvor, Morphium-Narkose. Von 12 Uhr 30 Minuten ab: künstliche Athmung.

Zeit	Beschaffenheit der Lymphe	Färbung mit Schwefelammon direct nach Defibriniren	Bemerkungen
Bis 1 Uhr	Rein milchig	Negativ	
1—1,15	„	„	
1,15—1,40	Leicht röthlich, arteriell	Spur-Braunfärbung	
1,40			200 ccm 0,15 pCt Fe_2Cl_6-Lösung per Schlundsonde
1,40—2,25	Leicht röthlich		
2,25	Tod		

Section: Im Magen zahlreiche grössere und kleinere Hämorrhagien in der Fundusgegend, Pylorus geröthet.

1. Reaction in Organen frisch mit Schwefelammon: Nur Magen deutlich positiv, Leber negativ.

2. Gefrierschnitte: Im Magen Grünfärbung des Epithels; Leber, Duodenum negativ.

3. Magen: in Müller-Sublimat, Celloidin-Einbettung. Färbung: Hämatoxylin-Eosin.

Einige Stellen der Schleimhaut normal; doch der grösste Bezirk der Oberfläche verändert. Die Epithelkerne sind vom Hämatoxylin kaum berührt, das Zottenplasma hat das Eosin viel stärker oben angenommen, als in den tieferen Abschnitten der Falten. Genau das Gleiche gilt für die Stromazellen der oberflächlichen Schleimhautlage (fast fehlende Kern-, starke Protoplasmafärbung), sowie für die Endothelkerne der entsprechenden Blutgefässe. Im Ganzen also fand sich eine deutliche Nekrose der oberflächlichen Schleimhautlage.

Ergebniss der Versuche.

Aus den Versuchen geht hervor, dass anorganisches Eisen, in nicht ätzender Form in den Magen von Katzen eingeführt, im Laufe der nächsten 2—3 Stunden in der Lymphe weder nach Zerstörung der organischen Substanz, noch direct mit Sicherheit nachgewiesen werden kann (Versuch I—IV und VII). In den Organen der Thiere, besonders in der Leber war eine positive Eisenreaction mit Schwefelammon in einem Theil der Fälle zu constatiren, wenn die Eisengabe etwas grösser war, und zwar in derselben Intensität, wie wenn keine Lymphfistel zuvor angelegt wurde (Versuch VI), während normale Thiere ohne Eisengabe nur ausnahmsweise einen geringen Eisengehalt der Leber aufweisen, meist aber mit Schwefelammon keine Färbung zeigen. Bei dem Hunde blieb die Lymphe zwar auch eisenfrei, aber die Reaction in den Organen fiel negativ aus (Versuch V). Ganz anders gestaltete sich der Resorptions-Verlauf, wenn Eisenchlorid gegeben war. In 2 Fällen konnte das Eisen, theils direct ohne vorherige Zerstörung der organischen Substanz, theils nach Entfernung derselben in der Lymphe nachgewiesen werden (Versuch VIII und X); in einem Falle war die Reaction unscharf. In den Organen war resorbirtes Eisen nicht mit Sicherheit nachzuweisen (Versuch IX). Während die Schleimhaut durch Fe. Oxytartaricum selbst in etwa 2 procent. Lösung nicht nachweisbar geschädigt wurde, bewirkte eine 0,15 procent. Eisenchloridlösung schon

zahlreiche Blutungen und Nekrose der oberflächlichen Schleimhaut-Schicht (Versuch XI).

Wir werden daher anzunehmen haben, dass, bei Katzen wenigstens, die überwiegende Menge des anorganischen Eisens auf dem Wege der Blutbahn, und zwar im Verlauf von mehreren Stunden, resorbirt wird: denn es giebt wohl keine auf dem Lymphwege resorbirbare Verbindung, die nicht im Verlaufe von 3 Stunden in der Lymphe zu finden wäre. Dass das Eisen im Serum nicht nachgewiesen werden konnte, steht damit nicht im Widerspruch; es ist in ihm natürlich in viel verdünnterer Lösung enthalten, als in der Lymphe des Ductus thoracicus.

III. Werden durch Gaben von anorganischem Eisen zu eisenarmer Nahrung im Blut oder in den blutbereitenden Organen, vor allem im Knochenmark, histologisch nachweisbare Veränderungen hervorgerufen?

Bevor ich auf die Versuche selbst eingehe, wird es nothwendig sein, eine kurze Uebersicht zu geben über die Frage nach dem Ort und der Art der Blutbildung. Ich werde mich dabei ganz kurz fassen können, da die betr. Literatur erst kürzlich von A. Hofmann in eingehendster Weise berücksichtigt worden ist.

Auf Grund der Arbeiten von Neumann[33] insbesondere ist sichergestellt, dass die kernlosen rothen Blutkörper (Erythrocyten) aus kernhaltigen Vorstufen (Erythroblasten) entstehen. Unter Berücksichtigung der neuesten Arbeiten von Pappenheim[34], Bettmann[35] u. A. darf man sich wohl, — für die Normoblasten wenigsten —, diesen Vorgang im Sinne eines intracellulären Kernschwundes, eines nekrobiotischen Kernzerfalls, vorstellen. Diese Umbildung geht extra-uterin zum grössten Theil, wenn nicht ausschliesslich im Knochenmark vor sich, und wir finden normaler Weise keine Normoblasten in der Circulation vor. Ist der Kern einmal verschwunden, so ist es mit Hülfe von Färbemethoden schwer möglich, das Alter eines rothen Blutkörperchens festzustellen, da wir durch diese uns wohl eine Vorstellung über ihren Hämoglobin-Gehalt, sowie über Degenerations-Vorgänge an ihnen bilden können, für ihre Reife aber, so lange eben keine Degeneration vorliegt, kein Kriterium besitzen. Höchstens wäre

in diesem Sinne ihr Widerstandsfähigkeit gegen schädigende Einflüsse zu verwerthen.

Weniger sicher gestellt sind die Ansichten über die Vorstufen der kernhaltigen rothen Blutkörper. So glaubt Bizzozero[36], dass post-embryonal alle neu entstehenden Erythroblasten sich durch Kerntheilung der vorhandenen bilden, während Löwit[27] für neu gebildete Leukocyten und Erythrocyten getrennte Vorstufen annimmt, also Leukoblasten von Erythroblasten trennt. Wohl die Mehrzahl der Forscher vermuthet zur Zeit im Anschluss an Neumann, dass die gleichen Stammformen die Mutterzellen für junge leukocytäre Gebilde sowohl, wie für Erythroblasten sind, wobei es dann weiter fraglich ist, ob sie aus dem Knochenmark zugeführten Blutbestandtheilen oder aus Gewebselementen des Marks, d. h. aus sogenannten Markzellen oder Endothelzellen, hervorgehen. Auf welche Weise aber eine vorher Hämoglobin-freie Zelle Hämoglobin-haltig wird, ist noch völlig unbekannt, trotz vieler dahin gerichteter Beobachtungen (vergl. besonders Denys' ausgezeichnete Arbeit über das Knochenmark und die Vorstufen der rothen Blutkörperchen bei Vögeln[37]). Wir wissen zwar, dass Eisen im Knochenmark deponirt wird, wissen aber nicht, wie es in die Zelle hineinkommt und umgebildet wird.

An der Blut-Regeneration nach Blutverlusten ist neben dem Knochenmark auch die Milz, wenigstens bei Hunden und Meerschweinchen, betheiligt. Die gesteigerte Inanspruchnahme des Knochenmarks nach Blutverlusten, sowie bei pathologischen Processen, macht sich dadurch geltend, dass dasselbe „lymphoid" wird und in ihm grosse Mengen kernhaltiger rother Blutkörper constatirt werden, die bisweilen in die Circulation übergehen.

Aus dem Gesagten geht hervor, dass zur Deutung der Frage nach der Beeinflussung der Blutbildung durch Eisen zunächst das Blut selbst zur Untersuchung herangezogen werden musste, um zu prüfen, ob unter dem Einfluss des Eisens kernhaltige rothe Blutkörper in die Circulation gelangen. Zu dem Ende erhielt ein Hund von der Geburt ab nur Milch, wurde in einem eisenfreien Käfig gehalten und durch wiederholte Aderlässe anämisch gemacht. Nach 6 Monaten, etwa 3 Wochen nach dem letzten Aderlass, nachdem die Wunde geheilt war, und im

Ohrvenenblut 10,13 Proc. Hb neben 3568000 Erythrocyten enthalten waren, bei dauerndem Fehlen von kernhaltigen rothen Blutkörperchen, bekam er 0,06 gr Fe als ein weinsaures Salz täglich der Milch hinzugefügt. Fünf Tage darauf war der Hämoglobin-Gehalt auf 13,17 pCt. gestiegen. Es wurden in den ersten Monaten öfters Blut-Deckglaspräparate angefertigt und solche dann kurz vor Beginn und während der Zeit der Eisen-Medication täglich mehrmals gemacht. Entweder wurde auf der Kupferplatte bei 120° oder im Aether-Alkoholgemisch zwei Stunden lang fixirt, darauf mit Hämatoxylin-Eosin (getrennt oder in der Ehrlich'schen Mischung) oder mit Triacid oder Eosin-Methylenblau gefärbt. Unter der Einwirkung des Eisens zeigte sich, dass das Blut weniger Poikilocyten und Mikrocyten enthielt als vorher, dass die Zellen also wahrscheinlich resistenter geworden waren. Ferner färbten sich die Erythrocyten von Tag zu Tag zusehends deutlicher mit Eosin, dagegen konnten, obwohl eine grosse Anzahl von Präparaten durchmustert wurde, keine kernhaltigen rothen Blutkörper nachgewiesen werden (Hämatoxylin-Eosin). Ein gleichfalls negatives Resultat erhielt ich in einem zweiten, ganz gleichen Falle (Tabelle XI).

Nachdem so eine Einwirkung des Eisens in der Beschaffenheit des peripherischen Gefässblutes nicht zu Tage getreten war, schien es möglich, dass sie sich in dem direct aus dem Knochenmark austretenden Blut der Knochenmarkvene nach Eisengabe zeigen würde. Nun hat allerdings Ascoli, ein Schüler Bizzozero's, kürzlich mitgetheilt,[39] dass im Blut der Knochenmarkvene bei Hunden schon normaler Weise constant kernhaltige rothe Blutkörper zu finden sind, dass also die Entkernung der rothen Blutkörper nicht allein im Knochenmark vor sich geht. In mehreren Versuchen wurden seine Angaben nachgeprüft, es fanden sich aber niemals Erythroblasten, wenn bei der Operation keine Störungen vorgekommen waren. Bei einem weniger geübten Forscher könnte man den Einwand erheben, dass die zahlreich vorhandenen mononucleären Leukocyten, und zwar besonders die kleinere Form der Lymphocyten, mit den gesuchten Erythroblasten verwechselt worden sind. — Es ist dies, wie von allen Forschern hervorgehoben wird, die über kernhaltige rothe Blutkörper gearbeitet haben (Pappenheim[34], Tallqvist[26] u. a.),

bei nicht geeigneter Färbemethode oder nicht ganz fehlerfreien Deckglaspräparaten in Folge der Schrumpfung der Zellen sehr leicht möglich. — Wie mir aber eingehendere Versuche gezeigt haben, die in der Sitzung des Balneologischen Congresses vom 9. März 1901 vorgetragen wurden [1]) und später ausführlicher veröffentlicht werden sollen, bewirken schon verhältnissmässig kleine Blutverluste und kurz dauernde Dyspnoë einen Austritt von Erythroblasten aus dem Knochenmark in die Vena nutritia. Diese Dyspnoë kann allgemeiner Art sein, indem das Thier ein Sauerstoffärmeres oder Kohlensäure-reicheres Gasgemisch athmet, oder localer Natur, indem die Arteria nutritia abgeklemmt wird. Da schon ½ Stunde etwa nach der Abklemmung Erythroblasten im Blut der zugehörigen Vene zu finden sind, andererseits eine etwas tiefere Narkose die Athmung erheblich beeinflusst, so ist es leicht denkbar, dass diese Störungen der Grund für Ascoli's Befunde gewesen sind. Ich selbst fand, wie gesagt, wenn die Circulation im Knochenmark nicht gestört war, niemals Erythroblasten in dem Knochenvenenblut. Ebensowenig konnte eine Einwirkung der Eisengabe auf die Zusammensetzung des aus dem Mark austretenden Blutes constatirt werden; bei den Eisenhunden, wie bei den eisenfrei ernährten Thieren war das Blut der V. nutritia frei von kernhaltigen Blutkörperchen.

Wenn nun eine durch Eisengabe bedingte histologische Veränderung überhaupt noch zu erwarten war, so konnte sie nur noch in den blutbereitenden Organen, vor Allem im Knochenmark selbst gesucht werden. Zu diesem Zweck wurden zwei Doppelversuche (siehe Tabellen VIII—XI) angestellt, in denen die Hunde genau so behandelt wurden, wie es im Anfang der Arbeit bei der Bestimmung des Gesammt-Hämoglobins geschildert wurde. Nachdem die Aderlasswunde vollkommen geheilt war, erhielt der eine der Hunde des Wurfs Eisen in Form des weinsauren Salzes. So wurde bald eine deutliche Steigerung des Hämoglobin-Gehalts erzielt.

Die Parallelthiere wurden dann durch Einspritzung von Chloroform direct ins Herz auf die schnellst mögliche Art getödtet, um etwaige dyspnoische Erscheinungen und daraus resultirende

[1]) Deutsche Medicinal-Zeitung, 1901, No. 30.

Beeinflussungen des Knochenmarks zu verhindern. Von dem Mark wurden theils Deckglaspräparate angefertigt, die dem Mark der Femora oder der Rippen entnommen waren, theils Stücke vom Femurmark in 4 procentiges Formol oder concentrirte Sublimatlösung eingelegt und in Paraffin eingebettet.

Da wir es ausschliesslich mit noch im Wachsthum begriffenen Thieren zu thun hatten, denen einige Wochen zuvor Blutentziehungen gemacht waren, so konnte man von vornherein vermuthen, dass sich das Mark der Extremitätenknochen noch nicht vollkommen in Fettmark verwandelt haben würde, dass die makroskopische Betrachtung daher keine Schlüsse gestatten würde. Aus dem Fettgehalt des Marks ein sicheres Urtheil über eine etwaige Eisenwirkung zu gewinnen, ist aber auch schon aus dem Grunde unmöglich, weil der Fettgehalt des Marks normaler sowie anämischer Hunde erhebliche Schwankungen und individuelle Verschiedenheiten aufweist.

Wenn also der Grund für die Zunahme der Erythrocytenzahl und des Hämoglobins überhaupt in einer Beeinflussung des Marks lag, so musste sich diese im Sinne einer gesteigerten Neubildung von Vorstufen der Erythrocyten, d. h. von Erythroblasten ausdrücken. Nun darf man aber nicht glauben, dass derartige Zellen jemals vollkommen aus dem Knochenmark verschwinden; sie sind immer vorhanden, und nur ein deutlicher Unterschied in ihrer Zahl in einer gleichen Anzahl von gleich grossen Gesichtsfeldern gleich dicker Schnitte bei völlig gleicher Behandlung der Parallelthiere und der ihnen nach der Tödtung entnommenen Marktheile konnte einen Schluss auf den Einfluss gestatten, den das Eisen ausgeübt hat.

Es war daher nothwendig, gleich dicke Schnitte anzufertigen, die nur eine Zelllage enthielten, und in einer gleichen Anzahl von Gesichtsfeldern der genau gleich behandelten Präparate der Parallelthiere die Zahl der Erythroblasten durch Auszählung mit Hülfe des centrirten Objecttisches festzustellen. Dabei ist vorausgesetzt, dass diese Zellformen gut färberisch charakterisirt werden können, eine Forderung, welcher für Schnittpräparate sehr erhebliche Schwierigkeiten entgegenstehen. Denn während man in Deckglaspräparaten mit Hülfe der von Pappenheim angegebenen

Carmalaun-Rosin- oder Methylgrün-Pyroninfärbung Erythroblasten und Lymphocyten meist gut unterscheiden kann, ist dies bei den meisten der für Schnitte sonst anwendbaren Färbemethoden leider nicht der Fall. Andererseits können die für Deckglaspräparate anwendbaren Methoden aber trotz vieler von mir versuchter Variationen nicht auf Schnitte Anwendung finden. Man könnte zwar glauben, dass der Hämoglobingehalt der Zellen eine Unterscheidung leicht ermöglicht. Leider ist diese Erwartung auch trügerisch; denn, wie Pappenheim sehr richtig hervorhebt, enthalten die jungen Erythroblasten einerseits noch nicht viel Hämoglobin, und andererseits färbt sich ihr Protoplasma auch mit basischen Farbstoffen, und erst wenn die Zellen älter und die Kerne kleiner und pyknotisch werden, nimmt der Hämoglobingehalt zu. — In unserem Falle, bei anämischen Thieren, musste ja ausserdem von vornherein auf einen noch geringeren Hämoglobin-Gehalt, als in der Norm, gerechnet werden.

So blieb nach vielen vergeblichen Bemühungen für in Formol fixirte Schnitte allein die Färbung in der Methylenblau-Eosinmischung übrig[45]. Die Schnitte wurden 10 Minuten gefärbt, darauf in absolutem Alkohol solange differenzirt, bis sie einen schwach violetten Ton bekamen; dann sind die Leukocyten-Kerne nur noch schwach blau angedeutet, während ein Theil der Erythroblasten-Kerne, und zwar meist die sogenannten Radkerne, scharf gefärbt hervortreten.

Die Auszählung der Präparate ergab folgendes Resultat:

In 230 Gesichtsfeldern des anämischen Marks fanden sich 3205, in 230 Gesichtsfeldern des Eisenmarks 11516 Erythroblasten.

Für in Sublimat gehärtete Stücke versuchte ich gleichfalls die Methylenblau-Eosin-Färbung. Ich zählte in je 180 Gesichtsfeldern im anämischen Mark: 609, im Eisen-Mark: 2177 Erythroblasten; am besten aber gelingt die Unterscheidung von Leukocyten und Erythroblasten bei der Färbung mit einer guten Biondi-Mischung und schneller Alkohol-Differenzirung: während die Erythroblasten einen tiefdunkel grünblau gefärbten Kern und gelb bis roth gefärbtes Protoplama enthalten, färben sich die Leukocyten-Kerne nur schwach grünlich, und ihrem Protoplasma

fehlt die für das Vorhandensein von Hämoglobin charakteristische gelbe bis rothe Färbung.

Man erkennt schon bei schwacher Vergrösserung den grossen Unterschied der gleichzeitig gefärbten und differenzirten Parallelpräparate; die Auszählung von je 90 Gesichtsfeldern ergab im anämischen Mark 199, im Eisenmark 1849 Erythroblasten.

In den Schnitten wurde ausserdem noch nach Mitosen gesucht, die sich fast ausschliesslich in den Vorstufen der rothen Blutkörper finden mussten, weil von einer Leukocytose, die ja von vielen Seiten als Zeichen einer vermehrten Neubildung von Leukocyten-Formen des Knochenmarks aufgefasst wird, nicht die Rede war. Auch hier wurden Parallelpräparate angefertigt und eine gleiche Anzahl Gesichtsfelder ausgezählt (Färbung mit Eisenhämatoxylin-Heidenhain, Saffranin, Biondi-Mischung).

In 110 Gesichtsfeldern des anämischen Marks waren 129, in 110 Gesichtsfeldern des Eisen-Marks 440 Mitosen enthalten. Wegen der principiellen Wichtigkeit des Befundes soll nicht unerwähnt bleiben, dass in den mit Sublimat gehärteten Stücken des Eisenmarks mit Sicherheit, wenn auch ziemlich selten, Bilder constatirt wurden, die auf eine directe Theilung der Erythroblasten hinwiesen: Die zwei Zellen waren durch eine Scheidewand getrennt und ihre Kerne noch mit einander in Verbindung.

Das Resultat der vergleichenden histologischen Untersuchung des Knochenmarks der Eisenthiere und der ohne Eisen ernährten Hunde desselben Wurfs ist also dahin zusammen zu fassen, dass unter dem Einfluss anorganischen Eisens die Zahl der kernhaltigen rothen Blutkörper im Knochenmark zunimmt, dass sich ferner in den kleineren Leukocyten-Formen des Eisenmarks eine grössere Zahl von Mitosen finden, und dass endlich auch einige amitotische Theilungen der Erythroblasten beobachtet wurden.

Man hat eine Beeinflussung der Knochenmark-Function durch Eisen schon mehrfach vermuthet: v. Noorden[18a] spricht von einer Reizwirkung des anorganischen Eisens auf die blutbildenden Organe, und Hofmann[16] glaubt, dass dem Eisen eine die physiologische Thätigkeit des Knochenmarks stimulirende, die Heranreifung der in diesem producirten Jugendformen zu kernlosen, in die Circulation eintretenden Erythrocyten beschleunigende

Wirkung zukomme. Er konnte bei seinen Versuchen zwar auch eine Zunahme von Erythroblasten im Eisenmark constatiren, allerdings mit einer leicht zu Verwechselungen führenden Färbung (Hämatoxylin-Eosin), legt diesem Befunde aber weniger Bedeutung bei, als der Thatsache, dass im Eisenmark mehr „reife" Erythrocyten vorkommen, als im normalen Knochenmark. Wie schon früher betont, glaube ich nun aber, dass es nicht möglich ist, etwas Sicheres über die „Reife" eines kernlosen rothen Blutkörperchens auszusagen; ferner benutzte Hofmann erwachsene Kaninchen verschiedenen Alters, bei denen mir eine Vergleichung des Knochenmarks doch nicht so ohne Weiteres erlaubt erscheint, und tödtete die Thiere schon 10 Tage nach dem letzten der zahlreichen kleinen Aderlässe. Hofmann's Versuche sind daher meiner Ansicht nach nicht als einwandsfrei zu bezeichnen, und seine Schlüsse verlieren dadurch natürlich erheblich an Beweiskraft.

Aus den interessanten Untersuchungen von Bettmann[39] geht nun mit Sicherheit hervor, dass das Arsen die Knochenmarks-Function in der Art beeinflusst, dass in Folge einer directen Reizwirkung eine Vermehrung der Zahl der Erythroblasten im Mark zu Stande kommt, und es fragt sich, ob wir dem Eisen die gleiche Wirkungsart zuerkennen dürfen. Dabei ist zunächst zu berücksichtigen, dass das Arsen ein dem Körper fremdes Gift ist, das Kreislaufs-Störungen und Hyperämie, sowie Blutungen an verschiedenen Stellen des Körpers bewirkt und im Blut eine Destructions-Anämie hervorbringt, dass es auch im Knochenmark eine beträchtliche Hyperämie zuerst der Rinde, dann des Innenmarks erzeugt, der die Zunahme der kernhaltigen rothen Blutkörperchen erst folgt. Im Eisen haben wir demgegenüber einen Stoff vor uns, der im Organismus in physiologischer Hinsicht eine grosse Rolle spielt und bei Gaben per os, vorausgesetzt, dass keine Aetzung der Schleimhaut durch das Präparat stattfindet, erst in sehr hohen Dosen giftig wirkt und im Knochenmark niemals Anzeichen einer entzündlichen Reizung erkennen lässt. Es scheint daher, dass die Wirkung dieses Metalles trotz des gleichen Endeffectes eine principiell andere ist, als die des Arsens, und dass in diesem Falle von entzündlicher Reizung nicht gesprochen werden kann. Nehmen wir mit Weigert an[40], dass

bei ungenügender oder fehlender Nahrung die Lebens-Erscheinungen der Zelle nicht oder nur mangelhaft vor sich gehen, dass der Antrieb oder die Leitung der Zell-Vermehrung aber nicht von der Nahrung selbst ausgeht, sondern von den immanenten, aus dem Keimplasma herrührenden Kräften, so kann man sich den Vorgang bei der Anämie etwa in der Art vorstellen, dass in Folge der Erschöpfung des Organismus an Eisen und mangelnder Eisenzufuhr in der Nahrung Hämoglobin nicht mehr gebildet werden kann, dass neue Erythrocyten nicht mehr entstehen können. Werden diese Hindernisse durch Gabe von anorganischem Eisen weggeschafft, d. h. wird den Zellen die Möglichkeit gegeben, wieder Hämoglobin zu bilden, so dass junge Erythrocyten in die Blutbahn übertreten, so muss als selbstverständliche Folge dieser Neubildung auch eine Neubildung der Vorstufen stattfinden. Als Ausdruck dieser Thätigkeit sehen wir eine gesteigerte Zahl von kernhaltigen rothen Blutkörperchen und von Kerntheilungs-Figuren im Eisenmark.

Während sich nun bei der posthämorrhagischen Anämie und der secundären Anämie anderer Provenienz die Förderung der Blutbildung durch Eisen nach dem Gesagten leicht erklärt aus der Unentbehrlichkeit dieses Metalls, die eine Neubildung von Hämoglobin bei Eisenmangel unmöglich macht, versagt diese Erklärung bei der Chlorose, bei der ja im Körper kein Eisenmangel herrscht. Ob wir bei dieser, ihrem Wesen nach uns ja noch völlig unbekannten Krankheit anzunehmen haben, dass zwar genügend Eisen im Körper vorhanden, aber in irgend welcher Form der Art festgelegt ist, dass es den Bildungsstätten der Erythrocyten nicht zu Gute kommt —, etwa ebenso, wie dem rachitischen Knorpel Kalksalze wohl zur Verfügung stehen, aber nicht verwerthet werden —, und dass das medicamentöse Eisen hier genau so wirkt, wie bei absoluter Eisenarmuth, also als Material zur Hämoglobin-Bildung, oder ob wir annehmen wollen, dass es dem Knochenmark der Chlorotischen nicht an Eisen fehlt, dass dieses Eisen aber nicht befähigt ist, die Reizwirkung der medicamentös gegebenen anorganischen Eisensalze auf das Knochenmark auszuüben, — darüber kann ich zur Zeit keine Entscheidung treffen. Mir scheint allerdings, dass Abderhalden[128] aus seinen schönen Versuchen, in denen er u. A. bei Zugabe von

anorganischem Eisen zu eisenhaltiger, gemischter Nahrung eine Zunahme des Gesammt-Hämoglobins der Thiere constatirte, mit Unrecht den Schluss zieht, das anorganische Eisen komme nicht als Material zur Hämoglobin-Bildung in Betracht, sondern trete nur als Schutzmittel für das in der Nahrung enthaltene Eisen ein, damit dieses den blutbildenden Organen zur Verfügung stehe. Sein Resultat lässt sich viel ungezwungener, wie ich glaube, in dem Sinne deuten, dass das der Nahrung zugefügte Eisen das Material für das neugebildete Hämoglobin lieferte.

Zusammenfassung.

Fassen wir zum Schluss das Resultat aller Versuche zusammen, so zeigte sich, dass das anorganische Eisen, bei Katzen wenigstens, zum weitaus grössten Theil, wenn nicht ausschliesslich, normaler Weise auf dem Wege der Blutbahn resorbirt wird, und bei durch Aderlässe anämisch gemachten Hunden eine Steigerung des Gesammt-Hämoglobins bewirkt. Dieselbe ist bedingt durch eine Beeinflussung des Knochenmarks, indem das anorganische Eisen zunächst das Material zur Bildung von neuem Hämoglobin abgiebt und dadurch den vorübergehend aufgehobenen Bildungsprocess von Vorstufen der rothen Blutkörper wieder ermöglicht. Das Eisen wirkt daher als formativer Reiz im Virchow'schen Sinne. Die von Kunkel erhärtete Thatsache der Zunahme des Eisengehalts des Organismus durch Gaben von anorganischem Eisen an anämisch gemachte Hunde konnte bestätigt und eine entsprechende Zunahme des Gesammt-Hämoglobins nachgewiesen werden.

Zusammenstellung der wichtigsten Versuchsdaten.

Tabelle I. Laufende No. des Versuchs: 4.

Bezeichnung des Hundes	Datum	Gewicht in gr	Futter	Bemerkungen	Hb-pCt.	Zahl d. rothen Blutkörper
Schwarz	15. Aug. 1899		Milch in ccm	Tag d. Geburt		
	26. Sept. 1899	1350	250		11,02	
	13. Oct. 1899	1520	300			3 992 000
	20. Oct. 1899	1640				
	3. Nov. 1899	2350				
	10. Nov. 1899	1810			17,81	

Fortsetzung von Tabelle I.

Bezeichnung des Hundes	Datum	Gewicht in gr	Futter	Bemerkungen	Hb-pCt.	Zahl d. rothen Blutkörper
Schwarz	20. Nov. 1899	2110	Milch 500		13,66	3 736 000
	2. Dec. 1899			40 ccm Blut entnommen, Heilung glatt,	13,12	3 960 000
	11. Dec. 1899			57 ccm Blut entnommen	12,48	3 744 000
	14. Dec. 1899	2140				
	19. Dec. 1999	1945		53 ccm Blut entnommen		
	6. Jan. 1899	2180			8,66 (Ohrvene)	
	9. Jan. 1899	2450		Sehr blasse Schleimhäute. Ziemlich matt und leicht ermüdbar	6,88 (Carotis)	

Beschreibung der Durchspülung.

Da die eine Carotis vollkommen obliterirt, die andere stark verengt ist und wenig Blut aus ihr ausläuft, wird in eine Art. femoralis eine Canüle eingebunden. Die Durchspülung muss ziemlich früh abgebrochen werden. Das Thier ist stark ödematös und hat reichlichen, röthlich gefärbten Ascites. Die Organe sind in Folge dessen nicht ganz blutfrei, zeigen aber deutliche Eigenfarbe; besonders viel Blut findet sich in den Hautgefässen und den Muskeln der Extremitäten.

Ergebniss der Durchspülung.

Carotisblut vor der Durchspülung.

Verdünnung	Theilstrich	Hb pCt.
1 : 200	41,215	6,87

I. Durchspülungs-Flüssigkeit: 2362 gr.

Davon werden 10 ccm auf 100 ccm verdünnt:

Hb-Bestimmung: Theilstrich 53,56 = 446,26 mgr im Ltr.

Also in der ursprünglichen Lösung:

446,26 mgr in 100 ccm und
10,541 gr in 2362 gr.

II. Organ-Extract: = 7142 gr.

Davon werden 20 ccm mit 5 ccm Bariumchlorid-Lösung und 5 ccm Natrium-Oxallösung versetzt, centrifugirt u. s. w.

Hb-Bestimmung: Theilstrich 25,5 = 212 mgr Hb im Ltr.

Also in 666,67 ccm der ursprünglichen Lösung:

= 212 mgr Hb
in 7142 gr = 2,271 gr. Hb.

III. **Knochen-Extract** = 4952 gr. Davon wurden 20 ccm verdünnt auf 30 ccm, wie II. Hb-Bestimmung: Theilstrich 21,0 = 174,5 mgr Hb in Ltr. Also in 666,67 ccm der ursprünglichen Lösung = 174,5 mgr Hb, in 4954 gr = 1,146 gr Hb.

Zusammenstellung:

Es fanden sich im Blut	10,541	gr Hb
in Organen	2,271	gr Hb
in Knochen	1,146	gr Hb
in Summa	13,958	gr Hb

Tabelle II. Laufende No. des Versuchs: 4.

Bezeichnung des Hundes	Datum	Gewicht in gr	Futter	Bemerkungen	Hb-pCt.	Zahl d. rothen Blutkörperchen	pCt.-Zunahme des Hb	pCt. Zunahme d. Zahl d. Körperchen
Schwarz-weisse Brust	15. Aug. 1899		Milch	Tag der Geburt				
	26. Sept. 1899	1450	250 ccm					
	13. Oct. 1899	1500	300 ccm		11,82	3 504 000		
	10. Nov. 1899	1690	300 „		14,96			
	20. Nov. 1899	1870	500 „		13,595	4 096 000		
	2. Dec. 1899		500 „	Am 4. Dec. 45 ccm Blut entnommen,	13,88	4 136 000		
	11. „ 1899		500 „	Heilung per primam, 44 ccm Blut entnommen	11,77	3 840 000		
	14. „ 1899	1940						
	16. „ 1899		500 „		7,56			
	19. „ 1899	2166	500 „	50 ccm Blut entnommen	6,03			
	6. Jan. 1900				6,05			
	9. „ 1900	1880	500 „ dazu 5 ccm Fe-Oxytartaricum	Blässe der Scheimhäute deutlich				
	11. „ 1900		„		6,56			
	12. „ 1900	2175	„		6,93	2 632 000		
	13. „ 1900		„					
	14. „ 1900		„		7,02	2 976 000	1,5	1
	15. „ 1900		„					
	16. „ 1900	2228	„		8,03	3 096 000	16	1
	17. „ 1900		„		8,76		26	
	18. „ 1900		„		9,05	3 088 000	31	1
	19. „ 1900		„		9,27	3 440 000	34	3
	20. „ 1900		„		10,13	3 800 000	46	4
	21. „ 1900				10,39 (Ohr)	3 848 000	50	4
	22. „ 1900	2346		Schleimhäute viel weniger blass, als am 9. Jan.	8,96 (Fem.) Zunahme gegenüber Controlthier (Tabelle I) 30 pCt.			

Beschreibung der Durchspülung.

Verblutung aus der A. femoralis, später auch aus der Carotis. Durchspülung gut gelungen, nur in den Venen der Extremitäten stellenweise blutige Flüssigkeit. Starkes Oedem und Ascites.

Ergebniss der Durchspülung.

Carotisblut vor der Durchspülung:

Verdünnung	Theilstrich	Hb pCt.
1 : 200	53,75	8,96

I. Durchspülungs-Flüssigkeit 5910 gr.

Davon werden 10 ccm auf 50 ccm verdünnt:

Hb-Bestimmung: Theilstrich 61,15 = 509,2 mgr Hb im Liter.

Also in der ursprünglichen Lösung:

im Liter: 2546,0 mgr Hb
in 4910 gr: 12,501 gr Hb.

II. Organ-Extract: 7349 gr.

Hb-Bestimmung: Theilstrich 22,6 = 188,1 mgr Hb im Liter
= 1,382 gr Hb in 7349 gr.

III. Knochen-Extract: 4939 gr.

Davon werden 20 ccm mit 5 ccm Bariumchlorid-Lösung und 5 ccm Natriumoxalat-Lösung verdünnt etc.

Hb-Bestimmung: Theilstrich 33,0 = 274,61 mgr Hb im Liter.

Also in 666,67 ccm der ursprünglichen Lösung = 274,61 mgr Hb
in 4939 gr = 2,034 gr Hb

Zusammenstellung:

Es fanden sich im Blut	12,501	gr Hb
in Organen	1,382	gr Hb
in Knochen	2,034	gr Hb
Summa:	15,917	gr Hb

Tabelle III. Laufende No. des Versuchs: 4.

Bezeichnung des Hundes	Datum	Gewicht in gr	Futter	Bemerkungen	Hb-pCt.	Zahl d. rothen Blutkörperchen
Gelb	25. Aug. 1890		Gemischtes	Tag d. Geburt		
	16. Sept. 1899	1150				
	3. Oct. 1899	1300				
	6. „ 1899	1400				
	9. „ 1899	1450				
	11. „ 1899	1500			13,37	
	18. „ 1899	1960				
	31. „ 1899	1850				
	3. Nov. 1899	2580			16,54	
	10. „ 1899	2180				

Fortsetzung von Tabelle III.

Bezeichnung des Hundes	Datum	Gewicht in gr	Futter	Bemerkungen	Hb-pCt.	Zahl d. rothen Blutkörperchen
	20. Nov. 1899	2600			15,12	4 520 000
	4. Dec. 1899			55 ccm Blut entnommen	13,24	4 400 000
	9. „ 1899			Heilung per primam	13,98	3 592 000
	14. „ 1899	2520		11. Dec. 85 ccm Blut entnommen		
	20. „ 1899	2910		64 ccm Blut entnommen	6,5	3 584 000
	31. „ 1899	3350		Mässig anäm. aussehend	8,6 (Ohrvene)	
	5. Jan. 1900	3850			8,6 (Carotis)	

Beschreibung der Durchspülung.

Verblutung aus der sehr verengten Carotis und einer Arteria femoralis, Oedem und Ascites. Durchspülung tadellos gelungen.

Ergebniss der Durchspülung.

Carotisblut vor der Durchspülung.

Verdünnung	Theilstrich	Hb pCt.
1 : 200	33,92	8,6

I. Durchspülungs-Flüssigkeit = 8341 gr.

Davon wurden 50 ccm auf 200 ccm verdünnt.

Hb-Bestimmung: Theilstrich 91,95 = 765,6 mgt Hb im Liter.

Also in 250 ccm der ursprünglichen Lösung = 765,6 mgr Hb
in 8341 gr = 25,543 gr Hb.

II. Organ-Extract = 8 736 gr.

Davon werden 20 ccm mit 5 ccm Bariumchlorid-Lösung und 5 ccm Natriumoxalat-Lösung verdünnt.

Hb-Bestimmung: Theilstrich 35,25 = 293,475 mgr Hb im Liter.

Also in 666,67 ccm der ursprünglichen Lösung = 294,475 mgr Hb
in 8736 gr = 3,859 gr Hb.

III. Knochen-Extract = 4652 gr.

Verdünnung wie II.

Hb-Bestimmung: Theilstrich 30,7 = 255,6 mgr Hb im Liter.

Also in 666,67 ccm der ursprünglichen Lösung = 255,6 mgr Hb
in 4652 gr = 1,784 gr Hb.

Zusammenstellung.

Es fanden sich

im Blut	25,543	gr Hb
in Organen	3,859	gr Hb
in Knochen	1,784	gr Hb
in Summa	31,186	gr Hb

Der Vollständigkeit halber soll hier das Protocoll eines Thieres des gleichen Wurfes angeführt werden, das an Pneumonie erkrankte und daher nicht zur Hämoglobin-Bestimmung benutzt werden konnte.

Tabelle IV. Laufende No. des Versuchs: 4.

Bezeichnung des Hundes	Datum	Gewicht in gr	Futter	Bemerkungen	Hb-pCt.	Zahl d. rothen Blutkörperchen
Braun	15. Aug. 1899			Tag d. Geburt		
			Milch ccm			
	26. Sept. 1899	1600	300		12,6	3 936 000
	12. Oct. 1899	1700	300		16,36	
	10. Nov. 1899	1770	300		13,86	3 296 000
	20. „ 1899	2050	500		16,54	4 192 000
	1. Dec. 1899			42 ccm Blut entnommen		
	7. „ 1899	1970		Wunde heilt glatt, frisst schlecht		
	11. „ 1899			60 ccm Blut entnommen	9,53	3 184 000
	14. „ 1889	1760		frisst schlecht		
	16. „ 1889				7,66	
	17. „ 1889	1742				
	20. „ 1889	1570		39 ccm Blut entnommen, darnach sehr matt, † an Pneumonie	7,87 (Ohrvene)	2 432 000

Beschreibung der Durchspülung (zu Tabelle V S. 480).

Einlauf in das centrale Jugularis-Ende, Auslauf aus dem centralen Carotis-Ende. Nach einer Stunde hört das Herz auf, zu schlagen. Herzmassage, manuelle, künstliche Athmung. Dann gleichzeitiger Einlauf vermittelst Rohrs in die Carotis central und peripherisch unter 1 m Wasserdruck (2 l 0,9 proc. Kochsalzlösung und 1 pCt. oxalsaures Ammon). Ausfluss aus dem rechten Vorhof und dem peripherischen Jugularis-Ende. Gleichzeitig passive Bewegung, Massage der Extremitäten, des Nackens und der Ohren. Fortsetzung der Durchspülung einige Stunden lang mit 0,9 procent. Kochsalzlösung. Geringes Oedem des Pankreas, wenig röthlich gefärbter Ascites,

Tabelle V. Laufende No. des Versuchs: 9.

Bezeichnung des Hundes	Datum	Gewicht in gr	Futter	Bemerkungen	Hb-pCt.	Zahl d. rothen Blutkörperchen	pCt.-Zunahme des Hb	pCt.-Zunahme d. Zahl d. rothen Blutkörperchen
Weiss	30. Mai 1900	7320	Milch	Soll 7 Wochen alt sein, wohl älter				
	1. Juni 1900	7140		1. Blutentnahme (Femoralis) 140 ccm				
	2. „ 1900		750 ccm	(dauernd in Thontopf)	10,17			
	3. „ 1900		750 „		10,99			
	5. „ 1900		750 „	Wunde heilt per primam	11,62			
	7. „ 1900		750 „		11,33			
	8. „ 1900	7000	750 „	2. Blutentnahme (Femoralis) 120 ccm	11,93			
	9. „ 1900		750 „	Wunde heilt per primam	8,54			
	12. „ 1900		750 „		9,85			
	14. „ 1900	6950	750 „	3. Blutentnahme (Femoralis) 145 ccm	9,5			
	16. „ 1900		750 „	Wunde heilt per primam	7,76			
	21. „ 1900	7070	750 „	4. Blutentnahme (Femoralis) 135 ccm	8,21			
	22. „ 1900		750 „		6,64			
	23. „ 1900		750 „		6,46			
	24. „ 1900	7190	750 „	Wunde heilt per primam				
	25. „ 1900		750 „		5,8 [1])	2872000 [1])		
	26. „ 1900		750 „		5,9	3 308 000	1	15
	27. „ 1900		750 „		6,1	3 236 000	5	13
	28. „ 1900		750 „		5,49			
	29. „ 1900		750 „		5,65	3 900 000		
	2. Juli 1900			frisst schlecht				
	3. „ 1900				6,25	4 036 000	8	41
	5. „ 1900	6050	750 ccm	Schlundsonden-Fütterung				
	6. „ 1900	5950	750 „	„	7,20	4 304 000	24	50
	7. „ 1900	5720	750 „	„				
	11. „ 1900	5447	750 „	Sehr anämisch, Schleimhäute fast weiss	7,14 (Carotis)	5 100 000	23	78

[1]) An diesem Tage erhielt das andere Thier (Tabelle VI) zum ersten Male Eisen zur Milch.

nur an den Beinen einige wenige, mit röthlicher Flüssigkeit gefärbte Venen bemerkbar. Sonst ist der Körper völlig blutfrei. Die Spülflüssigkeiten werden, mit Aether versetzt, auf Eis im Keller über Nacht aufbewahrt. Der Darm enthält eine geringe Menge gallig gefärbter Flüssigkeit. Während des Versuchs werden 50 gr Harn und Koth entleert.

Ergebniss der Durchspülung.

Carotisblut vor der Durchspülung.

Verdünnung	Theilstrich	Hb pCt.
1 : 200	46,5	7,14

I. Durchspülungs-Flüssigkeit = 20596 gr.

Davon 30 ccm auf 100 ccm verdünnt.

Hb-Bestimmung: Theilstrich 43,8 = 336,5 mgr Hb im Liter.

Also in 300 ccm der ursprünglichen Lösung = 336,5 mgr Hb
in 20596 gr = 22,324 gr Hb.

II. Organ-Extract = 9871 gr.

Davon 50 ccm mit 1 ccm Bariumchlorid-Lösung und 1 ccm Natriumoxalat-Lösung verdünnt.

Hb-Bestimmung: Theilstrich 31,3 = 240,4 mgr Hb im Liter.

Also in 1000 ccm der ursprünglichen Lösung = 250,02 mgr Hb
in 9871 gr = 2,468 gr Hb.

III. Knochenextract = 10743 gr.

Davon 10 ccm mit 1 ccm Bariumchlorid-Lösung und 1 ccm Natriumoxalat-Lösung verdünnt.

Hb-Bestimmung: Theilstrich 31,0 = 238 mgr Hb im Liter.

Also in 1000 ccm der ursprünglichen Lösung = 285,6 mgr Hb
in 10743 gr = 3,068 gr Hb.

Zusammenstellung:

Es fanden sich im Blut 22,324 gr Hb
in Organen 2,468 gr Hb
in Knochen 3,068 gr Hb
Summa 27,860 gr Hb.

Tabelle VI. (Laufende No. des Versuchs: 9.

des Hundes	Datum	Gewicht in gr	Futter	Bemerkungen	Hb-pCt.	Zahl d. rothen Blutkörperchen	pCt.-Zunahme des Hb	pCt.-Zunahme d. Zahl d. Erythrocyten
ıwarz-'eiss	30. Mai 1900	5900	Milch	Soll 7 Wochen alt sein, wohl älter				
	1. Juni 1900	5690	750 ccm	1. Blutentnahme (Femoralis) 110 ccm				
	2. „ 1900		750 „		9,71			

Fortsetzung von Tabelle IV.

Bezeichnung des Hundes	Datum	Gewicht in gr	Futter	Bemerkungen	Hb pCt.	Zahl d. rothen Blutkörperchen	pCt. Zunahme des Hb	pCt. Zunahme d. Zahl d. Blutkörper
Schwarz-weiss	3. Juni 1900		750 „		9,93			
	5. „ 1900		750 „	Wunde heilt per primam	11,9			
	7. „ 1900	5740	750 „		11,36			
	8. „ 1900	6000	750 „	2. Blutentnahme (Femoralis) 110 ccm				
	9. „ 1900		750 „	Wunde heilt glatt	9,62			
	12. „ 1900		750 „		8,74			
	14. „ 1900	5720	750 „	3. Blutentnahme (Femoralis) 134 ccm	9,35			
	16. „ 1900		weniger	Etwas matt vorübergehend	6,96			
	21. „ 1900	5500	„	4. Blutentnahme (Femoralis) 105 ccm	8,28			
	22. „ 1900		„		5,92			
	23. „ 1900		750 ccm	Schlundsonden-Fütterung, sehr matt	5,945			
	24. „ 1900	5000	dazu 5 ccm alkal. Fe oxytartar. = 0,09 gr = 0,02 Fe	reagirt wenig, kann kaum aufstehen	5,79	2 876 000		
	25. „ 1900	5050	„		6,095	3 052 000	5	
	26. „ 1900	5000	„		6,77	3 808 000	17	
	27. „ 1900		„	Erholt sich zusehends	6,85	3 752 000	18	
	28. „ 1900		10 ccm = 0,04 Fe pro die	Frisst wieder selbst, am 28. Juni früh flieg. Athmung, Dyspnoe, Temp. in ano 37,05, hinten scharfes Bronchialathm., kein Rasseln, Diag.: sicher beg. Pneumonie:	5,9	2 932 000		
	29. „ 1900		„	Athemgeräusch scharf, Athmung freier, frisst selbst				
	30. „ 1900		„	Sehr munter, läuft herum	6,71	4 632 000		
	2. Juli 1900		„		6,88	4 096 000	19	
	5. „ 1900	5250	„		7,25	4 932 000	25	7

Fortsetzung von Tabelle IV.

des Hundes	Datum	Gewicht in gr	Futter	Bemerkungen	Hb-pCt.	Zahl d. rothen Blutkörperchen	pCt.-Zunahme des Hb	pCt.-Zunahme d. Zahl d. Erythrocyten
warz-	7. Juli 1900	5490	„		7,68		33	
iss	9. „ 1900		„		8,36		44	
	17. „ 1900	6100	„		10,24	4 132 000	77	43
	20. „ 1900		„		9,98	7 680 000	72	67
	23. „ 1900				11,475			
	26. „ 1900	6183 ohne Koth		Normales Aussehen, Scleimhäute röthlich gefärbt	10,12 (Carotis)	7 636 000 (Carotis)	75	66

Operation und Durchspülung genau wie bei dem Hunde des gleichen Wurfs (Tabelle V).

Ergebniss der Durchspülung.

Im Carotisblut vor der Durchspülung

Verdünnung	Theilstrich	Hb pCt.
1 : 300	43,9	10,12

I. Durchspülungs-Flüssigkeit = 17 232 gr.

Davon a) 10 ccm auf 100 ccm verdünnt, b) 15 ccm auf 100 ccm verdünnt. Hb-Bestimmung: Theilstrich a) 25,6, b) 40,0. In 1000 ccm a) sind 196,8 mgr Hb, in 1000 ccm b) sind 307 mgr Hb.

Also in 1000 ccm der ursprünglichen Lösung

nach a) 1968,0 mgr Hb
„ b) 2046,67 „ „ } im Mittel 2007,3

in 17 232 gr = 34,590 gr Hb.

II. Organ-Extract = 8920 gr.

Davon 10 ccm mit 1 ccm Bariumchlorid-Lösung und 1 ccm Natriumoxalat-Lösung verdünnt.

Hb-Bestimmung: Theilstrich 38,4 = 295 mgr Hb im Liter.

In 1000 ccm der ursprünglichen Lösung also = 354 mgr Hb
in 8920 gr = 3,159 gr Hb.

III. Knochen-Extract = 6680 gr.

Davon 5 ccm mit 5 ccm Bariumchlorid-Lösung und 5 ccm Natriumoxalat-Lösung verdünnt.

Hb-Bestimmung: Theilstrich 24,3 = 186,4 mgr im Liter.

In 1000 ccm der ursprünglichen Lösung also = 559,2 mgr Hb,
in 6680 gr = 3,739 gr Hb.

Zusammenstellung:

Es fanden sich im Blut 34,590 gr Hb
in Organen 3,159 gr Hb
in Knochen 3,739 gr Hb
in Summa 41,488 gr Hb.

Tabelle VII. Laufende No. des Versuchs: 1

Bezeichnung des Hundes	Datum	Gewicht	Tägliche Nahrung	Hb-pCt.	Zahl der rothen Blutkörperchen	Bemerkungen	Eisenbestimm. im Aderlassblut auf 100 gr Blut Eisen in gr	Blutstockungs-Erscheinungen
Weiss	1. Jan. 1899					Tag d. Geburt		
	24. „ 1899	2000	½ Ltr. Milch			In Holzkiste auf Stroh		
	28. Febr. 1899	2600						
	25. März 1899	3000						
	4. April 1899	3400	¾ Ltr. Milch					
	24. „ 1899	4000				In Thontopf		Leukocy keine E throbas
	1. Mai 1899	3700	1 Ltr. Milch		3 632 000			
	15. „ 1899	4000			2 320 000			keine E throbas
	27. „ 1899	3900	900 ccm Milch	9,575	3 248 000			
	5. Juni 1899	4300	„					
	11. „ 1899	4500	„	12,8	4 048 000			Leuc animal Blutbe
	14. „ 1899	4500	„	10,87 nach Aderlass		1. Aderlass: 82 ccm	0,0439	
	19. „ 1899	4900	„	12,203		Heilung per primam		
	20. „ 1899	5000	„	10,09 nach Aderlass	2 764 000	2. Aderlass: 85 ccm	0,0323	Hol Anim Poik ten u.
	21. „ 1899		„	12,24	3 560 000	Heilung per secundam		keine E throbas
	28. „ 1899		„	10,37	3 416 000			Blutbe unvera
	4. Juli 1899	4800	„	10,605		Wunde geh.		
	8. „ 1899	5000	„	10,13	3 568 000			
	13. „ 1899		10 ccm Fe oxytart. = 0,0513 gr Fe					
	14. „ 1899		„	(13,5)		Hund lebhaft.		nur Le cytos reichl Lymph keine E throbas
	15. „ 1899		„	10,634		„		
	16. „ 1899		„	12,24		„		-
	17. „ 1899		„	12,7		„		-
	18. „ 1899		„	13,17		Hund normal		-

Tabelle VIII. Laufende No. des Versuchs: 8.

Bezeichnung des Hundes	Datum	Gewicht	Nahrung	Zahl d. rothen Blutkörperchen	Hb pCt.	Bemerkungen
Braun-weisser Kragen	30. Mai 1900	3960	Milch			5 Wochen bei der Mutter ohne Beifutter in Glaskäfig Fe-frei
	3. Juni 1900	4550	500 ccm			
	6. „ 1900	4400	500 „		10,25	I. Blut-Entnahme (Femoralis) 100 ccm
	7. „ 1900	4350	500 „		10,1	
	8. „ 1900		500 „		9,62	Wunde heilt per primam
	9. „ 1900	4050	500 „		9,57	II. Blut-Entnahme (Femoralis) 90 ccm
	12. „ 1900		500 „		6,38	
	16, „ 1900		500 „		8,63	
	23. „ 1900	4570	500 „			
	1. Juli 1900	5000	500 „		8,055	
	3. „ 1900		500 „			III. Blut-Entnahme (Femoralis) 120 ccm
	5. „ 1900		500 „			Alle Wunden per primam geheilt
	7. „ 1900		500 „		5,90	
	17. „ 1900	5450	500 „		5,52	
	20. „ 1900		500 „		5,44	
	26. „ 1900		500 „		7,04	
	30. „ 1900	4700	500 „	4 748 000	5,78	Präparation der V. nutritia tibiae. Später durch Chloroform-Injection ins Herz getödtet u. d. Knochenmark von Femur und Tibia zur Untersuchung entnommen.

Tabelle IX. Laufende No. des Versuchs: 8.

Bezeichnung des Hundes	Datum	Gewicht	Nahrung	Zahl d. rothen Blutkörperchen	Hb pCt.	Bemerkungen
Braun	30. Mai 1900	3790	Milch			5 Wochen bei der Mutter ohne Beifutter In Glaskäfig, Fe-frei
	3. Juni 1900	4270	500 ccm			
	6. „ 1900	4300	500 „		10,22	I. Blut-Entnahme 100 ccm (Femoralis)
	7. Juni 1900	4400	500 „		9,22	

Fortsetzung von Tabelle IX.

Bezeichnung des Hundes	Datum	Gewicht	Nahrung	Zahl d. rothen Blutkörperchen	Hb. pCt.	Bemerkungen
Braun	8. Juni 1900		500 „		8,33	Wunde heilt per primam
	9. „ 1900	4150	500 „		10,94	II. Blut-Entnahme (Femoralis) 90 ccm
	12. „ 1900		500 „		6,28	
	16. „ 1900		500 „		7,58	
	23. „ 1900	4600	500 „			
	1. Juli 1900	4700	500 „		6,675	
	7. „ 1900		500 „		6,91	
	10. „ 1900		500 „			Wunde heilt per secundam, keine Eiterung
	17. „ 1900	3600	500 „		5,63	Matt. Schlundsonden-Fütterung
	17. „ 1900		0,02 gr Fe als Fe oxytartar. = 5 ccm pro die			
	20. „ 1900		0,04 gr Fe pro die		5,78	Wunde heilt
	26. „ 1900		„		6,52	
	31. „ 1900	4820	„			
	1. Aug. 1900		„		8,66	Wunde völlig geheilt
	3. „ 1900	5650	„	6 056 000	9,47	Blut-Entnahme aus d. Knochenmarkvene: später durch Chloroform-Injection ins Herz getödtet u. d. Knochenmark von Femur u. Tibia conservirt

Tabelle X. Laufende No. des Versuchs: 3.

Bezeichnung des Hundes	Datum	Gewicht in gr	Nahrung	Bemerkungen	Hb pCt.	Zahl d. Erythrocyten
Schwarz	10. März 1899		Milch	Tag der Geburt		
	10. Mai 1899	1850	400 ccm			
	15. „ 1899	1950				3 192 000
	17. „ 1899		700 ccm			
	20. „ 1899	2000	700 „			
	27. „ 1899	2200	800 „			

Fortsetzung von Tabelle X.

Bezeichnung des Hundes	Datum	Gewicht in gr	Nahrung	Bemerkungen	Hb-pCt.	Zahl d. Erythrocyten
Schwarz	4. Juni 1869	2600	800 „			
	11. „ 1899	2900	800 „		10,875	
	19. „ 1899	3100	800 „			
	26. „ 1899	3400	800 „			
	8. Juli 1899	3600	800 „			
	17. „ 1899	3600	800 „		9,68	
	18. „ 1899		800 „	92 ccm Blut aus Carotis dextra		
	20. „ 1899			45 ccm Blut aus Carotis sinistra	5,71	
	22. „ 1899		800 „	Thier hustet, Wunde eitrig, geöffnet. Jodoform-Verband	5,93	
	24. „ 1899		800 „		6,36	
	25. „ 1899	3300	800 „	Starker Husten, sonst wohler. 45 ccm Blut aus Caroitis sin.		
	26. „ 1899		800 „		3,45	
	29. „ 1899	3200	800 „	Husten seltener, Wunde heilt per secundam	4,31	
	5. Aug. 1899	3300	750 „			
	12. „ 1899	3400	750 „			
	19. „ 1899	3500	750 „			
	26. „ 1899	3600	750 „	Husten hat aufgehört. Befinden normal		
	2. Sept. 1899	3600	750 „	Wunde fast ohne Narbe geheilt		
	8. „ 1899		750 „ 1000 „		4,59	2 936 000
	9. „ 1899	3600	1000 „	Vor Fütterung Blutpräpar.	4,46	3 032 000
	12. „ 1899					
	13. „ 1899		1000 „			
	14. „ 1899		1000 „	Thier ist matt		
	15. „ 1899		800 „			
	16. „ 1899	3100	800 „	Sehr matt, säuft schlecht. Letzte Fütterung 10 Uhr 30 Min., Section: 4 Uhr 30 Min. Chloroform ins Herz, Noch 3 Athemzüge	4,69	2 984 000

Tabelle XI. Laufende No. des Versuchs: 3.

Bezeichnung des Hundes	Datum	Gewicht in gr	Nahrung	Bemerkungen	Hb-pCt.	Zahl der Erythrocyten	pCt.-Zunahme des Hb	pCt. Zunahme der Zahl d. Erythrocyten
Gelb	10. März 1899		Milch	Tag der Geburt				
	10. Mai 1899	1950	400 ccm			3 864 000		
	15. „ 1899	2100	400 „					
	17. „ 1899		700 „					
	20. „ 1899	2100	700 „					
	27. „ 1899	2400	800 „					
	4. Juni 1899	2800	800 „					
	11. „ 1899	2800	800 „		11,86			
	19. „ 1899	2900	800 „					
	26. „ 1899	3200	800 „					
	8. Juli 1899	3500	800 „					
	17. „ 1899	3500	800 „		8,65			
	18. „ 1899		800 „	92 ccm Blut aus Carotis dextra				
	29. „ 1899		800 „					
	20. „ 1899		800 „	45 ccm Blut aus Carotis sinistra	7,22			
	22. „ 1899		800 „	Thier hustet anfallsweise, Wunde eitrig, geöffnet, Jodoform	5,73			
	24. „ 1899		800 „		5,99			
	25. „ 1899	3300	800 „	Starker Husten, Thier matt 50 ccm Blut aus Carotis sinistra				
	26. „ 1899		800 „		3,3			
	29. „ 1899	3400	800 „	Befinden besser Wunde heilt per secundam	4,08			
	5. Aug. 1899	3200	750 „					
	12. „ 1899	3200	750 „					
	19. „ 1899	3250	750 „					
	26. „ 1899	3300	750 „	Befinden normal, Wunde glatt geheilt				
	2. Sept. 1899	3300	750 „					
	8. „ 1899	3400	750 „		4,47	2 896 000		
	9. „ 1899	3400	pro die 5 ccm alkal. Fe oxytart. 1000 ccm Milch					
	12. „ 1899	3400	„	Vor Fütterung Blutpräp.				
	13. „ 1899	3400	„		6,74	4 056 000	51	40
	14. „ 1899	3400	„		7,76	4 184 000	74	44

Fortsetzung von Tabelle XI.

des Hundes	Datum	Gewicht in gr	Nahrung	Bemerkungen	Hb.-pCt.	Zahl der Erythrocyten	pCt.-Zunahme des Hb	pCt.-Zunahme d. Zahl d. Erythroc.
lb	15. Sept. 1899	3400	ccm Milch	Vor Fütterung Blutpräp.	8,81	4 128 000	97,5	43
	16. „ 1899	3500	„ = 0,0167 gr Fe pro die = 0,05 gr pro kg	(Letzte 15. Sept. 6 Uhr 30 Min.) Letzte Nahrung: 10 Uhr 30 Min. Section 3 Uhr 30 Min. Chloroform ins Herz, noch 3 Athemzüge	8,67	4 032 000	94	39

Tabelle XII.

Aus Tabelle	Bezeichnung des Keils	Mittelwerth aus je 10 Ablesungen	Summe der Quadrate der Abweichungen	Mittlerer Fehler	Wahrscheinlicher Fehler
I Schwarzer Hund	Heidelberger Keil	54,5	36,00	0,20	0,135
		42,1	65,30	0,27	0,18
		25,5	92,00	1,01	0,68
		21,0	22,00	0,16	0,105
III Gelber Hund		90,9	47,70	0,23	0,155
		74,4	62,40	0,26	0,18
		36,7	52,10	0,24	0,16
		27,2	37,60	0,20	0,13
		30,7	67,70	0,27	0,185
V Weisser Hund	Keil von Herrn Geh.-Rath H. Munk	43,8	35,60	0,20	0,13
		31,3	26,60	0,17	0,11
		31,0	39,50	0,19	0,125
VI Schwarz-weisser Hund		25,6	19,90	0,15	0,10
		40,0	29,50	0,18	0,12
		38,4	72,00	0,28	0,19
		23,8	45,60	0,225	0,15

Literatur.

1. Gottlieb: Ueber die Ausscheidungs-Verhältnisse des Eisens. Zeitschr. f. physiol. Chemie XV. 1891.
2. Jacoby: Ueber die Eisen-Ausscheidung aus dem Thierkörper. Archiv f. experim. Pathol. XXVIII.
3. Kunkel: Zur Frage der Eisen-Resorption. Pflüger's Archiv L. 1891.
4. Woltering: Ueber die Resorbirbarkeit der Eisensalze. Zeitschr. f. physiol. Chemie XXI. 1895/96.

5. Cloëtta: Ueber die Resorption des Eisens im Darm. Archiv f. experim. Pathol. XXXVIII. 1897.
6. Macallum: On the absorption of iron in the animal body. Journ. of Physiol. XVI. 1894.
7. Hall: Ueber die Resorption des Carniferrins. Arch. f. Anat. und Phys. Physiol. Abtheil. 1894. — Derselbe: Ueber das Verhalten des Eisens im thierischen Organismus. Arch. f. Anat. und Physiol., Physiolog. Abtheil. 1896.
8. Hochhaus und Quinke: Ueber Eisen-Resorption und Ausscheidung im Darmcanal. Archiv f. experim. Pathol. XXXVII. 1896.
9. Cloëtta: Kann das medicamentöse Eisen nur im Duodenum resorbirt werden? Archiv f. experim. Pathol. XXXXIV. 1900.
10. A. Hofmann: Ueber Eisen-Resorption und Ausscheidung im menschlichen und thierischen Organismus. Dies. Arch. Bd. 151.
11. Honigmann: Beiträge zur Kenntniss der Aufsaugungs- und Ausscheidungs-Vorgänge im Darme. Arch. f. Verdauungskrankh. II.
12. Abderhalden: Die Resorption des Eisens, sein Verhalten im Organismus und seine Ausscheidung. Zeitschr. f. Biol. XXXIX, 1900. S. 113.
12a. Derselbe: Assimilation des Eisens. Ebenda S. 193.
12b. Derselbe: Die Beziehungen des Eisens z. Blutbildung. Ebenda S. 483.
13. Eger: Ueber die Regeneration des Blutes und seiner Componenten nach Blutverlusten und die Einwirkung des Eisens auf diese Processe. Zeitschr. f. klin. Med. XXXII. 1897.
14. Swirski: Ueber die Resorption und Ausscheidung des Eisens im Darmcanal des Meerschweinchens. Pflüger's Arch. LXXIV. 1899.
15. Gaule: Ueber den Modus der Resorption des Eisens und das Schicksal einiger Eisenverbindungen im Darmcanal. Deutsche med. Wochenschrift 1896. S. 289.
15a. Derselbe: Der Nachweis des resorbirten Eisens in der Lymphe des Ductus thoracicus. Deutsche med. Wochenschrift 1896. S. 373.
16. A. Hofmann: Die Rolle des Eisens bei der Blutbildung. Dieses Arch. 1900.
17. v. Hösslin: Ueber Ernährungs-Störungen in Folge Eisenmangels in der Nahrung. Zeitschr. f. Biol. XVIII. 1882. — Derselbe: Ueber den Einfluss ungenügender Ernährung auf die Beschaffenheit des Blutes. Münch. med. Wochenschrift 1890.
18. Kunkel: Blutbildung aus anorganischem Eisen. Pflüger's Archiv LXI. 1895.
18a. v. Noorden: „Die Bleichsucht" in Nothnagel's spec. Path. und Ther. Wien 1897. S. 151 ff.
19. Suter und Jaquet: „Höhenklima und Blutbildung" in Miescher's Arbeiten (C. F. W. Vogel, Leipzig, 1897).
20. Wolf: Ueber den Einfluss von Kupfer- und Zink-Salzen auf die Hämoglobin-Bildung. Dissert. Marburg 1898 und Zeitschrift f. physiol. Chemie XXVI.

21. A. Neumann: Methode der Zerstörung der organischen Substanz. Archiv f. Anat. und Physiol., Physiol. Abtheil. 1897. S. 552.
22. Röhmann: Methode der Eisenbestimmung. Zeitschrift f. analytische Chemie XXXVIII. S. 433.
23. Becquerel und Rodier: Untersuchungen über die Zusammensetzung des Blutes im gesunden und kranken Zustande. Erlangen 1845.
24. Biernatzki: Untersuchungen über die chem. Blutbeschaffenheit bei pathologischen, insbesondere anämischen Zuständen. Zeitschr. f. klin. Med. XXIV. 1894.
25. A. Jolles: Ueber die Bedeutung der Eisen-Bestimmung im Blute. Wien. klin. Rundschau 1899.
26. Talqvist: Ueber experimentelle Blutgift-Anämien. Berlin 1900 (Hirschwald).
26a. Quinke: Ueber Eisen-Therapie. Volkmann's klin. Vorträge 1895.
27. Schmaltz: Bestimmung des specifischen Gewichts des Blutes. Arch. f. klin. Med. XXXXVII. 1890.
28. Stintzing und Gumprecht: Wassergehalt und Trockensubstanz des Blutes. Archiv f. klin. Med. LIII. 1894.
29. J. Cohnstein u. Zuntz: Untersuchungen über den Flüssigkeits-Austausch zwischen Blut und Geweben unter verschiedenen physiologischen und patholog. Bedingungen. Pflüger's Archiv LXII, S. 303. 1888.
30. Hammerschlag: Ueber das Verhalten des specifischen Gewichts des Blutes in Krankheiten. Centralbl. f. innere Med. 1891.
31. Dieballa: Ueber den Einfluss des Hämoglobin-Gehalts und der Zahl der rothen Blutkörperchen auf das specifische Gewicht des Blutes bei Anämischen. Archiv f. klin. Med. LVII. 1896.
32. Heidenhain: Ueber Lymphbildung. Pflüger's Archiv XXXXIX S. 209.
33. E. Neumann: Ueber die Bedeutung des Knochenmarks für die Blutbildung. Centralbl. f. med. Wissensch. 1868 und Archiv für Heilkunde 1869. — Derselbe: Ueber pathologische Veränderungen des Knochenmarks. Centralblatt f. med. Wissenschaft 1869. — Derselbe: Blut-Regeneration und Blutbildung. Zeitschr. f. klin. Med. 1881. — Derselbe: Die Entwickelung rother Blutkörperchen im neugebildeten Knochenmark. Dieses Archiv CXIX. 1890.
34. A. Pappenheim: Die Bildung der rothen Blutscheiben. Dissert. Berlin. 1895. — Derselbe und O. Israel: Ueber die Erkrankung der Säugethier-Erythroblasten. Dieses Archiv CXXXXV. 1896. — Derselbe: Abstammung und Entstehung der rothen Blutzelle. Dieses Archiv Bd. CLI. 1898. — Derselbe: Vergleichende Untersuchungen über die elementare Zusammensetzung des rothen Knochenmarks einiger Säugethiere. Dies. Arch. Bd. CLVII. 1899.
35. S. Bettmann: Ueber den Einfluss des Arseniks auf das Blut und das Knochenmark des Kaninchens, I. Hab. Schrift. Heidelberg 1897. — Derselbe: Ueber den Einfluss des Arseniks auf das Blut und das Knochenmark des Kaninchens. II. Ziegler's Beiträge XXIII.

36. Bizzozero und Salvioli: Die Milz als Bildungsstätte rother Blutkörperchen. Centralbl. f. med. Wissensch. 1879. — Dieselben: Experimentelle Untersuchungen über lienale Hämatopoesis. Centralblatt f. med. Wissensch. 1881. — Derselbe und Torre: Ueber die Bildung der rothen Blutkörperchen. Dies. Arch. Bd. XCV. 1884.
37. Loewit: Ueber die Bildung weisser und rother Blutkörperchen. Wiener Sitzungsber. LXXXVIII. 1883. — Derselbe: Neubildung und Zerfall weisser Blutkörperchen. Wiener Sitzungsber. XCII. 1885.
38. Denys: La structure de la moelle et la genèse du sang chez les oiseaux. La Cellule IV.
39. Ascoli: Ueber das Vorkommen kernhaltiger Erythrocyten im normalen Blut. Archiv für mikroskop. Anat. LV.
40. C. Weigert: Neue Fragestellungen in der pathologischen Anatomie. Verhandl. deutscher Naturforscher und Aerzte 1896.
41. E. Pflüger: Ueber das specifische Gewicht und den Hämoglobingehalt des Blutes. Pflüger's Archiv Bd. I, S. 69 und 75.

XXIII.

Ueber die gonorrhoischen Allgemein-Infectionen.

(Aus der Medicinischen Klinik der Universität Zürich. Director: Prof. Dr. H. Eichhorst.)

Von

Dr. A. Prochaska, Secundar-Arzt.

Nachdem schon lange vorher das Auftreten von Endocarditis im Verlaufe einer Gonorrhoe bekannt war und von den verschiedensten Autoren trotz vielfachen Widerspruches in directen Zusammenhang mit dieser Affection gebracht worden, gelang es erst 1893 v. Leyden[1], in den Schnitten der endocarditischen Auflagerungen Mikroorganismen zu finden, die in ihrem morphologischen und tinctoriellen Verhalten vollständig dem Gonokokkus glichen. Die Versuche, diesen Mikroorganismus aus dem Blute oder den Auflagerungen der Herzklappen zu züchten, misslangen aber.

Im gleichen Jahre veröffentlichte Councilman[2] eine Beobachtung, bei der ihm der Nachweis von Gonokokken in Schnitten des Myocards gelang, und zwar in myocarditischen Eiterheerden. Aehnliche Resultate veröffentlichten im Weiteren dann Winterberg[3], Finger, Ghon und Schlagenhaufer[4], Hale White[5], (der aber seinen Befund nur als wahrscheinlich hinstellte) Michaelis[6], Zawadzki und Bregman[7], Siegheim[8], Sears[9] und Andere.

Von der bakteriologischen Seite aus betrachtet, haftet ja allen diesen Fällen etwas Zweifelhaftes an. Würde es sich nicht um einen so schwer zu züchtenden Mikroorganismus, wie den Gonokokkus, handeln, so wäre wohl die ätiologische Bedeutung der gefundenen Diplokokken von allen Seiten stark bezweifelt worden. Wenn auch der Gonokokkus in gefärbten Präparaten durch seine typische Form, seine Lagerung und Färbbarkeit anscheinend leicht von anderen Mikroorganismen zu differenziren ist, so drängt sich doch allemal das weitere bakteriologische Postulat der Reinzüchtung des gefundenen Mikroorganismus auf. In Folge dessen wurden die oben erwähnten Arbeiten von verschiedener Seite stark angegriffen, einzelne Autoren sprachen in ihren Arbeiten auch direct ihr Misstrauen gegen den Befund aus. Die sichere Existenz einer Endocarditis gonorrhoica war zweifellos erst dann bewiesen, als es gelang, den Gonokokkus nicht nur mikroskopisch zu sehen, sondern auch ihn aus den endocarditischen Auflagerungen zu züchten.

Dauber und Borst[10] konnten einen Mikroorganismus züchten, der aber nach ihrer Meinung nicht dem Gonokokkus entsprach. Keller[11] züchtete in seinem Falle Streptokokken. Solche Fälle, bei denen keine Gonokokken, wohl aber andere Mikroorganismen culturell nachgewiesen wurden, finden wir in grösserer Zahl.

Der Nachweis von Gonokokken durch Culturen wurde bis jetzt jedoch nur in einer verschwindend kleinen Anzahl von Fällen geleistet. W. S. Thayer und G. Blumer[12] wiesen in einem Falle von Endocarditis nach Gonorrhoe wiederholt während des Lebens im Blute Gonokokken nach. Nach einem Autor-Referat im Centralblatt für Bakteriologie wies Honl[13] bei einer Endocarditis nach Gonorrhoe ebenfalls mikroskopisch und culturell

Gonokokken nach; Lenhartz[16] führt ebenfalls einen positiven Fall an. Aus dem Jahre 1901 liegen noch 2 Veröffentlichungen vor, nach welchen der Nachweis von Gonokokken aus den Auflagerungen culturell gelang, die eine von Wassermann[17], die andere von Harris und Dabney[18].

Mit diesen Fällen sind die Angaben über die Cultur des Gonokokkus bei Endocarditiden erschöpft, soweit die uns zur Verfügung stehende Literatur ergiebt.

Machten es die früher erwähnten zahlreicheren histologischen Untersuchungen schon wahrscheinlich, dass der Gonokokkus unter Umständen Endocarditis erzeugen könne, so wurde es durch diese Untersuchungen mit Sicherheit nachgewiesen. Nach den Angaben der Autoren haben sich die gefundenen Diplokokken vollständig ebenso verhalten, wie die aus Urethral-Secreten gezüchteten Gonokokken.

Bei dieser relativ noch geringen Zahl von gelungenen Culturversuchen des Gonococcus bei Endocarditis gonorrhoica, und da das Resultat solcher Untersuchungen noch nicht allgemein anerkannt ist, ist es nicht ohne Interesse, weitere Untersuchungen anzustellen, und deshalb soll hier ein weiterer Fall dieser Art kurz angeführt werden.

J. W., 23 J., Telephonarbeiter; aufgenommen am 25. October 1900. Vater des Patienten starb in einer Irrenanstalt. Mutter, sowie 7 Geschwister leben und sind gesund. 3 Geschwister starben in früher Jugend. Mit 15 Jahren war Patient 4 Wochen bettlägerig, angeblich in Folge einer „Hirnentzündung". Im Jahre 1895 litt er an einer Gonorrhoe. Er stand damals 4 Wochen in Spital-Behandlung. 1897 inficirte er sich von Neuem, er bekam Ausfluss aus der Urethra und mehrere Geschwüre an der Innenfläche der Vorhaut. Diesmal trat er nicht in ärztliche Behandlung, sondern behandelte sich selber. Nach etwa 5 Wochen waren die Erscheinungen verschwunden. Ende September 1900 acquirirte Patient während des Truppen-Zusammenzuges neuerdings eine Gonorrhoe. Das Datum der Infection und des ersten Auftretens von Ausfluss ist nicht festzustellen. Etwa 6 Tage nachher traten Schmerzen in den Fussgelenken auf, er musste in Folge dessen 2 Tage lang während des Dienstes das Krankenzimmer hüten. Die Schmerzen verschwanden, und er konnte wieder den Militärdienst mitmachen. Am 4. October nun wurde der Ausfluss aus der Urethra stärker, so dass er zu einem Apotheker ging, der ihm eine Flüssigkeit zu Einspritzungen gab.

Am 12. October heftige Schmerzen im rechten Kniegelenk und einige Tage nachher auch im linken Schultergelenke. Erst jetzt ging Patient zu

inem Arzte, der ihn dann am 25. October zur Aufnahme ins Spital empfahl. Die Schmerzen in der Schulter waren mittlerweile geschwunden.

Status praesens vom 25. October. Mittelgrosser Patient von ordentlichem Ernährungszustande. Blasses Aussehen. Haut feucht, warm. Temperatur in Axilla 38,0°. Puls regelmässig, voll, 80 pro Minute. Rückenlage etwas nach rechts hinüber. Rechtes Bein im Kniegelenk gebeugt und nach aussen rotirt. Die Kniegelenksgegend ist stark geschwollen, Haut darüber gespannt, nicht geröthet. Erguss im Gelenk. Bei leisester Berührung oder Bewegung empfindet Patient die heftigsten Schmerzen. Die übrigen Gelenke nicht geschwollen, frei beweglich, ohne jeglichen Schmerz.

Im Rachen keine Röthung, keine Schwellung. Lungen intact. Spitzenstoss des Herzens im 5. linken I.-C.-R. innerhalb der linken Mammillarlinie zu sehen und zu fühlen, nicht verbreitert. Grosse Herzdämpfung: Spitzenstoss, 3. linke Rippe, etwas ausserhalb des rechten Sternalrandes. Herztöne laut, ohne Geräusche. Herzaction regelmässig.

Milz nicht zu fühlen.

Die Urethral-Mündung ist geröthet und leicht verklebt mit zähem, weissgelbem Secret, man kann jedoch keinen Ausfluss auspressen.

Urin ohne Eiweiss und Zucker. Sedimentum lateritium.

In den folgenden Tagen gelingt es, hier und da Morgens aus der Urethra etwas Secret (serös-eitrig) auszupressen. Mikroskopisch Leukocyten, zahlreiche Mikroorganismen. In einzelnen Leukocyten typische Gonokokken. Im Urin auch hier und da Urethral-Fäden. Der Ausfluss verschwindet rasch.

23. October. Schmerzen und Schwellung im linken Handgelenk und linken Daumen. Schmerzen lassen hier bald nach, es treten hingegen solche im rechten Handgelenk auf, die wieder verschwinden. Die Schmerzen und die Schwellung des rechten Kniegelenks bleiben constant, erst gegen den 5. November lassen beide etwas nach. Patient hat die ganze Zeit über leicht gefiebert. Vom 30. October an Abends höhere Temperaturen — 39,2°. Puls 96—100. Bald (4. November) continuirliches hohes Fieber.

8. November ist zum ersten Male über der Aortenklappe und dem oberen Theile des Sternums neben dem 2. Tone ein lautes diastolisches Geräusch zu hören, daneben noch ein leichtes systolisches Geräusch. Das diastolische Geräusch ist auch über den anderen Klappen zu hören, aber leiser. Ueber der Mitralis ein leises systolisches Geräusch.

Der Puls ist beschleunigt, 100—104, leicht unregelmässig. Die Herzdämpfung überschreitet nach links die Mammillarlinie nicht.

Patient collabirt mehr und mehr, ist fortwährend leicht benommen, doch keine Nackensteifigkeit. Das diastolische Geräusch wird immer lauter und deutlicher, der Puls celer. An der Herzdämpfung jedoch keine Veränderungen. Mitte November hinten über beiden Lungen Dämpfungen mit abgeschwächtem Stimmfremitus und abgeschwächtem Athmen. Herr Prof. Eichhorst forderte mich in dankenswerther Weise auf, eine Blutuntersuchung vorzunehmen, und deshalb wurde am 10. November zum Zwecke einer

bakteriologischen Untersuchung aus der linken Cubitalvene, nach vorausgegangener sorgfältiger Desinfection der Haut und Anlegen eines Schlauches am Oberarm, mit einer sterilen Glasspritze Blut entnommen. Das Blut wird rasch auf Agarplatten und Ascites-Agarplatten, sowie auf Bouillon übertragen. Die angelegten Culturen werden dann in den Brütschrank gebracht. Am folgenden Tage (11. November) ist auf einzelnen Platten und in den Bouillonröhrchen ein Kokkus gewachsen, der sich im Laufe der weiteren Untersuchung als Staphylokokkus pyogenes aureus erweist.

Die Gonitis dextra mittlerweile vollständig geschwunden, zunehmender Collapsus virium, und am 1. December 1900 Abends 10 Uhr Exitus letalis, ohne dass neue Veränderungen aufgetreten wären.

Nach all diesen Erscheinungen wurde die klinische Diagnose auf eine Polyarthritis postgonorrhoica mit folgender Endocarditis (ulcerosa) der Aortenklappen gestellt. Die Section bestätigte dann vollkommen diese Diagnose.

Es fand sich bei der Section ein doppelseitiger seröser, leicht blutiger Erguss in beiden Pleurahöhlen, links etwas mehr, als rechts. Im Herzbeutel etwas vermehrte Flüssigkeit.

Das Herz gross, kugelig, der rechte Ventrikel nimmt Antheil an der Spitze. Die Mitralis ist ziemlich weit, zeigt keine Auflagerungen. Die Sehnenfäden sind dünn und nicht verwachsen. Die Klappe der Aorta, die gegen das linke Herzohr sieht, ist eingenommen von mächtigen Excrescenzen, die von einem bröckeligen Material gebildet werden. Die Grösse der Excrescenz ist die einer Mandel, sie ist auf der Convexität der Klappe aufgelagert und ragt in das Lumen der Aorta hinein. Neben dieser Hauptwucherung kleinere, Hirsekorn-grosse Auflagerungen auf der Wand des Conus aorticus, bis etwa 1 cm vom Rande der Klappe. Die beiden anderen Klappen sind blass, an den Nodulis etwas beschädigt, und tragen nur an der Grenze zur erkrankten Klappe einige kleine Excrescenzen.

Nachdem die Mitralis abgespült ist, erweist sie sich als intact. Die Wand des Ventrikels ist auch intact. Der Ventrikel ist erweitert, ausgebuchtet. Im rechten Herzen blasses, graurothes Cruorgerinnsel. Die Pulmonalis ist zart, ebenso die Tricuspidalis. Foramen ovale geschlossen. Auch der rechte Ventrikel ist erweitert, die Musculatur blass, keine Abscesse u. s. w. Im rechten Kniegelenk Injection der Synovialis, wenig schleimige, fadenziehende Flüssigkeit, Limbus cartilagineus usurirt. Die übrigen Organe intact. Genitalien keine Besonderheiten.

Sofort während der Autopsie wurden trotz der negativ ausgefallenen Blut-Untersuchungen am Lebenden Culturen angelegt. Als Nährboden wurde vorzugsweise Ascites-Agar verwandt. Die Ascites-Flüssigkeit stammte von einem kurz vorher punktirten Patienten und war auf Sterilität geprüft worden. Das Mengenverhältniss war $\frac{1}{3}$ Ascites $\frac{2}{3}$ gewöhnlicher Glycerin-Agar. Mit diesem Gemisch wurden Petrischaalen angefüllt; diese, sowie die Röhrchen mit Schräg-Ascites-Agar wurden, nachdem sie erstarrt waren, auf etwa

24 Stunden in den Brütschrank gebracht, damit es sicher war, dass nur sterile Nährböden verwendet wurden.

Es wurden so Culturen angelegt von der Flüssigkeit in der Pleurahöhle, in der Pericardialhöhle, vom Herzblute, von der geringen Flüssigkeit im rechten Kniegelenk. Ein Stückchen der endocarditischen Auflagerungen der Aorta wurde dann auf mehreren Ascites-Agarplatten verrieben und zur Controlle noch auf gewöhnlichen Glycerin-Agarplatten. Dass die gewöhnlichen Vorsichtsmaassregeln dabei beobachtet wurden, braucht wohl nicht näher erwähnt zu werden. Nachdem die Culturen angelegt waren, wurden sie, möglichst geschützt vor Abkühlung, rasch in den Brütschrank gebracht.

Bereits am folgenden Tage zeigten die Platten, die mit dem pleuralen und dem pericardialen Exsudat geimpft waren, dicke, runde, undurchsichtige Colonien von weisser Farbe, die sich in einigen Tagen in eine gelbe umwandelte. Mikroskopisch fanden sich Kokken in Haufen, es waren also nach diesen und den weiteren culturellen Merkmalen Colonien von Staphylokokkus pyogenes aureus.

Die Platten, die mit der geringen Flüssigkeit des rechten Kniegelenks bestrichen worden waren, blieben steril.

Aus dem Herzblute wuchsen selbst auf Ascites-Agar nur wenige Colonien von Staphylokokkus pyogenes aureus.

Anders verhielt es sich aber mit den Platten, auf denen die endocarditischen Auflagerungen verstrichen worden waren. Auf den Glycerin-Agarplatten wuchsen ebenfalls nur spärliche Colonien von Staphylokokkus pyogenes aureus, desgleichen auf den Ascites-Agarplatten; doch fanden sich hier noch kleine, hellgraue, feingranulirte, isolirte Colonien. Diese letzteren vergrösserten sich dann in der Folge, blieben aber immerhin noch relativ klein. Ihre Farbe bekam einen leicht bräunlichen Stich, und der Rand war fein gebuchtet, was besonders deutlich sichtbar war bei der mikroskopischen Betrachtung; dabei sah man auch die feine Granulirung, die gegen die Mitte zu etwas gröber wurde. Bei längerem Aufbewahren traten feine, radiäre Risse auf.

Von diesen Colonien wurden dann weitere Glycerin-Agar- und Ascites-Agarplatten angelegt. Auch nach mehrtägigem Aufenthalt im Brütschrank war auf den Glycerin-Agarplatten kein Wachsthum dieser Mikroorganismen zu bekommen. Hingegen wuchsen sie in der oben beschriebenen Weise auf dem Ascites-Agar weiter; durch fortgesetzte Ueberimpfungen auf Ascites-Agar konnten sie bis auf den heutigen Tag (5 Monate lang) fortpflanzungsfähig erhalten werden. Des Oefteren wurde noch versucht, sie auf die gewöhnlichen Nährböden, Bouillon, Glycerin-Agar u. s. w., über zu impfen, der Erfolg war aber immer ein negativer, auch wenn grössere Mengen verwendet wurden.

Auf einer Mischung von steriler Ascitesflüssigkeit und Bouillon wuchsen die Mikroorganismen ebenfalls, es bildete sich dabei ein dünnes, oberfläch-

ı nach verschiedenen Richtungen Kokken ausstrahlten, also die „Marsch-
' nach Finger, Ghon und Schlagenhaufer'. Oefters lagen die
en so dicht, dass sie eher den Eindruck von Häufchen machten, von
'ontouren oder Kernen konnte nichts gesehen werden; die Begrenzung
Häufchen war aber ungemein scharf, und auch von ihnen aus gingen
en erwähnten Züge ab. Dieses Bild wurde in solchen Präparaten
en, die mit Methylenblau unter Anwendung aller Vorsichtsmaassregeln
t waren; bei längerem Verweilen in Alkohol u. s. w. entfärbten sich
kro-Organismen vollständig.
ie Synovialmembran des rechten Kniegelenks wurde gehärtet und
itten, die Zotten zeigten reichlich Zell-Infiltrationen, kleinere Blutungen
ark gefüllte Blutgefässe; Kokken wurden aber in keinem der zahlreichen
uchten Präparate gefunden.

'assen wir nun die Resultate der Untersuchungen zusammen,
ıre zuerst der negative Ausfall der Blut-Untersuchung vom
ovember 1900 zu besprechen. Bei der Schwierigkeit der
riologischen Blut-Untersuchung im Allgemeinen und im
deren der Züchtung des Gonokokkus, ist es leicht möglich,
durch einen Fehler in der Technik die Entwicklung des
erimpften Blute vorhandenen Gonokokkus gehemmt wurde.
nur der leicht züchtbare Staphylokokkus sich nachweisen
spricht gar nicht dafür, dass keine Gonokokken vorhanden
, auch in den übrigen bakteriologisch untersuchten Fällen
onorrhoischer Allgemein-Infection gelang der Nachweis der
okken im Blute relativ selten, was bei der Empfindlich-
les Gonokokkus gar nicht besonders wunderbar erscheint.
)a die Affection des rechten Kniegelenks klinisch bereits fast
ındig ausgeheilt war, — die Bewegungen in diesem Gelenk
schmerzfrei, Erguss war nicht mehr nachzuweisen, die
llung war auch geschwunden, — ein Befund, der ausserdem
die Autopsie bestätigt wurde, — kann es wohl nicht Wunder
n, dass culturell in der spärlichen Gelenkflüssigkeit keine
rganismen mehr nachzuweisen waren. Die Affection war
t Wochen zurückgegangen und so waren die Gonokokken
ihrer geringen Widerstandsfähigkeit schon abgestorben.
us dem pleuralen und pericardialen Exsudat gingen nur
lokokken auf, ebenso liessen sich im Herzblute nur diese
rganismen nachweisen. Derselbe Mikroorganismus fand
uch in den Culturen, die mit den [illegible]

University of California
LIBRARY

tationen angelegt wurden; auf diesen Culturen fand sich aber noch eine zweite Kokkenart, die nur auf Ascites-Nährböden wuchs, und auf den anderen, gewöhnlichen Nährböden nicht weiter zu züchten war; auch nach längerem Ueberimpfen auf Ascites-Nährböden änderte sich dies Verhalten nicht. Dies und das morphologische und tinctorielle Verhalten sprechen dafür, dass es sich um eine typische Gonokokken-Cultur handelte. Der gezüchtete Mikroorganismus glich vollständig dem Gonokokkus, wie ihn andere Autoren beschrieben hatten, und auch den Gonokokken-Culturen, die wir bis jetzt zu sehen Gelegenheit hatten.

Im Weiteren sprechen noch die Ausstrich-Präparate der endocarditischen Wucherungen für Gonokokken, da sich ja die typische Anordnung in den Zellen, die bekannte Form und Lagerung, sowie die charakteristischen tinctoriellen Eigenschaften leicht nachweisen liessen. Das Gleiche gilt von den Schnitt-Präparaten dieser Wucherungen, und als ferneres Beweismittel kommt noch die Empfindlichkeit gegenüber dem Alkohol in Betracht. Selbst noch in den myocarditischen Heerden waren den Gonokokken gleichende Mikroorganismen zu finden, hier war aber die Differenzirung schon viel schwieriger; die Kokken lagen sehr dicht, die Zellen waren dick vollgepfropft, so dass nur an wenigen Stellen die einzelnen Formen deutlich sichtbar und erkennbar waren. In unserem Falle hätten wir es nicht gewagt, aus der mikroskopischen Untersuchung allein die Diagnose zu stellen. Es sprachen auch hier zwar das Verhalten den Farblösungen gegenüber für Gonokokken, aber mit solcher Sicherheit, wie andere Autoren, hätten wir es nicht gewagt, nur aus dem mikroskopischen Verhalten die Frage entscheiden zu wollen. Erst der positive Ausfall der Culturen bestärkte uns in der Vermuthung, die das mikroskopische Bild in uns hatte aufkommen lassen. Auch spätere Untersucher werden darnach trachten müssen, neben dem mikroskopischen Nachweis noch den einzig sicheren Beweis der gonorrhoischen Natur des Processes durch die Züchtung des Gonokokkus selber zu erbringen, nur dann kann das Resultat ein vollständig einwandfreies sein.

Obwohl bei diesem Falle die Blut-Untersuchung in vivo negativ ausgefallen war, wurden bei den folgenden Fällen von gonorrhoischer Allgemein-Infection noch Blut-Untersuchungen

angestellt. Nur wurde viel sorgfältiger verfahren und gesucht, durch Anwendung grosser Mengen Blutes das Untersuchungs-Resultat sicherer zu machen. Das steril entnommene Blut wurde überimpft auf Ascites-Agarplatten und auf Ascites-Bouillon, und zwar wurden auf letztere 2—3 Tropfen, 1 ccm und 10 ccm Blut übertragen. Zur Ausschaltung von bakterioider Wirkung des Blutes wurde die Bouillonmenge entsprechend vergrössert, z. B. wurden die 10 ccm Blut auf etwa 40 ccm Ascites-Bouillon geimpft.

Die untersuchten 2 Fälle boten nun folgendes Bild:

1. Th. B., 24 J., Monteur, stammt aus gesunder Familie, machte in der Jugend den Typhus durch, sonst will er nie krank gewesen sein. Kurz nach Neujahr 1901 bekam er Ausfluss aus der Urethra, der ihn angeblich nicht weiter belästigte, er beachtete denselben nicht weiter. Anfangs Januar 1901 bekam er Schmerzen in der linken Schulter, er behandelte sich selber, und erst Mitte Januar suchte er die hiesige medicinische Poliklinik auf, von der er dann auf die Abtheilung verwiesen wurde. Mit dem Auftreten der Gelenkschmerzen soll der Ausfluss geringer gewesen sein.

Status vom 30. Januar 1901. Mittelgrosser, graciler Mann von gutem Ernährungszustande. Haut trocken, normale Temperatur, Herz und Lungen normal. Aus der Urethra quillt auf Druck reichlicher gelbgrüner Eiter, der mikroskopisch zahlreiche Gonokokken enthält. An dem Hoden keine Veränderungen, Inguinaldrüsen nicht geschwollen.

Schwellung der Gegend des linken Supraclavicular-Gelenkes, Haut darüber leicht geröthet. Starke Druckempfindlichkeit. Es besteht noch geringe Schwellung der linken Schultergegend, Palpation sehr schmerzhaft, ebenso geringe Bewegungen; Patient hält den linken Oberarm immer ruhig an den Thorax angelegt und vermeidet jegliche Bewegung.

Am 30. Januar 1901. Blut-Entnahme aus der linken Vena basilica nach vorhergehender Constriction in der Mitte des Oberarms. Das Blut wurde mit sterilisirter Glasspritze entnommen und sofort auf Ascites-Agar und Ascites-Bouillon übertragen. Auf Ascites-Bouillon wurden Mengen von 2—3 Tropfen, 1 ccm und 8 ccm überimpft und zwar wurden dementsprechend grössere Mengen Ascites-Bouillon angewandt. Die angelegten Culturen wurden möglichst rasch in den Brütschrank verbracht.

Nach 3 Tagen zeigte sich auf der Ascites-Bouillon, die mit der grössten Menge Blut geimpft war, stellenweise ein freies, leicht schillerndes Häutchen, das mikroskopisch aus Kokken bestand, zum Theil in Diplo-Anordnung, theilweise auch einzelne Kokken. Nach Gram entfärbten sich die Kokken. Von der Bouillon wurden weitere Culturen auf Ascites-Agar angelegt; dabei zugleich auch das typische Verhalten der Gonokokken. Auf den gewöhnlichen Nährböden gelang die Weiterzüchtung nicht.

Der weitere Krankheitsverlauf war nun kurz folgender:

6. Februar. Kein Ausfluss mehr aus der Urethra, dagegen zahlreiche Tripperfäden mit reichlichen Gonokokken.

22. Februar. Schwellung des Sternoclavicular-Gelenkes noch vorhanden. Druckempfindlichkeit geringer. Am Schultergelenk keine objectiven Veränderungen mehr, dagegen noch Schmerzen bei Bewegungen.

Am 4. März 1901 verlangte Patient seine Entlassung, da er sich arbeitsfähig fühlte. Noch Schwellung des linken Sternoclavicular-Gelenkes, aber keine Druckempfindlichkeit mehr; linker Oberarm im Schultergelenke frei beweglich.

2. J. D., 30 J., Schreiner, litt im Jahre 1899 in Algerien an Malaria; December 1900 acquirirte er in Montbéliard eine Gonorrhoe, der Ausfluss bestand seither immer; schon Ende December verspürte er Schmerzen in der rechten Hüfte, er konnte aber trotzdem noch seiner Arbeit nachgehen; Mitte Februar 1901 wurden die Schmerzen im Hüftgelenke stärker, so dass Patient das Bett aufsuchen musste, ungefähr gleichzeitig trat dann eine Entzündung am linken Auge auf.

Bei der Aufnahme am 21. Februar 1901 wurde folgender Status erhalten.

Langer, schlanker Mann von blasser Hautfarbe. Normale Temperatur, leichte Drüsenschwellungen in den Inguinalgegenden. Sensorium frei. Linke Pupille enger, als die rechte; die rechte reagirt gut auf Lichteinfall und Accommodation, während die linke starr bleibt; die Iris links ziemlich verfärbt, die vordere Irisfläche verschwommen, keine Synechien. Linsen-ähnliches gelatinöses Exsudat in der Vorderkammer. Conjunctiva nicht geröthet, nicht geschwollen; Lichtscheu, Thränenträufeln.

Lungen und Herz normal.

Aus der Urethra entleert sich auf Druck Eiter, in demselben Gonokokken. Nebenhoden unverändert.

Patient klagt über Schmerzen im rechten Hüftgelenk, besonders bei Bewegungen. Keine objectiven Veränderungen der Hüftgelenk-Gegend. Druck auf das Hüftgelenk vom Trochanter und Femur aus schmerzhaft, leichte Fixation bei Bewegungen, dabei starke Schmerzen.

22. Februar 1901. Blut-Entnahme aus der rechten Vena basilica in der Gegend des Ellbogengelenks und Uebertragen des Blutes auf Ascites-Agar und Ascites-Bouillon, wie oben.

Nach 3 Tagen auf der Ascitesbouillon ein dünnes Häutchen, das Kokken enthält, die abgeimpften Kokken verhielten sich auch hier culturell vollständig wie Gonokokken.

6. März 1901. Die Erscheinungen am linken Auge vollkommen zurückgegangen, ebenso die Schmerzen im rechten Hüftgelenk, doch hinkt Patient noch. Patient verlässt das Krankenhaus, um sich in seine Heimath zu begeben.

Die in beiden Fällen gezüchteten Mikroorganismen verhielten sich mikroskopisch und culturell, genau wie Gonokokken; sie wuchsen nur auf Ascites-Nährböden, nie auf den gewöhn-

lichen u. s. w. Vielleicht zeigten sie ein etwas üppigeres Wachsthum als der Gonokokkus der Endocarditis. Es wurden die 3 Stämme noch auf Menschenblut-Agar überimpft, den ich mir folgendermaassen herstellte. Ich liess mir aus einer Cubitalvene steril Blut entziehen, versetzte dasselbe zur Verhinderung der Gerinnung mit sterilisirtem Glycerin und mischte dann die Blutglycerin-Mischung mit verflüssigtem Agar. Auf diesem Blutagar wuchsen die Gonokokken auch vortrefflich, immerhin aber nicht besser, als auf Ascites-Nährböden. Der Blutagar hat aber noch den Nachtheil, dass er fast vollkommen undurchsichtig wird.

Die Verwendung grosser Bouillonmengen und die dadurch ermöglichte Verwendung mehrerer ccm Blut werden vielleicht immer die Züchtung der Gonokokken aus dem Blute erleichtern. Bis jetzt gelang ja der bakteriologische Gonokokken-Nachweis nur selten; ausser dem bereits erwähnten Fall von Thayer und Blumer[18] waren noch zu finden, Hewes[19] mit 2 positiven Fällen, Ahmann[20] (1 Fall) und ebenfalls 2 Fälle von Panichi[21]. Diesen gegenüber steht Trapesnikoff[22] mit 32 negativen Fällen.

Alle unsere 3 Fälle litten an typischer Gonorrhoe, bei allen wurden, sei es in den secundären Affectionen, sei es im Blute, Gonokokken mit Sicherheit nachgewiesen, wir haben also vor uns Allgemein-Infectionen mit Staphylokokken und Gonokokken und die anderen Male mit Gonokokken allein.

Wenn es sich weiter herausstellt, dass durch die Verwendung der grossen Blutmengen bei allen Kautelen die Züchtung des Gonokokkus aus dem Blute leichter gelingt, so würde diese Untersuchungs-Methode noch wichtig werden für die Differential-Diagnose der Gelenk-Affectionen.

Herrn Prof. Dr. Eichhorst spreche ich hiermit für die Anregung zu dieser Arbeit und die Ueberlassung des Materials meinen besten Dank aus.

Literatur.

1. Leyden, E.: Ueber Endocarditis gonorrhoica. Deutsche medic. Wochenschrift. 1893, S. 909.
2. Councilman: Gonorrhoeal myocarditis. The American Journal of the medical sciences. Vol. CVI 1893, S. 277.
3. Winterberg: 2 Fälle von ulcerativer Endocarditis in directem Anschluss an specifische Urethritis. Festschrift zum 25jährigen Jubiläum des Vereins d. Aerzte in San Francisco. 1894.

4. Finger, Ghon u. Schlagenhaufer: Ein weiterer Beitrag zur Biologie des Gonokokkus und zur patholog. Anatomie des gonorrh. Processes. Arch. f. Dermat. u. Syphilis XXXIII, 1895.
5. Hale White: A clinical lecture on gonorrhoeal malignant endocarditis. Lancet 1896.
6. Michaelis: Ueber einen neuen Fall von Endocarditis gonorrh. Zeitschrift für klin. Medicin. Bd. XXIX, S. 556, 1896.
7. Zawadzki und Bregmann: Endocarditis gonorrhoica mit Embolie der Art. fossae Sylvii, centralen Schmerzen und Oedem. Wien. med. Wochenschrift 1896, No. 8 u. 9.
8. Siegheim: Ueber Endocarditis gonorrhoica. Zeitschrift f. klin. Medicin. Bd. 34, 1898.
9. Sears: Endocarditis from gonorrhoea. Med. and. surg. rep. of the Boston City Hospit. Bd. IX, 1898.
10. Dauber und Borst, Maligne Endocarditis im Anschluss an Gonorrhoe D. Archiv f. klin. Medicin 1895.
11. Keller: Ueber einen Fall von maligner Endocarditis an den Klappen der Art. pulmonalis nach Gonorrhoe. D. Arch. f. klin. Medicin. Bd. CVII, 1896.
12. W. S. Thayer and G. Blumer: Endocardite ulcéreuse blennorrhagique. Arch. de médecine VII, 1895. Bulletin of John Hopkins Hospital 1896.
13. Hallé: Recherches sur un cas d'infection blennorrhagique généralisée. Annales de gynécologie. T. 50, 1898.
14. Ghon und Schlangenhaufer: Ein weiterer Betrag zur Biologie des Gonokokkus und zur pathologischen Anatomie des gonorrhoischen Processes. Wiener klin. Wochenschr. 1898, S. 580.
15. Honl: Extragenitale, tödtliche, postgonorrhoische Affectionen. Aerztliche Rundschau Bd. VII. Autorreferat. Centralblatt f. Bakter. Bd. XXVI, 1899, S. 305.
16. Lenhartz: Ueber acute ulceröse Endocarditis. Bericht des ärztlichen Vereins Hamburg. Münchener med. Wochenschrift 1897, No. 47.
17. Wassermann: Ein durch Gelingen der Reincultur bewiesener Fall von Endocarditis gonorrhoica. Münch. med. Wochenschr. 1901, No. 5.
18. Harris und Dabney: Report upon a case of gonorrhoeal endocarditis in a patient dying in the puerperium. Bulletin of the John Hopkins Hospital. 1901, Vol. XII, 120.
19. Hewes: Two cases of gonorrhoeal rheumat. with specific bacterial organism. in the blood. Boston med. and surg. Journ. 1894.
20. Ahmann: Zur Frage von der gonorrh. Allgemein-Infection. Arch. f. Dermat. und Syphilis XXXIX, 3. Heft.
21. Panichi: Due casi di gonococcaemia. Settimana med. 1899.
22. Trapesnikoff: Untersuchung des Blutes auf Gonokokken bei der Blennorrhoea. Wratsch, Bd. VII, S. 14, 1892.

XXIV.
Ueber den Bruststich mit nachfolgender Luft-Einführung.

Von
Dr. Kawahara aus Nagaya, Japan.

(9 Curven im Text.)

Die operative Behandlung der exsudativen Pleuritis mittels des Bruststiches war schon zur Zeit des Hippokrates bekannt und wird jetzt, mit dem Fortschritte der aseptischen Chirurgie, immer häufiger ausgeführt.

An und für sich ist es ja auch eine kleine, geringfügige Operation. Aber da es sich um einen chirurgischen Eingriff an einer serösen Haut handelt, so ist es erklärlich, weshalb man von Alters her bis zur neuesten Zeit sich viel damit beschäftigt hat; als besonders gefahrbringende Zufälle galten die Erzeugung eines negativen Druckes im Brustraum und die eitrige Infection durch Lufteintritt bei der Operation.

Was zunächst den intrathoracischen negativen Druck anbetrifft, so ist überhaupt kein Grund gegeben, weshalb ein solcher in Wirklichkeit eintreten sollte. Da aber die Lunge auf der kranken Seite eine Zeit lang in Folge der Compression durch das pleuritische Exsudat atelectatisch wird, nach der Entleerung desselben aber auf einmal entlastet wird, so dehnen sich die Lungenalveolen und Bronchien aus, und es entsteht dadurch meistens eine übermässige Hyperämie in denselben. In den schweren Fällen eines solchen Zustandes kommt eine collaterale Hirn-Anämie mit Ohnmachts-Anwandlungen zu Stande. Zum Mindesten stellen sich lästige Hustenanfälle und Blutspucken, Kurzathmigkeit und Oppressionsgefühl in der Brust ein. Alle diese Erscheinungen verlieren sich nicht eher, als bis die Blutvertheilung in den Lungen wieder normal wird. Die Ursache dieser Zustände ist keine andere, als das relative Uebergewicht des Luftdruckes in den Alveolen. Deshalb hat man von jeher durch möglichst langsame Entleerung des Ergusses dieses Missverhältniss zu compensiren

gesucht. Aus demselben Grunde sind auch bei Anwendung eines Aspirators ganz besondere Vorsichtsmaassregeln nöthig.

Wenden wir uns nun zu der eitrigen Umwandlung des serösen pleuritischen Exsudats durch die Thoracocentese, so ist in unserer Zeit durch die Anwendung aseptischer Cautelen diese Gefahr ziemlich sicher zu vermeiden. In früheren Zeiten ist es manchmal unvermeidlich gewesen, weil man, in der Annahme, die purulente Ansteckung käme der Hauptsache nach aus der Luft, auf die Instrumente, Verbände, Hände des Operateurs u. s. w. nicht so viel Sorgfalt verwendet hatte. Daraus folgt, dass man bis zur Zeit der antiseptischen Behandlungsweise solche ungünstigen Zufälle manchmal für unvermeidlich halten musste; gegenwärtig ist jedoch keine Gefahr vorhanden, eine eitrige Infection durch die Operation hervorzubringen, falls man sich streng an die aseptischen Cautelen hält. Wenn man z. B. mit absolut sterilisirten Operationsfeldern, Händen, Troicars, Verbandmitteln u. s. w. arbeitet, so brauchen wir nicht zu befürchten, durch die Paracentese eine eitrige Ansteckung zu erzeugen; insbesondere ist es höchst unwahrscheinlich, dass eine solche purulente Infection jemals aus der Luft stattfindet.

Betrachten wir, auf welche Weise die antiseptische Wundbehandlung zur aseptischen fortschritt, so sehen wir, dass man die Möglichkeit der eitrigen Infection aus der Luft bestritt, die bis dahin übliche antiseptische Behandlung abschaffte, und im Besonderen auf die Desinfection der für die Operationen nöthigen Gegenstände hinwirkte. Die Luft, welche bei der Laparatomie in die Bauchfellhöhle eindringt oder bei der Wundheilung die Wunde berührt, ist keineswegs desinficirt; ich halte es für eine Unmöglichkeit, die Luft des Operationssaales vollständig steril zu machen, mag man sich auch noch so sehr bemühen. Diese Bemühungen sind aber auch, m. E., unnöthig, und der Beweis für meine Meinung ist bereits dadurch gegeben, dass die Wundheilungen sowohl, als die aseptischen Operationen per primam intentionem glatt verlaufen. Man hat sogar aus den sehr günstigen Resultaten, welche man durch den Bauchschnitt bei der chronischen tuberculösen Bauchfell-Entzündung erhalten hatte, schliessen wollen, die günstige Wirkung beruhe auf dem Eindringen der atmosphärischen Luft in das Cavum peritonaeale.

vielleicht sogar speciell auf der Einwirkung der eindringenden saprophytischen Keime.

Im Uebrigen sind die Meinungen der Autoren über die Thoracocentese bei der exsudativen serösen Brustfell-Entzündung getheilt, je nachdem dieselben für die Früh- oder Spätpunction eintreten. Die Schule der Spätpunction, wie Eichhorst[1]), Fleischer[2]) u. s. w., ist der Ansicht, dass, auch wenn man in dem anfänglichen progredienten Stadium den Brststich macht, man nicht im Stande sei, den Krankheitsverlauf abzukürzen. Es sei sogar möglich, dass man nicht nur nicht den Krankheitsverlauf abzukürzen vermag, sondern sogar Temperatur-Steigerung und manchmal Eiterung verursacht. Ferner halten die Anhänger dieser Schule das Bestehen von Fieber für eine Contraindication, dagegen den Stillstand der Krankheit und das Herabgehen der Temperatur-Erniedrigungen auf die normale Scala für eine Indication der Paracentese.

Dagegen sind die Anhänger der Frühpunction, wie Liebermeister[3]) und Strümpell[4]), der Ansicht, dass, wenn man im Anfangsstadium operirt, eine Verschlimmerung des Krankheitsverlaufes nicht zu befürchten ist. Wenn man bei den aseptischen Cautelen keinen Fehler begeht, so ist die Ausführung des Brststiches in solchen Fällen gewöhnlich mit mehr Vortheil, als Nachtheil verbunden; der Abfluss der entzündlichen Flüssigkeit bewirkt meistens einen günstigen Einfluss auf die Fiebertemperatur.

[1]) „Auch ich habe den Eindruck bekommen, als ob man gerade nach der Frühpunction trotz aller Vorsicht seröse Exsudate häufig eitrig werden sieht" (Eichhorst, Handb. d. spec. Pathol. u. Ther. 5. Aufl. 1895. Bd. I, S. 608).

[2]) „Contraindicirt ist die Paracentese, so lange höheres Fieber und lebhafte Entzündung vorhanden ist, wenn nicht die Beschwerden des Kranken sie erfordern" (Fleischer, Lehrb. d. inneren Medicin Bd. I, S. 517. 1888).

[3]) Im Allgemeinen kann man sagen, dass eine zu frühzeitige Vornahme der Paracentese weniger nachtheilig ist, als ein zu langes Hinausschieben" (Liebermeister, Vorlesungen über die Krankheiten der Brustorgane 1891, S. 290).

[4]) „Viel besser zu früh punctiren, als zu spät" (Strümpell, Lehrb. d. spec. Path. u. Ther. 10. Aufl. 1896. Bd. I, S. 445).

Wie man aus den obigen Erörterungen ersieht, sind also selbst bei solch' geringfügigen, tagtäglichen Operationen, wie die Thoracocentese, Umstände genug vorhanden, die unsere Beachtung verdienen. Ich habe mich nun mehrere Jahre mit dem Studium dieses Gegenstandes beschäftigt, und ich glaube jetzt Resultate erreicht zu haben, welche ich in dieser Arbeit zu veröffentlichen mir erlaube.

Seit fast zehn Jahren habe ich dem Bruststich bei der exsudativen Pleuritis eine Modification hinzugefügt. Dieselbe beruht darauf, dass man nach der Entleerung des Exsudates unmittelbar durch den nämlichen Troicar die atmosphärische Luft absichtlich in den Brustfellraum eintreten lässt, — also einen künstlichen Pneumothorax hervorruft.

Wie gewöhnlich, wenn der pleuritische Erguss durch die Punction abzufliessen anfängt, fühlt der Kranke alsbald eine Erleichterung. Wenn jedoch die Entleerung eine gewisse Quantität erreicht, so pflegt der Patient wieder über Brustbeklemmung zu klagen; dieselbe ist öfters ganz unerträglich stark, so dass man die Entleerung unterbrechen muss, obgleich die abgeflossene Flüssigkeits-Menge nicht die Hälfte der wirklich vorhandenen beträgt. Meine Methode ist nun in solchen Fällen ganz nützlich gewesen. Sobald nehmlich der freie Abfluss des pleuritischen Exsudates von selber stockt, oder wenn der Kranke wegen Beschwerden die Operation nicht bis zu Ende aushalten kann, so öffne man den Hahn an dem Troicar und lasse den Kranken tief einathmen. Auf diese Weise tritt die Luft mit einem gurgelnden Geräusch in das Cavum pleurale. Bei den folgenden Inspirationen wiederholt sich der gleiche Vorgang. Das Resultat des Lufteintrittes ist die Ausgleichung der Luftspannungen in den Lungenalveolen und im Brustfellraum, wodurch dem Patienten eine ungewöhnliche Erleichterung verschafft wird. Dieselbe ist lediglich durch die Ausgleichung des sog. negativen Druckes im Brustraume verursacht.

Nach der Einführung der Luft in die Pleurahöhle vermisst man die früher vorhandene Dämpfung gänzlich, findet anstatt derselben einen hohen tympanitischen Percussions-Schall auf der kranken Seite und vernimmt ferner deutlich hippokratisches

Plätscher-Geräusch beim Schütteln des Kranken. Diese beiden Erscheinungen bleiben ungefähr während 1—2 Wochen bestehen, wonach der tympanitische Percussions-Schall allmählich in den gewöhnlichen übergeht; das Succussions-Geräusch schwindet Hand in Hand mit der Absorption der Luft und des Exsudats. Manchmal verschwindet bloss der tympanitische Percussions-Schall, während das Plätscher-Geräusch fortbesteht, oder der tympanitische Percussions-Schall wird nach und nach durch die Dämpfung verdrängt. Das sind dann stets Zeichen des Recidives eines pleuritischen Ergusses, die eine Wiederholung der Punction nöthig machen.

Betreffs der Operations-Methode habe ich mich streng an die allgemein übliche gehalten; von Troicars gebrauchte ich mit Vorliebe Poatain's Aspirator, so dass weitere Ausführungen überflüssig wären. Ich habe mich jedoch daran gewöhnt, in den gewöhnlichen Fällen keinen Aspirator anzuwenden; nur wenn die angebrachte Hebelvorrichtung unzureichend ist, nehme ich meine Zuflucht zu demselben. In dem Moment des Lufteintrittes durch den Troicar lasse ich den Gummischlauch am Seitenrohr desselben in situ liegen und öffne nur den Hahn durch Umdrehung, — also die Procedur birgt kein Geheimniss.

Als ich anfing, diese Behandlungs-Methode in der Praxis anzuwenden, war ich bereits fest überzeugt, dass die atmosphärische Luft eitererregende Agentien nicht beherberge, wie die bisher gewonnenen Erfahrungen dies auch bestätigten. In dieser festen Ueberzeugung unternahm ich es, an dem menschlichen Organismus zu probiren. Aber im Anfange führte ich doch nur staubfreie Luft ein, da ich befürchten musste, dass die Luftkeime, wenn auch nicht eitererregend, so doch in anderer Weise dem Kranken Schaden zufügen könnten. Zu diesem Zwecke nahm ich einen Erlenmeyer'schen Kolben von einem Liter Inhalt und verfertigte mir die bekannte, Spritzflaschen-ähnliche Vorrichtung, füllte dieselbe etwa zur Hälfte mit sterilisirtem, destillirtem Wasser an und verband das obere freie Ende der nicht bis ins Wasser reichenden Glasröhre durch einen Gummischlauch mit dem hinteren Ende des Troicars. So geht die Luft, welche in die Pleurahöhle eintreten soll, bei jeder Einathmung immer einmal durch das Wasser hindurch, so dass die trockenen Staubpartikel festgehalten

werden. Bald nachher änderte ich indessen, um die Abhaltung der Luftkeime zu vervollständigen, die Vorrichtung etwas, indem ich an Stelle der Glasröhre, deren unteres Ende bis ins Wasser reichen muss, eine solche mit trichterförmiger Erweiterung am oberen Ende wählte und dieselbe mit einem sterilisirten Wattenbausch füllte.

In der Ueberzeugung nun, dass die Luftkeime keine Suppuration verursachen, was durch die bisher gemachten vielen Erfahrungen bestätigt worden ist, und mit Rücksicht darauf, dass man als die Ursache der günstigen Einwirkung des bei der chronischen tuberculösen Peritonitis ausgeführten Bauchschnittes speciell den Lufteintritt und die Wirkung der dabei mit eintretenden saprophytischen Keime ansah, gab ich, — etwa vor zwei Jahren —, die umständliche Luft-Filtration bei meiner neuen Operations-Methode wieder auf und liess die Luft direct durch das hintere Ende des Troicars in den Brustfellraum eintreten.

Gerade um diese Zeit kam Herr Dr. K. Kawai als zweiter Director und Chirurg in mein Privat-Krankenhaus, und seitdem widmet er sich mit gleichem Interesse, wie ich, der Beobachtung und Vervollkommnung der von mir modificirten Thoracocentese. Bald darauf gab er eine zweite Modification derselben an, so dass man die Methode als Luft-Auswaschung des Brustfellraumes bezeichnen könnte. Das Verfahren ist folgendes: Nachdem man in der gewöhnlichen Art und Weise das pleuritische Exsudat möglichst entleert und nach der oben angeführten Methode die Luft-Einführung beendet hat, — also nach Ausgleichung der Luft-Spannungen in dem Pleuralcavum —, setze man einen Aspirator an und sauge den etwa noch übrig gebliebenen Theil des Ergusses aus. Dabei kommt derselbe meistens mit Luftblasen vermengt heraus; sollte vom Exsudate nichts zu bekommen sein, so führe man zum zweiten Male Luft ein und wiederhole dieselbe Procedur beliebig viele Male, bis kein Exsudat mehr aspirirt werden kann.

Diese Luft-Auswaschung des Brustfellraums ist jedoch nicht in jedem Falle nöthig; manchmal ereignete es sich, dass man einen Erguss nicht auszuziehen vermochte. Nichtsdestoweniger bietet die Methode werthvolle Vortheile in folgenden Fällen:

1. wo es nicht gelingt, der Dämpfung entsprechende Exsudatmengen zu entleeren;

2. wo man die Operation wegen hinzutretender unerträglicher Beschwerden unterbrechen muss;

3. wo bei lange bestehenden Exsudaten durch pleuritische Verwachsungen oder durch die Verminderung der Elasticität der Lunge der Ausfluss des Exsudats gehindert wird;

4. bei blutigen Ergüssen, wo die plötzliche beträchtliche Druck-Abnahme gefährlich werden kann.

Da ich, wie oben angegeben, die Luft im natürlichen Zustande in den Brustfellraum eintreten liess, so erwuchs mir natürlich die Aufgabe, zu ermitteln, welche bakteriologischen Veränderungen durch sie hervorgebracht werden können. Zu diesem Zwecke stellte ich jedesmal vor und nach der Punction mit dem Ergusse Culturproben an. Als Untersuchungs-Material vor der Operation nahm ich meistens die Flüssigkeit der Probepunction; mit den Proben nach der Operation wiederholte ich eine Explorativ-Punction 3—7 Tage nach derselben. Die für diese Probepunction angewandte Spritze wird zuert in 5procent. Carbolwasser desinficirt und darnach, um dieselbe wieder vom Alkohol zu befreien, mit sterilisirtem Wasser ausgewaschen. Die so erhaltenen Proben sind nach allen Methoden der bakteriologischen Cultur-Untersuchungen behandelt worden. Die Resultate dieser Untersuchungen waren stets dieselben, so dass es unnöthig ist, hier die Details wiederzugeben: die Proben vor der Punction blieben jedesmal absolut steril, diejenigen nach der Operation liessen jedesmal mehr oder weniger Heu-Bacillen auswachsen. Die Beschaffenheit der Exsudate hat jedoch dadurch keine namhafte Veränderung erlitten. Durch diese Untersuchungen glaube ich von Neuem bestätigt zu haben, dass durch Einführung der Luft in die Pleurahöhle sich pyogene Mikroben nicht entwickeln.

Begonnen habe ich diese Arbeit bereits im Jahre 1891; im Jahre 1895, während des japanisch-chinesischen Krieges, habe ich im hiesigen Reserve-Hospital als Consultations-Arzt einige Male diese Art der Thoracocentese ausgeführt. Der Hauptsache nach habe ich dieselbe im hiesigen Districts-Hospital, — Aichi-Byoin —, geschrieben. Da ich jedoch dasselbe mit dem Verzicht auf

die Lehrerstelle an der medicin. Hochschule im Februar 1897 ver-
liess, um ein Privat-Krankenhaus zu errichten, so setzte i
diese Operationen hier fort. Meine Beobachtungen erstreck
sich bis heute auf über 70 Fälle, von denen leider in mehr a
35 Fällen die Krankengeschichten, welche ich im Districts-Kranke
hause gesammelt hatte, spurlos verloren gegangen sind, obgleich i
dieselben in einem Packetchen kurz vor dem Verzicht in meine
Besitz zu haben glaubte. Das war die Ursache, weshalb ich d
Veröffentlichung dieser Arbeit bis zum heutigen Tage verschieb
musste. Da ich, wie das ja immer beim Beginn einer neu
Sache geschieht, im Anfange mehr Vor- und Rücksicht n
nehmen hatte, so waren die Resultate meiner ersten Versuche
die ich leider nicht mehr beschreiben kann, weniger günstig
Glücklicher Weise hatte ich 1898, 1899 und 1900 *Gelegenheit*
genug, meine Versuche zu wiederholen, und ich habe bis jetzt
wieder 39 Fälle gesammelt, deren Krankengeschichten *und Resul-*
tate ich hier mittheilen und kritisch beleuchten will.

Was die Auswahl des Operations-Materials anbetrifft, so
habe ich mir zur Regel gemacht, auch bei den grossen Exsu-
daten 3—7 Tage nach der Aufnahme die gewöhnlichen Mittel zur
Resorption, die abführenden und harntreibenden Medicamente,
zu versuchen. Erst wenn mit diesen die natürliche Aussaugung
nicht zu bewerkstelligen war, entschloss ich mich zu dem Brust-
stich. Wenn jedoch die Beschwerden der Patienten unerträglich
waren, oder wenn der Kranke eine frühzeitige Operation verlangte,
oder wenn der pleuritische Erguss bereits lange bestand, so
habe ich, ohne Rücksicht auf die Quantität der Ergüsse, bald
nach der Aufnahme punctiren zu müssen geglaubt. Dagegen
verfuhr ich bei hohem Fieber und blutiger Beschaffenheit des
Exsudats ganz und gar indifferent.

Vom aetiologischen Standpunkte aus betrachtet, hatte ich
bei dieser Arbeit der Hauptsache nach die idiopathischen Formen
der serösen Pleuritis gewählt, insbesondere die rheuma-
tischen und traumatischen. Bei der eitrigen Pleu-
ritis ist die einfache Punction unzureichend, selbst wenn man
meine Luft-Einführung damit verbindet. Solche Beobachtungen
habe ich thatsächlich mehrmals gemacht. Bei der tuber-
culösen Pleuritis, deren Nachweis durch die Sputum-Unter-

suchung auf Tuberkel-Bacillen oder durch Verimpfung des Ergusses auf Meerschweinchen gesichert werden muss, ist bei der Thoracocentese auf zwei Thatsachen Rücksicht zu nehmen: Erstens wenn die Pleuritis mit ausgeprägter Lungenschwindsucht complicirt ist, so ist meistens durch den Fortschritt der ersteren der lethale Ausgang eher zu erwarten, als dass die letztere durch die Punction geheilt wird. Beobachtungen in dieser Hinsicht sind in der Praxis nicht selten. Zweitens ist daran zu denken, dass acute Miliar-Tuberculose durch die Punction hervorgebracht werden kann. Ich habe einen solchen Fall während dieser Arbeit gehabt (s. u.). Meiner Ansicht nach ist daher, weil auch meine Luft-Einführung die Tuberculose nicht zu heilen im Stande ist, bei der tuberculösen Pleuritis die Paracentese mit grosser Vorsicht auszuführen; Indication für dieselbe würden nur der Eintritt lebensgefährlicher Zustände oder überaus quälende Beschwerden sein. Bei Complication der Pleuritis mit Lungen-Tuberculose im Anfangsstadium ist die bestehende Kreislaufs-Störung in den Lungen vortheilhaft durch den Bruststich zu beseitigen. Die Gefahr der Miliar-Tuberculose ist auch in solchen Fällen vorhanden, aber nur ein seltener Zufall.

Die Zahlen der Pleuritis-Kranken sind tabellarisch zusammengestellt, wie folgt:

		1898	1899	1900
aufgenommen im Hospital	1. Punctirt mit Luft-Einführung	15	13	11
	2. Ohne Paracentese	13	10	12
	3. Gesammt-Zahl ambulant Behandelter und Aufgenommener	116	98	91

Bevor ich zur Beschreibung einzelner Krankheitsfälle übergehe, möchte ich hier die Resultate meiner Arbeit zusammenfassen. Ich werde dieselben nach der Art und Weise des Krankheits-Verlaufes in IV Typen trennen:

Typus I. Vor und nach der Punction existirt keine Temperatur-Steigerung. 11 Fälle (28 pCt.);

Typus II. Ursprünglich fieberlos; durch die Punction wurde Fieber erzeugt, das aber nach einiger Zeit nachliess. 12 Fälle (31,5 pCt.);

Typus III. Das anfänglich vorhandene Fieber wird durch

die Punction zur Norm herabgesetzt, um so in Genesung auszugehen. 12 Fälle (31,5 pCt.);

Typus IV. Von Anfang an ist Fieber vorhanden, welches auch nach der Punction ohne Zeichen der Verschlimmerung oder Besserung fortdauert. 4 Fälle (10 pCt.).

Wie aus der Tabelle ersichtlich, ist Typus II und III vorherrschend, sodann kommt Typus I; Typus IV ist glücklicher Weise am seltensten. Folglich ist das Resultat meiner Operations-Methode als günstig zu bezeichnen. Als Beispiel will ich je zwei Temperatur-Curven aus jedem Typus auswählen und hier wiedergeben.

In Anbetracht des günstigen Resultates der bei tuberculöser Peritonitis ausgeführten Laparatomie, welches durch die Wirkung des Lufteintritts veranlasst werden soll, war es verführerisch, daran zu denken, dass die Luft-Einführung bei der Brustfell-Entzündung die nämlichen Folgen mit sich bringe. Doch je mehr ich die verschiedenen Fälle beobachtete, desto mehr musste ich mich überzeugen, dass es nicht ganz so sein könne, weil es mir einige Male passirte, dass ich bei einem und demselben Kranken trotz der Luft-Einführung den Bruststich 2—3 mal wiederholen musste. Zweitens, wenn wir die Temperatur-Curven der mit nachfolgender Luft-Einführung punctirten Kranken einerseits und solcher ohne Lüftung und überhaupt nicht operirter Pleuritis-Kranken andererseits vergleichen, so sehen wir keine wesentlichen Unterschiede.

Wenn nun auch meine neue Methode keinen nennenswerthen Vorzug hinsichtlich des Heilerfolges aufweisen kann, so ersehen wir doch, dass dieselbe die Heilung keineswegs erschwert. Mit diesem scheinbar geringen Erfolge bin ich vollkommen zufrieden, weil ich ihm eine Reihe anderer Vortheile gegenüberstellen kann:

1. verhindert sie die Entstehung des so gefürchteten negativen Druckes und vermindert dadurch die sich entwickelnden Gefahren, bezw. Beschwerden;

2. die Furcht, dass der Luft-Eintritt beim Bruststich die bestehende Entzündung verschlimmere oder dieselbe in Eiterung umwandle, ist durch diese Arbeit vollkommen beseitigt;

3. in gleicher Weise hat sie den Beweis geliefert, dass der Streitpunkt zwischen den Vertretern der Früh- und der Spät-

Punction, — Fieber-Erhöhung und Eiterung — gar nicht zu befürchten ist;

4. Die Missstände bei zu rascher Entleerung mittelst Heber-Vorrichtung oder bei Aussaugung mittelst Aspirators sind durch die nachfolgende Luft-Einführung leicht auszugleichen, wenn man nur vernünftig verfährt;

5. wenn trotz sehr reichlichen Ergusses wegen während der Operation eintretender starker Beschwerden die Entleerung frühzeitig beendet werden muss, kann man auch in solchem Falle durch die sog. Luft-Auswaschung den Rest des Exsudats in vielen Absätzen auspumpen;

6. auch bei vermindertem Ausdehnungs-Vermögen der Lunge nach längerer Compression oder wegen pleuritischer Verwachsungen kann man die Entleerung bewerkstelligen, wenn man, wie oben auseinandergesetzt wurde, verfährt;

7. selbst bei Contraindication durch blutiges Exsudat kann man mit vernünftiger Anwendung der Luft-Auswaschungs-Methode, d. h. in mehreren Absätzen und kleinen Mengen, entleeren.

Endlich darf ich drei ungünstig verlaufene Fälle nicht unerwähnt lassen:

a) Der erste passirte mir ganz im Anfange, als ich vielleicht noch kaum erst 5 oder 6 Fälle nach meiner neuen Methode operirt hatte. Es war ein Kaufmann von 23 Jahren, welcher auf einer Reise in der Provinz Schinano (der gebirgigsten Gegend auf der japanischen Hauptinsel) an der Brustfell-Entzündung erkrankte und im dortigen Districts-Hospital aufgenommen wurde. Es wurde ihm dreimal die Thoracocentese gemacht. Da jedoch keine Aussicht auf Heilung da war, kehrte er trotz seiner schweren Erkrankung nach seiner Heimathstadt zurück. Als ich ihn bei der Consultation untersuchte, fand ich einen linksseitigen pleuritischen Erguss, welcher die linke Brusthälfte fast völlig ausfüllte. Der Fall war mir ein äusserst willkommenes Material für die neue Arbeit. Da er am selben Tage im hiesigen Districts-Krankenhause aufgenommen wurde, punctirte ich ihn am nächsten Tage und führte Luft ein, wofür mir der Kranke ausserordentlich dankbar war; denn als er auf der Reise operirt wurde, hatte er stets nach der Punction während einiger Stunden an Brustbeklemmung zu leiden gehabt; durch meine Operation aber fühlte er jetzt nicht nur keine Beschwerden, sondern eine ausserordentliche Erleichterung. Leider dauerte diese nicht lange. Zwei oder drei Tage nach der Operation kehrten die lästigen Beschwerden wieder, es stellte sich stark remittirendes Fieber ein, und mit der Zeit manifestirten sich deutlich die Zeichen einer allgemeinen Miliartuberculose, welcher er nach nach etwa dreiwöchentlichem Verlaufe erlag.

Das Zustandekommen dieser Miliartuberculose ist ohne Zweifel durch die Punction veranlasst, trotzdem trägt die Lufteinführung keine Schuld daran, weil die Luft, auch wenn die Operation in einem Krankensaale VI. Klasse ausgeführt war, durch Watte und Wasser hinlänglich filtrirt zugeführt worden war; solche Zufälle sind auch oft genug durch andere Forscher beobachtet und ihre Pathogenese durch die rasch entstehende Kreislaufs-Veränderung in der Lunge erklärt worden. Die offenbar bei dem Kranken schon früher vorhandenen tuberculösen Heerde in der Lunge verhinderten eine schnelle Heilung der Pleuritis und verursachten den Eintritt der Miliar-Tuberculose nach der Operation.

b) Ein Polizeiaufseher a. D. (siehe unter Fall 18), Herr Jida, wurde wegen Pleuritis zuerst im Districts-Hospital behandelt; da die Heilung jedoch keine Fortschritte machte, verliess er es und wandte sich nach Koseikan, einem Privat-Krankenhaus; hier wurde er dreimal hintereinander punctirt, doch ohne dauernden Erfolg. Aus diesem Grunde nahm er wieder seine Zuflucht zu meiner Heilanstalt. Es fehlte damals nicht an bedenklichen Zeichen, wie Entkräftung, hohes Fieber, Beschwerden u. s. w. Nichtsdestoweniger habe ich bei dem Kranken die Thoracocentese mit nachfolgender Lufteinführung versucht. Der pleuritische Erguss recidivirte nicht, aber die Operation war ohne Einfluss auf die erwähnten Erscheinungen, und mit diesem Resultat verliess der Patient meine Anstalt 2 Monate später, beinahe in der Agonie. Es ist klar, dass dieser unglückliche Fall nicht durch Lufteinführung verursacht ist.

c) Bauernbursche Ando (siehe Fall 26) war gegen Ende des vorigen Jahres in meine Heilanstalt aufgenommen, operirt und auf sein Verlangen etwas zu früh entlassen worden. Nach einem halben Jahre kam er wieder, doch diesmal mit einem eitrig-serösen Ergusse. Mit diesem wieder aufgenommen, wurde er punctirt und Luft eingeführt, jedoch ohne Erfolg, so dass Thoracotomie mit Rippenresection ausgeführt werden musste. Aber die Eiterung wollte nicht aufhören und auch die Entkräftung des Kranken nahm von Tag zu Tag zu; es stellten sich ausserdem absoluter Appetitmangel und täglich mehrmaliger Durchfall ein. In diesem Zustande verliess Patient nach einem ziemlich langen Aufenthalt in meinem Krankenhause dasselbe kurz vor seinem Tode. Es ist mir ein schmerzlicher Vorwurf, die eiterige Umwandlung in Folge von Vernachlässigung der Desinfection verursacht zu haben. Dass aber die Luft-Einführung nicht Schuld an der Eiterung trägt, habe ich an anderer Stelle auseinandergesetzt.

Jetzt wollen wir die einzelnen Krankengeschichten unserer Beobachtungsfälle kurz und übersichtlich zusammenfassen:

Fall 1. Kurata, ein 18jähriger Jüngling, wurde zum ersten Mal am 12. Februar 1898 untersucht. Seit Anfang dieses Monates Frösteln, Kurzathmigkeit, geringer Husten, Appetitlosigkeit u. s. w. Status praes.: rechts, vom 3. Zwischenrippenraum an nach abwärts Dämpfung und andere Zeichen von Pleuritis. Aufnahme am 23. August 1898. Der Patient schien bereits

einmal genesen zu sein, doch trat neuerdings wieder ein Rückfall ein. Status praes.: Vom 2. Intercostalraum ab nach unten Dämpfung. Am nächsten Tage punctirt, der Erguss ist gelblich klar, spec. Gew. 1019, alkalisch. Das Fieber am Tage der Aufnahme 38°, am Tage der Punction 37,5°, von da ab täglich normaler werdend, am 29. völlig geheilt entlassen.

Fall 2. Mori, 20jähriger Kaufmann. Aufnahme am 23. Febr. 1898. Seit 2 Tagen Brustschmerz und geringer Husten. Status praes.: Vom 3. Intercostalraum nach abwärts Dämpfung. Am 4. März vermehrte sich die Dämpfung bis zum 2. Zwischenrippenraum; am 10. Punction mit 1500 ccm Entleerung. Fieber am Tage der Aufnahme 40,3°, folgende 4 Tage 38°, darauf während etwa zwei Wochen 38—37°, am Operationstage morgens 36,8°, abends 37,5°; dieser Zustand dauerte noch 3 Tage lang so fort, dann Nachlass auf die normale Scala. Damit schwanden allmählich alle klinischen Erscheinungen, der Kranke verweilte noch 30 Tage in meiner Heilanstalt.

Fall 3. Frau Kimura, 34 Jahre alt, am 16. Mai 1898 aufgenommen, seit 50 Tagen an Pleuritis leidend, klagt über Kurzathmigkeit und Husten. Status praes.: Auf der rechten Thoraxseite überall ausgebreitete Dämpfung, Herzspitze an der Linea axillaris anterior sinistra. Punction am 20. Mai mit 2450 ccm Entleerung, spec. Gew. 1025, gelblich grün. Am nächsten Tage Dämpfung noch bis zum 3. Zwischenrippenraum reichend; da keine Aussicht auf Resorption vorhanden war, wurde am 27. Mai eine zweite Punction vorgenommen, mit Entleerung von 1350 ccm. Die Kranke zeigte von Anfang an zwischen 38—39° auf- und absteigende Temperatur-Erhöhungen, welche trotz zweimaliger Operationen gar nicht beeinträchtigt wurden. Damit verlief das Leiden ebenfalls gleichmässig, sich weder bessernd, noch verschlimmernd. Die Patientin wurde nach einem Aufenthalt von 29 Tagen noch ungeheilt entlassen. Wiederholte Untersuchungen auf Tuberkel-Bacillen waren negativ (Temperaturcurve auf S. 520 reproducirt).

Fall 4. Herr Kasugai, Gutsbesitzer, 32 Jahre alt; Aufnahme am 12. Juni 1898. Seit zwei Monaten Brustschmerz auf der linken Seite, seit 4—5 Tagen wieder beim Athemholen Schmerzen am Bauche, Frösteln, Appetitlosigkeit u. s. w. Status praes.: Vom 4. Intercostalraum abwärts Dämpfung; am 16. Sputum auf Tuberkel-Bacillen untersucht, Resultat negativ. Am 17. stieg die Dämpfung bis zum 2. Intercostalraum auf. Probepunction am 22. ergab eine gelblich klare, seröse Flüssigkeit. Da die Dämpfung auf der gleichen Höhe stehen blieb, wurde am 25. der Bruststich ausgeführt und 2200 ccm bernsteingelber, ein wenig getrübter Flüssigkeit vom spec. Gewicht von 1020 entleert. Am nächsten Tage reichte die Dämpfung nur bis zum unteren Schulterblattwinkel. Nach etwa 2 Wochen verschwand der pleuritische Erguss vollständig, trotzdem war die Lungenthätigkeit ungenügend und war links hinten unten Rasselgeräuch zu hören. Nichtsdestoweniger vom Beginn bis jetzt nie Fiebertemperatur, Husten gering, Tuberkel-

Frau Kimura, 34 Jahr. No. 3. Typus IV.

Krankheitstag	50.	51.	52.	53.	54.	55.	56.	57.	58.	59.	60.	61.	62.	63.	64.	65.	66.	67.	68.	69.	70.	71.	72.	73.	74.	75.	76.	77.
Datum	16.	17.	18.	19.	20.	21.	22.	23. Mai	24.	25.	26.	27.	28.	29.	30.	31.	1.	2.	3.	4.	5.	6.	7. Juni	8.	9.	10.	11.	12.

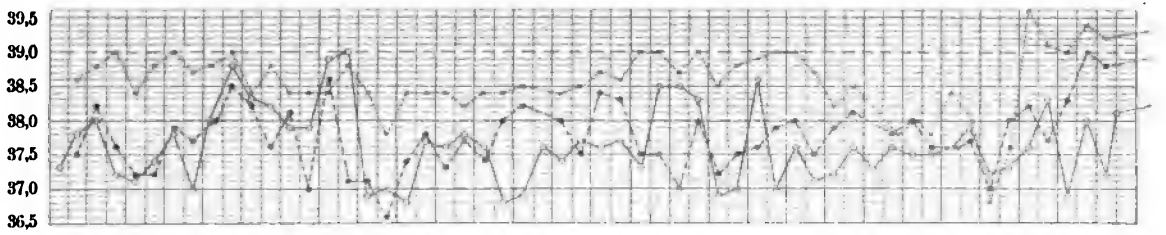

Harnmenge	450	350		450	1000	750	800	700	800	650	700	700	900	900			550	700	400	350	350	680	650	400	400	900	900
Stuhlgang	2						0	0		2	0	0	0	1	0	0	0	0	1	1	0	0	0	1	1	1	1

Punction (2250)

Vor Heilung entlassen, Ausgang unbekannt.

Bacillen nicht nachweisbar; in diesem ziemlich schleichenden Verlaufe trat schliesslich Genesung ein, so dass Patient gegen Mitte August entlassen werden konnte.

Fall 5. Kawase, Bauer, 23 Jahre alt, Aufnahme am 14. Juli 1898. Seit Anfang Mai Husten und zeitweise auftretende Brustschmerzen. Status praes.: links vom 1. Intercostalraum an nach abwärts Dämpfung. Am 15. Punction mit 1700 ccm Entleerung. Am 19. reichte die Dämpfung noch bis zum 3. Zwischenrippenraum, doch darnach verminderte sie sich von Tag zu Tag, und am 23. bestand nur noch matte Dämpfung vom 4. Intercostalraum nach unten; am 2. August geheilt entlassen. Körperwärme am Abend der Aufnahme 37,8°, am nächsten Morgen 37,2°; an diesem Tage wurde Paracentese ausgeführt, abendliche Temperatur-Erhöhung auf 38,3°, vom folgenden Tage während 5 Tagen täglich 39°, dann allmählich Abfall und 10 Tage nach der Operation nur noch 37,7°. 20 Tage nachher Nachlass bis 37,5°.

Fall 6. Hayathi, ein 15jähriger Schüler. Aufnahme am 25. August 1898. Seit 14—15 Tagen Frösteln, Brustschmerz, Appetitlosigkeit. Statut praes.: auf der rechten Brusthälfte überall ausgebreitete Dämpfung, Herzspitze bis über die linke vordere Axillarlinie dislocirt; die Probepunction ergab eine gelbliche, klare, seröse Flüssigkeit. Am 27. wurde der Bruststich ausgeführt und 1450 ccm entleert; es war ein gelblich klares Serum mit spec. Gew. von 1017. Zwei Tage nach der Operation, d. i. am 29., stieg die Temperatur bis 39°, doch danach rascher Nachlass, so dass sie schon am 1. September 37,5° zeigte. Zugleich verschwand der pleuritische Erguss; dagegen trat Husten ein, der Verlauf wurde ziemlich schleichend, doch wurde der junge Patient nach einem Aufenthalt von 2 Monaten völlig geheilt entlassen. Wiederholte Sputum-Untersuchungen auf Tuberkel-Bacillen waren negativ. Gegenwärtig erfreut er sich einer kräftigen Gesundheit.

Fall 7. Frau Ito, 40 Jahre alt, aufgenommen am 1. August 1898. Seit Ende April leidet sie an täglich 2—4maligen Diarrhöen ohne Leibschmerzen, schlechtem Appetit, allmählicher Abmagerung u. s. w. Status praes.: scharfes Exspirium an der rechten Lungenspitze, links vom 4. Intercostalraum ab Dämpfung; Probepunction ergiebt gelblich klare, seröse Flüssigkeit. Am 6. Zunahme der Athembeschwerden und Dämpfungshöhe bis auf den 2. Rippenzwischenraum. Am selben Tage wurde Paracentese ausgeführt und 1400 ccm gelblich klarer Flüssigkeit entleert. Am 8. subjectives Be-Befinden besser, bekam ein wenig Appetit, Stühle noch ein wenig dünn. Obgleich danach das pleuritische Exsudat nicht recidivirte, dauerten die Durchfälle doch trotz aller Arzneimittel hartnäckig fort, und die Kranke verliess meine Heilanstalt noch ungeheilt am 31. desselben Monats. Die Körper-Temperatur betrug am Tage der Aufnahme 36°, am nächsten Morgen 37,2°, Abends 38,4°, fiel am dritten Morgen um 1° und betrug Abends 36,9°, am vierten Tage morgens 36,5°, Abends 36°; am 5. Morgens 36,9°. Am nächsten Nachmittag wurde der Bruststich ausgeführt, und Abends

stieg die Temperatur bis auf 37,8°. Darauf nahm dieselbe von Tag zu Tag ab und erreichte am 8. die normale Scala, was noch eine Woche lang dauerte. Doch am 15. stieg sie wiederum bis 37,5°, dabei wurden die Remissionen grösser und grösser, so dass die Temperatur Morgens 36,5°, Abends 37,5—38° zeigte: so wurde die Kranke entlassen.

Fall 8. Fräulein Sano, 10 Jahre alt; Aufnahme am 2. August 1898. Seit einer Woche litt sie an Frösteln, Völle im Epigastrium, Appetitlosigkeit, täglich 2—4maligen Durchfällen. Status praes.: links vom 2. Intercostalraum ab nach abwärts Dämpfung; Probepunction ergab gelblich-klare Flüssigkeit. Bis zum 9. wurde gewartet, da aber keine Aussicht auf natürliche Resorption vorhanden war, wurde die Paracentese ausgeführt und 700 ccm entleert. Das Exsudat zeigte röthlich-braune Färbung und unter dem Mikroskop reichliche rothe Blutscheiben. Bei diesem Falle fehlte von Anfang an Fieber, so dass die Temperatur am Operationstage Abends mit 37,4° und am nächsten mit 37,6° die höchsten Punkte aufwies.

Fall 9. Yamamoto, ein 6 Jahr und 3 Monate altes Mädchen. Aufnahme am 28. August 1898. Seit 20 Tagen klagte sie über Appetitlosigkeit, dünne Stühle, täglich 3—4 mal, Husten, Unmöglichkeit in der rechten Seitenlage zu verharren, im Beginn noch über Oxyuri vermiculares, hohes Fieber, was nun nachgelassen haben soll. Status praes.: auf der linken Seite überall ausgebreitete Dämpfung; Probepunction ergiebt gelblich klare Flüssigkeit. Am 29. Thoracocentese mit 600 ccm Abfluss klaren Serums, spec. Gew. 1015, alkalisch. Von da ab besserte es sich von Tag zu Tag, so dass die Dämpfung schon am 6. September völlig verschwand. Am Tage der Aufnahme zeigte die Temperatur Abends 38,5°, am nächsten Morgen wieder normale Körperwärme, an demselben Nachmittag Punction und Abends Fiebersteigerung bis auf 38,4°, was bis zum 1. September dauerte. Darnach fiel die Temperatur auf die Norm herab, und die kleine Patientin wurde am 27. vollständig geheilt entlassen.

Fall 10. Frau Suzuki, 34 Jahr alt. Aufnahme am 3. September 1898. Seit 6 Monaten Rückenschmerz, Kurzathmigkeit, spärlicher Husten. Status praes.: Auf der rechten Seite Dämpfung bis zur Supraclavicular-Grube reichend, Herzspitze bis zur vorderen Axillarlinie dislocirt; Probepunction ergiebt gelblich-klare Flüssigkeit. Ein am 5. ausgeführter Brststich entleerte 3500 ccm gelblich grünen, alkalischen Serums vom spec. Gew. 1020. Seitdem täglich besser, am 21. nahm sie zum ersten Male ein Bad, am 23. unternahm sie eine Spazierfahrt und wurde am 26. geheilt entlassen. Temperatur am Abend der Aufnahme 38,7°, doch vom nächsten Tage bis zum Tage der Entlassung nie Fieber.

Fall 11. Shimizu, ein Jüngling von 20 Jahren, kam am 28. Sept. 1898 zum ersten Male zur Untersuchung und klagte über Brustbeklemmung und Appetitlosigkeit seit 20 Tagen. Status praes.: rechts vom 4. Zwischenrippenraum ab abwärts Dämpfung; Probepunction ergiebt gelblich-klare

Flüssigkeit. Am 15. ist meine Heilanstalt aufgenommen, es bestand Dämpfung vom 1. Intercostalraum abwärts. Am 19. Paracentese mit 1700 ccm Entleerung, spec. Gew. 1017, gelblich-grüne, klare Flüssigkeit; bei der mikroskopischen Untersuchung waren zahlreiche Erythrocyten zu finden. Dagegen war die Sputum-Untersuchung auf Tuberkel-Bacillen negativ. Nach einem Aufenthalt von 45 Tagen kehrte er gebessert nach Hause zurück. Im Fieber hatte der Kranke von Anfang an eine Temperatursteigerung gegen 38,5°, welche durch die Operation nicht verschlimmert wurde und noch 10 Tage andauerte, um dann auf die Norm herabzusinken.

Fall 12. Tsuda, ein 20jähriger Jüngling, wurde am 24. September 1898 aufgenommen, seit 10 Tagen an Husten und Appetitlosigkeit leidend. Status praes.: Dämpfung rechts vom 1. Intercostalraum abwärts, Herzspitze bis zur vorderen Axillarlinie: die durch Probepunction erhaltene Flüssigkeit war serös und gelblich grün. Am 26. wurde der Bruststich ausgeführt und 1200 ccm entleert, spec. Gew. 1025, ebenfalls gelblich grün. Am 28. Dämpfung vom 3., am 4. October vom 4., am 5. vom 5., am 8. vom 6. Zwischenrippenraum an nach unten. Am 20. zum ersten Mal im Bade; am 2. November völlig genesen entlassen. Bei diesem Falle waren vom Anfang bis zu Ende nie fieberhafte Temperaturen vorhanden.

Fall 13. Kume, ein 16jähriger Knabe, aufgenommen am 8. Oct. 1898. Er litt damals seit 9 Tagen an Leibschmerzen, Dyspnoe beim Gehen und Arbeiten, Appetitverlust, spärlichem Husten. Status praes.: rechts vom 1. Rippenraume an nach abwärts Dämpfung, Herzspitze bis zur vorderen Axillarlinie dislocirt. Am 10. d. M. Dämpfung überall auf der rechten Thoraxhälfte; am selben Tage Punction mit Ausfluss von 800 ccm. Nach der Operation von Tag zu Tag Besserung und 12 Tage darnach völlig geheilt entlassen. Vor der Paracentese zeigte der Patient Fieber von 39,2°, von da ab jeden Tag nicht 38° überschreitend, um vom 8. Tage nach der Operation fieberlos zu werden.

Fall 14. Frau Ogin, 22 Jahre alt; Aufnahme am 13. October 1898. Seit 24—25 Tagen Frösteln, Brustschmerzen, etwas Husten und Fieber. Status praes.: rechts vom 2. Intercostalraum an nach unten Dämpfung; Probepunction ergiebt gelblich klare Flüssigkeit. Am 15. Punction mit 1700 ccm Entleerung. In diesem Falle vor der Operation Fieber von 37,9°, nach derselben stieg es dagegen auf 39° und hielt so 3 Tage an, um dann auf 38,5° während beinahe eines halben Monates zu remittiren. Am 4. und 5. November Nachlass bis 37,5°; so verliess die Patientin die Anstalt etwas zu früh. Doch das Exsudat war damals bis auf Spuren resorbirt, und die völlige Heilung war nach einer etwa einen Monat fortgesetzten ambulanten Behandlung bewerkstelligt.

Fall 15. Katano, 65 Jahre alt; Aufnahme am 24. October 1898. Seit 12—13 Tagen Steifigkeit und Müdigkeit in den Muskeln, dazu noch etwas Husten. Status praes.: Dämpfung links vom 2. Intercostalraum ab nach

K. Okuda, 16 Jahr. No. 16. Typus III.

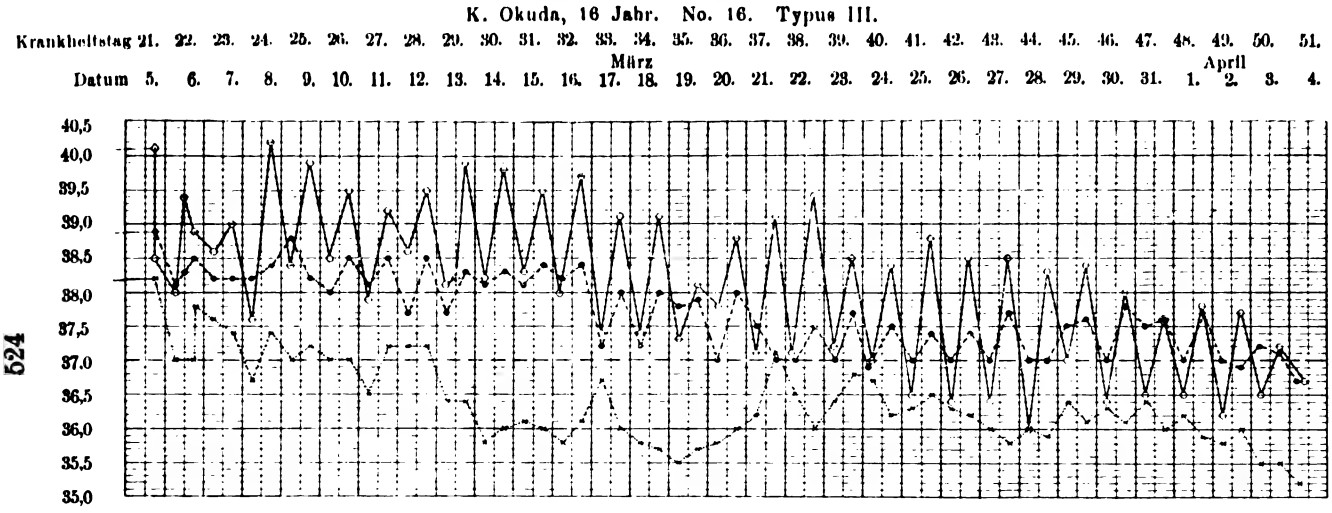

Harnmenge	460	460	650	450	440	550	500	520	600	700	650	750	700	700	600	650	750	500	550	550	450	500	700	850	950	1400	1050	800	650	580
Stuhlgang	1	1	0	2	1	1	1	1	1	1	1	1	1	1	1	1	1	1	0	1	1	1	1	0	1	1	1	1	0	1

Punction (1000)

danach ohne Recidiv geheilt.

anten; Probepunction ergiebt gelblich klare Flüssigkeit. Am 25. Paracentese mit Abfluss von 1500 ccm. Am 29. Dämpfung vom 4. Zwischenrippenraum an. Von da ab von Tag zu Tag Besserung und nach einem Monate vollständig genesen entlassen. Körperwärme vor der Operation 37,2°, nach derselben 37,9°, seitdem gegen 37,5°, unregelmässig remittirend, und drei Tage vor der Entlassung auf die normale Temperatur herabfallend.

Fall 16. Okuda, ein 16jähriger Knabe, aufgenommen am 5. Febr. 1899. Seit Mitte des vorigen Monats leidet er an Frösteln mit Husten und Kopfschmerzen. Status praes.: links vom 3. Intercostalraum an Dämpfung. Bruststich am 6. mit Abfluss von 1500 ccm. Bei diesem Falle schien, wie man aus der beigegebenen Temperaturcurve ersehen kann, die Krankheit durch die Punction verschlimmert zu sein. Doch nach 4 Wochen kehrte die Temperatur zur Norm zurück, der Erguss resorbirte sich und der Patient wurde fast völlig geheilt entlassen. Auch nach der Entlassung kam er als ambulanter Kranker zur Behandlung und wurde darnach absolut gesund. Wiederholte Auswurfs-Untersuchungen auf Tuberkel-Bacillen waren ebenfalls negativ. (Die Temperatur-Curve auf S. 524 reproducirt.)

Fall 17. Kondo, Gutsbesitzer, 55 Jahre alt, aufgenommen am 4. April 1899. Seit 70—80 Tagen an Schwerathmigkeit, Husten mit Auswurf, Appetitverlust und Verstopfung leidend. Status praes.: rechts vom 2. Zwischenrippenraume an abwärts Dämpfung; Herzspitze um 3 cm die Linea axillaris anterior überschreitend, nach aussen dislocirt; Probepunction ergiebt gelblich klare Flüssigkeit. Bruststich am 5. mit Entleerung von 1650 ccm, spec. Gew. 1020, alkalisch. Von da ab täglich besser und besser. Fieber von Anfang an fehlend und durch Punction nicht erzeugt. Nach einem Aufenthalt von 10 Tagen verfliess der Kranke meine Anstalt. Diese zu frühe Entlassung verursachte vielleicht bei ihm alsbald ein Recidiv und so wurde er am 1. Mai zum zweiten Male aufgenommen. Am selben Tage wurde die Paracentese ausgeführt und es wurden 2000 ccm grünlich-gelber, etwas getrübter, alkalischer, seröser Flüssigkeit vom spec. Gew. 1020 entleert. Da noch am 8. die Dämpfung bis zum 4. Rippenzwischenraum reichte, wurde zum dritten Male punctirt mit Abfluss von 650 ccm, spec. Gew. 1018, Farbe grünlich klar. Am 13. kehrte Patient heim; auch bei diesem Rückfalle betrug die Körperwärme täglich gegen 36,5°. Temperatur-Curve als Beispiel auf S. 526 wiedergegeben.

Fall 18. Jida, ein 45jähriger Polizeiaufseher; Aufnahme am 1. Mai 1899. Der Beginn der Erkrankung war gegen October des vorigen Jahres; damals war er während 3 Monate in Aichi-Byoin, dem Districtskrankenhaus, in Behandlung gewesen und dort einmal punctirt worden. Da aber das Leiden nicht heilen wollte, wandte er sich nach Kosei-Kan, einem Privathospital: hier bekam er am 13. (850 ccm) und am 27. März dieses Jahres (400 ccm) Thoracocentesen, welche ebenso vergeblich ausgeführt worden sind. Deswegen kam er zu mir, um sich Rath zu holen. Status praes.: rechts vom 3. Intercostalraum an Dämpfung, Orthopnoe mit ungemein lang gedehnter,

Herr Kondo, 55 Jahr. No. 17. Typus I.

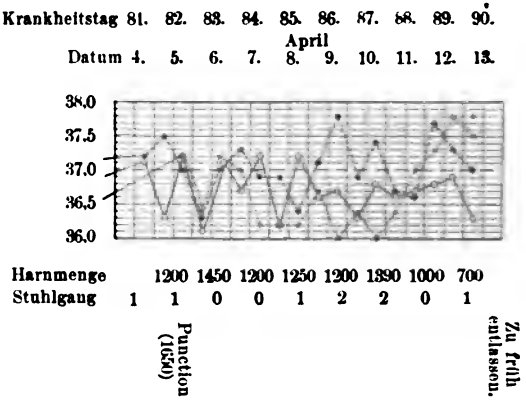

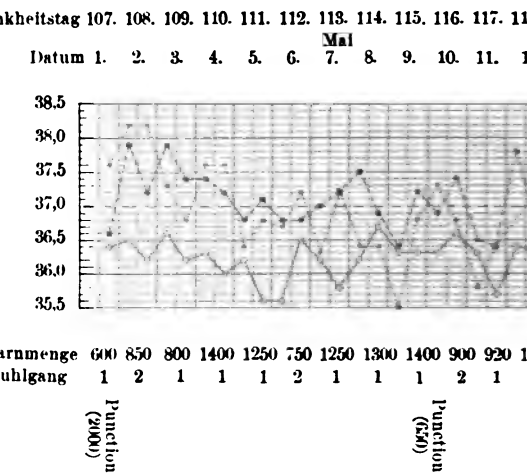

erschwerter Athmung; kurz gesagt, der Zustand dieses Kranken war von vorn herein bedauerlich und verdächtig. Er wurde am Tage der Aufnahme sogleich punctirt und 800 ccm röthlich gefärbter dünner Flüssigkeit entleert, welche spec. Gew. 1020 und mikroskopisch zahlreiche rothe Blutkörperchen zeigte. Nach der Operation schien er sich etwas erleichtert zu fühlen; nach einer Woche kamen jedoch die Athembeschwerden wieder zurück, obgleich der pleuritische Erguss schon beinahe verschwunden war. Seit dem 12.—13. April vermehrten sich Husten und Auswurf; vom 27. ab war Rasseln an der linken Lungenspitze und Reibegeräusch am unteren Theile der unge hörbar. Vom 2. Juni an wurde über Kopfschmerzen geklagt. Am . Dyspnoe mit gleicher Intensität fortdauernd, wie vorher; seit einigen ıgen Bewusstseins-Störungen, Abmagerung und gestörter Schlaf. Fassen

wir nun die vorliegende Krankengeschichte kurz zusammen, so kam der Patient bereits mit bedrohlichen Anzeichen zu mir, die Pleuritis heilte durch einmalige Punction und Lufteinführung, statt ihrer entwickelten sich Lungen- und Gehirn-Erscheinungen, und er verliess mein Krankenhaus beinahe in der Agonie. Fieber nahm von der Aufnahme bis zur Entlassung fortwährend zwischen 36° bis über 38° remittirenden Typus hecticus an; Pulsfrequenz 100—130; Athemfrequenz 30—50.

Fall 19. Kitamura, Kaufmann, 30 Jahr alt. Aufnahme am 12. Mai 1899. Vom 1. dieses Monates an fühlte er Frösteln, Brustbeklemmung und Dyspnoe. Etwas Husten und Auswurf sollten schon von einer früheren Erkrankung her vorhanden sein. Status praes.: links vom 2. Zwischenrippenraum an Dämpfung. Am 13. Brststich mit 2400 ccm braun-gelben klaren Serums, spec. Gew. 1015. Fieber vor der Punction 37,7°, am Abend derselben 39°, am nächsten Tage Abends 38°; von da ab liess es von Tag zu Tag nach und erreichte am 17.—18. die normale Scala. Der Kranke verliess trotz unserer ernsten Warnung das Hospital am 19. Ganz, wie wir das vorausgesehen hatten, kam er am 23. mit einem Rückfall wiederum in unser Krankenhaus, wo wir Dämpfung vom 3. Rippenraum an nach abwärts fanden. Am 24. Brststich mit 1650 ccm Entleerung, spec. Gew. 1018, dunkelbraun, etwas getrübt; unter dem Mikroskop spärliche Erythrocyten. Das Fieber erreichte mit 37,6° am Abend der Punction den höchsten Punkt, sonst war die Körpertemperatur stets normal. So am 29. abermals zu frühe Heimkehr.

Fall 20. Sakakibara, zweiter Sohn eines Grosshändlers, 19 Jahre alt. Aufnahme am 23. Mai. Seit dem 13. März leidet er an Husten und neuerdings fühlt er Druckschmerzen am linken Hypochondrium, doch subjectiv keine Dyspnoe. Status praes.: auf der linken Brusthälfte vom zweiten Rippenraum an nach unten Dämpfung; Probepunction mit ein wenig getrübter, seröser Flüssigkeit, unter dem Mikroskope rothe Blutscheiben und fettig degenerirte Leukocyten in beträchtlicher Zahl. Am 29. Punction mit 1300 ccm Entleerung, spec. Gew. 1020; schmutzig bräunlich-roth, trüb, alkalisch. Sputum-Untersuchungen auf Tuberkel-Bacillen negativ (sein älterer Bruder wurde zu gleicher Zeit in meiner Heilanstalt wegen Lungentuberculose behandelt und starb). Da am 29. die Dämpfung wieder bis zum 3. Intercostalraum reichte, so wurde die zweite Thoracocentese ausgeführt und 500 ccm entleert. Die Beschaffenheit des Exsudats war ebenfalls schmutzig bräunlich-roth, aber die blutige Färbung war deutlich vermindert, spec. Gew. 1022. Seitdem Husten und Auswurf beträchtlich, an den Lungen hier und da trockene Rasselgeräusche hörbar. Kurz und gut, es bestanden zwar genug Anzeichen für Tuberculose, wir konnten aber trotzdem keine Tuberkel-Bacillen im Auswurf und Exsudat nachweisen. Was die Körpertemperatur anlangt, so zeigte sie gleichfalls etwa während 2 Wochen nach der Operation zwischen 37—38,5° remittirenden hektischen Charakter. Vom 4. Juni an fiel die Temperatur zur Norm ab, der pleuritische Erguss war fast völlig resorbirt, und der Patient wurde am Ende des Monates entlassen. Er kam

darnach wiederholt zur Untersuchung, immer mit verdächtigen Zeichen an der linken Lungenspitze und negativem Befunde hinsichtlich der Tuberkel-Bacillen. Gegenwärtig befindet sich der Jüngling subjectiv absolut wohl.

Fall 21. Iwama, chirurgischer Instrumentenhändler, 21 Jahre alt; Aufnahme am 2. Juni 1899. Am 8. Mai fühlte er Frösteln und seitdem Husten, Appetits-Verminderung, Verstopfung u. s. w. Status praes.: links überall ausgebreitete Dämpfung. Paracentese am Tage der Aufnahme mit 1400 ccm Entleerung, spec. Gew. 1020, gelblich klar, alkalisch. Am 5. Dämpfung vom 4. Zwischenrippenraum an nach unten. Da die Resorption des Ergusses darnach nicht deutlich von Statten ging, wurde am 7. eine zweite Punction ausgeführt und 1200 ccm gelblich klarer alkalischer Flüssigkeit entleert, spec. Gew. 1020. Am Tage der ersten Punction betrug das Fieber

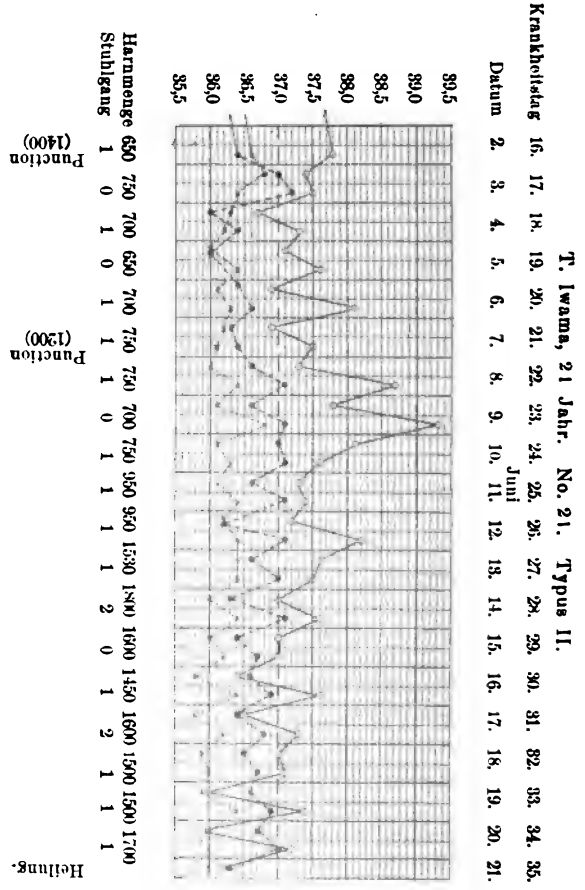

Abends 38,7°, darauf 3 Tage nicht über 37,5°, am Abend der zweiten Operation 37,5°, den nächsten Abend 38,7°, den folgenden 39,3°; von da ab fiel die Temperatur allmählich, so dass sie am 14. die normale Scala erreichte. Der Kranke verliess meine Heilanstalt am 21. Die Temperatur-Curve ist als Beispiel auf S. 528 wiedergegeben.

Fall 22. Nakano, 46jähriger Bauer; Aufnahme am 9. Juni 1899. Vor etwa 100 Tagen hatte er einen Stoss auf die Vorderfläche der Brust bekommen und leidet seit 50 Tagen an Appetitmangel und Dyspnoe. Rechts vom 3. Intercostalraum an abwärts Dämpfung; Probepunction ergiebt frisch rothe, blutige Flüssigkeit, die mikroskopische Untersuchung zahlreiche Erythrocyten. Punction am 15. mit Ablass von 300 ccm. Beschaffenheit der Flüssigkeit ebenfalls frisch-roth, blutig, trüb, alkalisch, specifisches Gewicht 1020 gr. Nach der Punction fühlte der Patient grosse Erleichterung; der Rest des Exsudats resorbirte sich von Tag zu Tag merklich, so dass er 2 Wochen nach der Operation völlig geheilt mein Krankenhaus verliess. Der Fall verlief durchgehends fieberlos, mit Ausnahme des Operationsabends, an dem nur einmal die Körperwärme über 37,5° stieg.

Fall 23. Oguri, Ladenbursche im Alter von 22 Jahren. Aufnahme am 20. Juni 1899. Gegen Ende des vorigen Monats Frösteln, Fieber, Schmerzen in der Brust, der Schulter und dem Rücken der linken Seite. St. praes.: vom 3. linken Intercostalraum an abwärts Dämpfung; Probepunction ergiebt gelblich klares Serum. Am 21. Bruststich mit Abfluss von 1000 ccm trüber, bräunlich gelber, alkalischer, seröser Flüssigkeit vom spec. Gew. 1018; mikroskopisch untersucht zeigte dieselbe reichliche rothe Blutkörperchen und wenige Leukocyten. Der Verlauf war von Anfang bis zum Ende fieberlos, die höchste Temperatur, welche während 2 Tagen nach der Operation beobachtet ist, war 37,6°. Die Temperaturcurve ist als Beispiel auf S. 530 reproducirt.

Fall 24. Okuda, 24jähr. Kaufmann, aufgenommen am 24. Juni 1899. Seit 12—13 Tagen Brustschmerz, spärlicher Husten, Gefühl von Völle im Leibe, Appetitlosigkeit, Athembeschwerden bei rechter Seitenlage. Status praes.: links vom 2. Intercostalraum ab Dämpfung; Probepunction mit gelblich klarer, seröser Flüssigkeit. Auch auf der rechten Seite vom 5. Zwischenrippenraum nach unten Dämpfung. Ausserdem Auftreibung des Leibes, dessen Umfang 67 cm beträgt; die Nabelgegend nimmt eine fast Faust-grosse, derbe Geschwulst ein. Probepunction auf der rechten Seite ergiebt gelblich klare Flüssigkeit serösen Charakters. Am 26. Bruststich auf der linken Seite mit 1150 ccm Entleerung rothbrauner, durchscheinender, schwach alkalischer Flüssigkeit vom spec. Gew. 1020; Eiweissgehalt 4 pCt. Punctions-Flüssigkeit auf der rechten Seite 500 ccm, röthlichbraun, ein wenig getrübt, schwach alkalisch, spec. Gew. 1020; Eiweissgehalt 5,6 pCt. Es war dies der einzige Fall, bei welchem wir beiderseitig unmittelbar nach einander punctirten und Luft einführten. Wir befürchteten ängstlich, dass Athem- und Kreislaufstörungen danach entstehen würden. Glücklicher Weise traten sie jedoch nicht ein. Da wir an der Brust beiderseitig blutiges

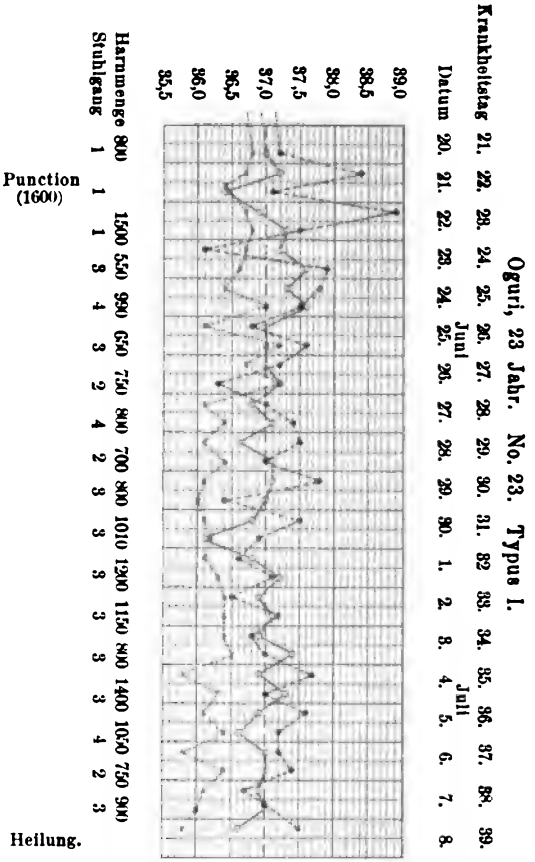

Exsudat und am Bauche einen Tumor gefunden hatten, so glaubten wir, dass der vorliegende Fall tuberculöser Natur sei und deshalb für denselben die Laparatomie angezeigt sei. Entgegen unserer Annahme wurden jedoch die blutigen Pleuritiden durch die einmaligen Paracentesen vollständig geheilt, und die Bauchgeschwulst verschwand gleichfalls im Verlaufe eines Monates spurlos. Patient geniesst gegenwärtig eine blühende Gesundheit. Was das Fieber anlangt, so war es am Abend der Aufnahme 38,3°, am nächsten 38°, an dem Tage der Punction 37,7°, während der folgenden 2 Tage 38°, danach 3 Tage lang 37,5°, um dann auf die Norm zurückzukehren und so fortzudauern.

Fall 25. Watanabe, ein 22jähriger Student, am 31. Juli 1899 aufgenommen. Seit 22.—23. dieses Monats an zeitweise auftretenden Brustmerzen, Appetitmangel, Verstopfung leidend. Status praes.: links vom

3. Intercostalraum an nach unten Dämpfung; Probepunction ergiebt gelblich klares Serum. Brststich am 1. August mit 1700 ccm Entleerung bräunlichrother Flüssigkeit von spec. Gew. 1020. Seitdem von Tag zu Tag besser werdend, nach einem halben Monate völlig genesen. Temperatur war vor der Punction täglich 38,5°—39°, nach derselben nur gerade am selben Abend bis 38°, vom nächsten Tage an fortdauernd normal. Temperaturcurve hier unten als Beispiel reproducirt.

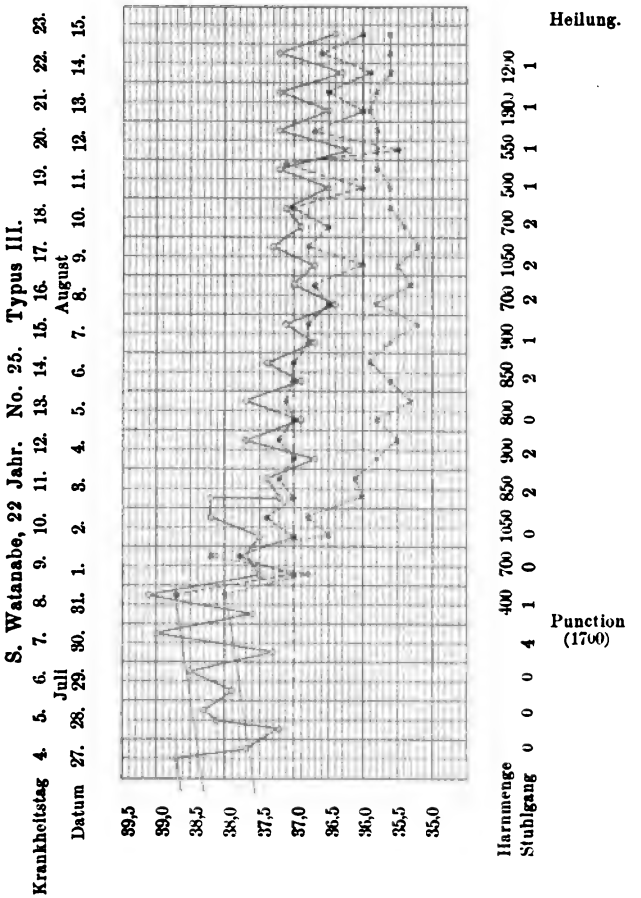

Fall 26. Ando, ein 21 jähriger Bauer; Aufnahme am 17. Nov. 1899. Etwa seit dem letzten Juli fühlte der Patient Gurren im Bauche und neulich Dyspnoe. Status praes.: auf der linken Seite überall ausgebreitete Dämpfung. Am 18. Brststich mit Entleerung von 1700 ccm gelblichgrüner, trüber, alka-

lischer Flüssigkeit vom spec. Gew. 1027. Damals war das Exsudat noch nicht als eitrig zu bezeichnen. Temperatur war dabei durchaus fieberhaft. Nach einem Aufenthalt von 8 Tagen verliess er, trotz meiner Warnung, zu früh das Hospital. Er trat am 22. März des nächsten Jahres (1900) zum zweiten Male in mein Krankenhaus ein, und die Krankengeschichte lautet: Nach der Heimkehr im letzten Jahre fühlte er sich völlig geheilt; seit 2 Wochen stellten sich von neuem Völle im Bauche, spärlicher Husten. Appetitverlust, täglich 3—4 malige Durchfälle ein. Patient wurde noch am Tage der Aufnahme punctirt und es wurden 1800 ccm eitrig-seröser Flüssigkeit abgelassen; spec. Gew. 1030. Mikroskopisch zeigte dieselbe zahlreiche zerfallene Leukocyten. Da man keine Neigung zur Genesung nach einer Woche sah, und da das Fieber unregelmässig zwischen 37,5°—38° schwankte, wurde am 31. die Thoracotomie ausgeführt. Die ersten 10 Tage nach der Operation fühlte der Kranke Erleichterung; die Eiterung wollte dagegen nicht aufhören, das Fieber nahm deutlich hektischen Charakter an und stieg bis auf 38,5°. Ungeachtet dieser ungünstigen Zustände verliess er die Heilanstalt am 4. Mai nach einem etwa 40 tägigen Aufenthalt. Weil es jedoch nach der Heimkehr immer fort schlechter wurde, kam der Kranke am 9. Mai zum dritten Male zur Aufnahme. Abendliche Temperaturen waren damals 38,5°—39°, Morgens 36,5° oder noch darunter. Die Suppuration und Abmagerung schritten weiter fort. Die am 20. Juni ausgeführte Rippen-Resection konnte den ungünstigen Fortschritt nicht hintanhalten. Das hektische Fieber dauerte immer fort; es gesellten sich dazu täglich mehrmalige Durchfälle. Trotz aller möglichen Mittel und Methoden verfiel er in Agonie und wurde so nach Hause transportirt.

Fall 27. Arakawa, ein sehr anständiger Bauer, 54 Jahre alt; Eintritt am 5. September 1899. Seit 30 Tagen Appetitlosigkeit, Diarrhoen, Kurzathmigkeit, Husten und Auswurf. Status praes. Links überall ausgebreitete Dämpfung. Am selben Tag Brststich mit 4500 ccm Entleerung bräunlichrother seröser Flüssigkeit; mikroskopisch untersucht finden sich zahlreiche Erythrocyten. Bei dem Kranken war der Erguss trotz reichlicher Entleerung am nächsten Tage noch bis zum 4. Intercostalraum nachweisbar und Plätschergeräusch deutlich hörbar. Da die Exsudation immer noch Neigung zeigte, sich zu vermehren, so wurde am 9. die zweite Punction ausgeführt und 1700 ccm wieder entleert. Die Beschaffenheit der Flüssigkeit war, wie vorher. Der Fall verlief durchgehends fieberlos. Da das nun noch vorhandene Succusionsgeräusch dem Patienten unerträglich lästig war, wurde er am 4. October zum dritten Male punctirt und 600 ccm entleert; spec. Gew. 1016. Die Beschaffenheit des Exsudats war diesmal gelblich klar geworden. 10 Tage danach wurde er geheilt entlassen. Wie gesagt, verlief der Fall fast ohne Temperatur-Steigerung, mit Ausnahme während dreier Tage einer Woche nach der zweiten und zweier Wochen vor der dritten Punction, an welchen das Fieber auf 38° stieg. Derselbe Kranke erkrankte im nächsten Jahre an Pleuritis der entgegengesetzten Seite (Fall 29).

Fall 28. Matsui, 32jähriger Mann, Eintritt am 28. September 1899. einer Woche Husten, Auswurf, Appetitverlust, Obstipation. Status ɜens: links vom 2. Zwischen-Rippenraum an Dämpfung. Am 30. tstich und Entleerung von 2500 ccm. 5 Tage nach der Operation er von 37,5°—37,9°, danach Nachlass auf die normale Temperatur; nach n 16tägigen Aufenthalt geheilt entlassen.

S. Matsui, 32 Jahr. No. 28. Typus II.

kheitstag	8.	9.	10.	11.	12.	13.	14.	15.	16.	17.	18.	19.	20.	21.	22.	23.
	Sept.								October							
n	29.	30.	1.	2.	3.	4.	5.	6.	7.	8.	9.	10.	11.	12.	13.	14.

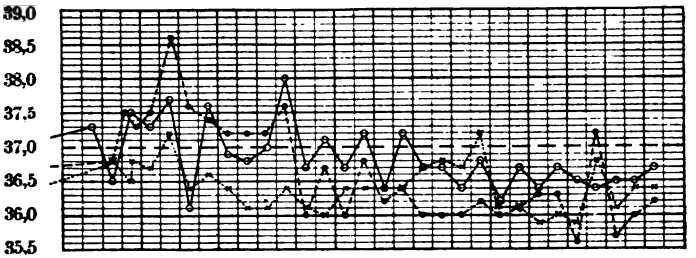

nmenge			1300	700	850	900	650	1900	1150	1450	1650	1900	1450	1850	1150
hlgang	1	0	0	1	0	1	0	1	1	1	1	1	1	3	3

Punction (2500)

Heilung.

Fall 29. Arakawa, ein Bauer, am 5. März 1900 aufgenommen. Er im vorigen Jahre an linksseitiger Brustfell-Entzündung (Fall 27) und geheilt entlassen. Nun war er vor einer Woche an einem äusserst n Tage zum Eröffnungsfest einer Dorfschule eingeladen und fühlte von elben Abend an Frösteln, Brustschmerzen und Kurzathmigkeit. Status ɜens: rechts vom 3. Intercostalraum an abwärts Dämpfung. Die Thora- ıtese wurde am selben Tage ausgeführt und 1350 ccm gelblich klaren ns vom spec. Gew. 1024 entleert. Seitdem verminderte sich das Exsudat Tag zu Tag und war nach 20 Tagen vollständig resorbirt. Vor der ation war er fieberlos, nach derselben 5 Tage lang Fieber bis gegen danach auf 37,5° nachlassend.

Fall 30. Honda, ein 19jähriger Student, Eintritt am 28. April 1900. 10 Tagen Brustschmerz, geringer Husten, Nachtschweiss. Status praes.: vom 1. Rippen-Zwischenraum an abwärts Dämpfung: Probepunction bt gelblich klare Flüssigkeit. Am 30. Bruststich mit 1450 ccm Entleerung. Exsudation recidivirte seitdem nicht und nach einem Aufenthalt von Tagen wurde er völlig geheilt entlassen. Die Körpertemperatur war end 6 Tagen vor und nach der Punction fieberlos, darauf während 10 Tagen

bis 38° reichendes, unregelmässig remittirendes Fieber und danach wieder auf die normale Körperwärme zurückkehrend.

Fall 31. Asano, ein Fräulein von 17 Jahren, Eintritt am 13. Mai 1900. Seit 70 Tagen hohes Fieber, Husten, Nachtschweisse, Appetitlosigkeit, Verstopfung. Status praes.: links überall ausgebreitete Dämpfung; hier und da trockenes Rasseln auf der rechten Lunge; Probepunction ergiebt gelblich klare, seröse Flüssigkeit. Brustsstich am 16. mit 400 ccm Entleerung, spec. Gew. 1020, gelblichgrün, klar. Vor der Operation zeigte die Kranke Fieber von 38°—39°, Pulsfrequenz 130—140, dazu Abmagerung des ganzen Organismus. Nach der Punction Temperatur-Steigerung, Pulsfrequenz ebenso hoch, wie vorher; trotz der fortschreitenden Schwäche verliess sie uns nach 15 Tagen noch ungeheilt. Die Temperaturcurve als Beispiel wiedergegeben.

Fräulein Asano, 17 Jahr. No. 31. Typus IV.

Krankheitstag	71.	72.	73.	74.	75.	76.	77.	78.	79.	80.	81.	82.	83.	84.	85.
							Mai								
Datum	12.	13.	14.	15.	16.	17.	18.	19.	20.	21.	22.	23.	24.	25.	26.

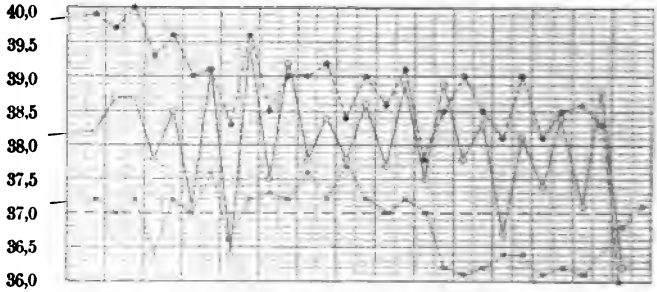

Harnmenge		500	700	600	500	400	300	800	400	500	430	400	200	50	
Stuhlgang	0	1	1	0	0	2	2	2	2	1	1	1	1	1	1

Punction (400).

Bevor Heilung entlassen, Ausgang unbekannt.

Fall 32. Mori. 45 Jahre alt, trat am 13. Juni 1900 ein. Im September vorigen Jahres soll er an linksseitiger Pleuritis gelitten haben; jetzt fühlte er wieder Brustschmerz, Oppressionsgefühl an der Brust, Fieber ohne Frösteln, spärlichen Husten. Status praes.: Dämpfung vom 4. Rippen-Zwischenraum an auf beiden Seiten. Am 14. Bruststich auf der rechten Seite und Entleerung von 1500 ccm, spec. Gew. 1020. Seitdem schritt die Resorption Ergüsse täglich fort, und nach einem Aufenthalt von 22 Tagen wurde llig genesen entlassen. Vor der Punction war das Fieber 39,2° und ad in dieser Höhe noch 10 Tage fort; Nach 10 weiteren Tagen fiel es 8°, um dann auf die Norm zurückzusinken.

Fall 33. Kato, ein 32jähriger Mann, eingetreten am 26. Juli 1900. Seit März dieses Jahres Husten, Praecordialangst, Nachtschweisse, Appetitlosigkeit, anfangs Brustschmerzen. Status praes.: links vom 2. Intercostalraum ab nach unten Dämpfung; Probepunction ergiebt gelblich klare Flüssigkeit. Bruststich am 27. mit 2300 ccm Entleerung; spec. Gew. 1020. Vor der Punction stand das Fieber bis auf 38,1°, nach derselben kehrte es gleich auf die normale Temperatur zurück. Der Kranke wurde mit 10tägigem Aufenthalt fast völlig geheilt entlassen. Danach kam er noch ambulant zur Behandlung und war binnen kurzer Zeit vollständig geheilt.

Fall 34. Nagata, ein bejahrter Herr im Alter von 78 Jahren. Eintritt am 16. Juli 1900. Vom 9. dieses Monats an Unwohlsein, Husten, Auswurf, Brustschmerz, Frost, Appetitmangel. Status praes.: links überall Dämpfung. Am 18. Punction mit Entleerung von 2000 ccm, spec. Gew. 1020; danach von Tag zu Tag Besserung; nach einem 17tägigen Aufenthalt völlig geheilt entlassen. Temperatur war vor der Operation 38,3°, nach derselben nur einen Tag 38°, sonst normale Körperwärme.

Fall 35. Hattori, 20jähriger Jüngling; Aufnahme am 17. Aug. 1900. Seit einem Monate Husten, Auswurf, Gefühl der Völle im Bauche, Appetitverlust. Status praes.: rechts vom 1. Rippen-Zwischenraum an nach unten Dämpfung. Am 18. vom 3., am 21. vom 4. Intercostalraum ab nach abwärts Dämpfung. Da danach kein Zeichen von Besserung zu finden war, wurde am 29. der Bruststich ausgeführt mit Entleerung von 486 ccm blutig gefärbter Flüssigkeit vom spec. Gew. 1020. Temperatur war von vornherein bis auf 38°—38,5° remittirend, am Tage der Punction und am nächsten Abend noch auf 39,1° erhöht. Der Kranke wurde aus häuslichen Rücksichten an diesem Tage nach Hause transportirt, über den weiteren Verlauf erhielt ich keine Nachricht. Sputum-Untersuchung war frei von Tuberkelbacillen.

Fall 36. Tange, 36jähriger Actienhändler; Aufnahme am 11. Aug. 1900. Den Beginn der Erkrankung kann der Kranke nicht sicher angeben. Bisher hatte er von seiner gegenwärtigen Krankheit fast nichts gemerkt. Weil er von Geburt an schwächlich war, schien er seine Beschwerden nicht für eine Erkrankung gehalten zu haben. Auf genauere Nachfragen meinte er, vielleicht seit Anfang Juli krank zu sein und seit Anfang dieses Monats an geringem Husten und Auswurf zu leiden. Status praesens.: rechts vom 2. Intercostalraum nach abwärts Dämpfung. Am Tage des Eintrittes Punction mit Entleerung von 600 ccm grünlichgelber, seröser Flüssigkeit vom spec. Gew. 1040. Nach der Operation stand die Temperatur 10 Tage lang auf 38°, weitere 10 Tage darauf auf 37,5°. Da aber die Resorption des Exsudates nicht merklich und die bei der letzten Punction entleerte Menge nicht genügend war, so entschlossen wir uns, eine zweite Operation auszuführen und zogen noch 580 ccm aus. Diesmal war aber der Erguss blutig gefärbt. Danach stieg die Körperwärme während einer Woche bis gegen 38°, später fiel dieselbe auf 37,5° und so blieb sie bis zur Entlassung. Das Exsudat wurde gleichzeitig gänzlich resorbirt.

Fall 37. Nagao, 25 jähriger Bauer; Eintritt am 13. September 1900. Vor 15 Tagen fühlte er Lendenschmerzen, welche allmählich auf den Bauch übergingen, zu gleicher Zeit trat Brustschmerz mit Husten auf. Er soll in seiner Kindheit an Asthma gelitten haben. Status praesens: links vom 2. Rippen-Zwischenraum an Dämpfung. Bruststich am 14. mit 1400 ccm Entleerung gelblich klarer, alkalischer Flüssigkeit vom specifischen Gew. 1020. Am 18. Dämpfung vom 4. Intercostalraum. Danach von Tag zu Tag besser; am 6. October völlig geheilt entlassen. Der Fall verlief gänzlich fieberlos.

Fall 38. Naganawa, 30 jähriger Kaufman: am 1. October 1900 aufgenommen. Seit 30 Tagen ist er krank; während der ersten 10 Tage Gefühl von Spannnng im Bauche, darauf Unmöglichkeit, auf der linken Seite zu liegen. Status praes.: links vom 1. Rippen-Zwischenraum an Dämpfung: Probepunction mit bernsteingelber, klarer Flüssigkeit. Bruststich am 2. Nov. mit Entleerung von 3000 ccm grünlichgelber Flüssigkeit; spec. Gew. 1020. Am 6. nur noch matte Dämpfung am untersten Theile hinten. Temperatur durchaus nicht über 37°. Am 15. vollständig geheilt entlassen.

Fall 39. Miwa, Kaufmann im Alter von 73 Jahren; Eintritt am 22. October 1900. Seit dem 10. dieses Monats Frost, Schmerzen am Kopfe, Bauche und an der Brust, Husten mit Auswurf, Appetitlosigkeit, täglich 2—3 malige dünne Stühle. Status praes.: links überall Dämpfung. Am 23. Punction mit 2500 ccm Entleerung gelblich klarer Flüssigkeit vom spec. Gewicht 1020. Nach dieser einmaligen Punction kehrte die Dämpfung nicht wieder zurück und nach 23 tägigem Aufenthalt wurde Patient völlig genesen entlassen. Am Tage des Eintrittes und der Operation zeigte er abendliches Fieber von 38,3° und 38,4°; am Tage nach der Punction den ganzen Tag unter 37°. Doch vom 2. Tage nach der Operation stieg die Temperatur allmählich jeden Tag um 0,5° und erreichte am 2. November den höchsten Punkt, 39,3°, wo sie 3 Tage stehen blieb, um dann allmählich wieder auf die normale Temperatur herabzugehen; nach einer Woche, in der er fieberlos war, verliess der Patient meine Heilanstalt, um weiter ambulant behandelt zu werden. Fieber und Erguss kamen nicht wieder zurück.

Die Hauptmerkmale der beschriebenen 39 Fälle sind der Uebersichtlichkeit halber tabellarisch zusammengestellt beigegeben.

Bei allen diesen Fällen waren ausser dem Bruststich allgemein übliche Arzneimittel nebenbei angewandt worden, desgleichen die zeitweise nöthigen palliativen Behandlungen. Die am meisten gebrauchten Recepte sind Weinstein 15,0 in 6 getheilten Dosen, li acet. et nitr. 5—8,0, bei hohem Fieber Natr. salicyl. 6,5 alige Theilung, bezw. Aspirin, Antipyrin u. s. w. Die bei ausgeführten Thoracocentesen sind zumeist der Bequemlichhalber im Untersuchungssaal ausserhalb der Ordinations-

stunden unternommen, kein einziges Mal besonders im aseptischen Operationssaal. Bei sehr geschwächten Kranken, für welche Hin- und Hertragen lästig und schädlich sein kann, pflegen wir sogar im Krankenbette selbst die Operation auszuführen. Die in der Tabelle angegebenen 4 Fälle, deren Verlauf uns nicht bekannt sind, sind wohl nicht alle gestorben; alle diese Patienten sind mit hohem Fieber in mein Krankenhaus eingetreten und erfuhren keine Aenderung durch die Operation, d. h. sie wurden weder gebessert noch verschlimmert. An dem unter a) mitgetheilten missglückten Fall, bei welchem Miliar-Tuberculose auftrat, ist, wie vorhin auseinandergesetzt, nicht allein die Luft-Einführung schuld. Auch die eitrige Infection des Falles 26, welcher anfänglich eine etwas getrübtes seröses Exsudat und ein halbes Jahr nach der Thoracocentese einen eitrigen Erguss zeigte, ist nicht auf die Luft-Einführung zurückzuführen. Es ist höchst wahrscheinlich, dass wir es an der Desinfection der Hände, Instrumente u. dergl. haben fehlen lassen. Zum Schluss ist noch hervorzuheben, dass meine Methode bei den blutigen Ergüssen zumeist günstige Resultate erzielt hat.

Die Luft-Einführung in die Pleurahöhle ist also nicht nur ganz und gar unschädlich, sondern im Gegentheil mit vielen Vortheilen verbunden.

Die Literatur, welche meiner Arbeit verwandte Versuche enthält, habe ich möglichst durchforscht. Doch war die Ausbeute sehr gering, zumal da alle diesbezüglichen Arbeiten die methodische Behandlung der exsudativen Pleuritis nicht als Hauptzweck haben.

Ich benutze die Gegelegenheit, meinem Herrn Collegen Dr. K. Kawai und allen meinen Assistenz-Aerzten meinen herzlichen Dank für ihre Hülfe und ihr Interesse an meiner Arbeit auszusprechen.

No. der Beobachtungsfälle	Geschlecht	Alter	Kranke Seite und Höhe der Dämpfung	Verlaufstage v. Anfange bis zur Punction (Tage)	Körpertemperatur vor der Punction (Grade Celsius)	Verlaufstage bis z. Nachlass d. Fieberanschl. der Punction
Fall 1	Mann	16	v. 2. R.raum rechts	kürzlich	37,5	8
„ 2	Mann	20	v. 2. R.raum rechts	20	37,5	0 [1])
„ 3	Weib	34	überall links	54	38,7	8 [2])
			v. 3. R.raum links	60	39,1	8
„ 4	Mann	32	v. 3. R.raum rechts	40	37,4	0
„ 5	Mann	23	v. 1. R.raum rechts	70	37,8	22
„ 6	Mann	15	überall rechts	17	38,0	5
„ 7	Frau	40	v. 2. R.raum rechts	100	38,3	1
„ 8	Frau	19	v. 2. R.raum rechts	8	37,0	2
„ 9	Frau	6	überall links	21	38,3	3
„ 10	Frau	34	überall rechts	180	38,5	0
„ 11	Mann	20	v. 1. R.raum rechts	19	38,7	9
„ 12	Mann	25	v. 1. R.raum rechts	12	37,2	0
„ 13	Mann	16	überall rechts	10	39,2	7
„ 14	Frau	22	v. 2. R.raum rechts	25	37.9	20
„ 15	Mann	65	v. 2. R.raum links	14	37,2	26
„ 16	Mann	16	v. 3. R.raum links	21	40,1	25
„ 17	Mann	55	v. 2. R.raum rechts	90	37,1	0
Recidiv n. 15 Tagen				105	36,4	0
				113	35,9	0
Fall 18	Mann	45	v. 4. R.raum rechts	200	38,5	40
„ 19	Mann	30	v. 3. R.raum rechts	12	37,7	5
Recidiv n. 10 Tagen			v. 2. R.raum links	22	37,4	1
			v. 3. R.raum links			
Fall 20	Mann	19	v. 2. R.raum links	70	37,7	10
			v. 3. R.raum links	75	38,0	5
„ 21	Mann	21	überall links	16	37,8	14
			v. 4. R.raum links	21	38,1	10
„ 22	Mann	46	v. 3. R.raum rechts	100	37,0	3
„ 23	Mann	22	v. 3. R.raum rechts	21	37,0	4
„ 24	Mann	24	v. 2. R.raum links	12	38,0	7
			v. 5. R.raum rechts	12	38,0	7
„ 25	Mann	22	v. 3. R.raum links	7	39,0	3
„ 26	Mann	21	überall links	150	36,8	0
Recidiv n. 6 Monaten		22	überall links	14	37,3	8
Fall 27	Mann	54	überall links	30	36,9	0
			v. 3. R.raum links	35	36,9	10
				58	37,5	0
„ 28	Mann	32	v. 2. R.raum links	8	37,3	5
„ 29	Mann	55	v. 3. R.raum rechts	7	36,8	15
„ 30	Mann	19	überall links	12	37,2	15
31	Frau	17	überall links	75	39,0	8
32	Mann	45	v. 4. R.raum rechts	8	39,2	20
33	Mann	32	v. 2. R.raum links	150	38,0	3
4	Mann	78	überall links	10	37,7	7
5	Mann	20	v. 3. R.raum rechts	40	38,9	8
6	Mann	35	v. 2. R.raum rechts	30	37,6	30
			v. 3. R.raum rechts	47	37,5	12
37	Mann	25	v. 2. R.raum links	15	37,3	0
38	Mann	37	v. 1. R.raum links	31	37,1	0
„ 39	Mann	23	überall links	13	38,3	24

Anzahl der Punctionen an einem Kranken	Menge des auf einmal entleerten Ergusses (ccm)	Beschaffenheit der Ergüsse	Spec. Gew. der Ergüsse	Länge des Aufenthalts im Hospital (Tage)[3]	Ausgang (Heilung 85 pCt. unbekannt 10 pCt. Tod 5 pCt.)	Typen des Verlaufs
1	1200	serös	1019	7	Heilung	III
1	1500	"		50	"	III
2	2450	"	1025	28	unbekannt	IV
	1350	"	1022			
1	2200	"	1022	60	Heilung	I
1	1700	"		19	"	II
1	1450	"	1017	90	"	I
1	1400	"		28	unbekannt	III
1	700	blutig		15	Heilung	I
1	600	serös	1015	30	"	III
1	3500	"	1020	23	"	I
1	1700	"	1017	44	"	III
1	1200	"	1025	40	"	I
1	800	"		13	"	III
1	1500	"		24	"	II
1	1400	"		41	"	II
1	1000	"		31	"	III
3	1650	"	1020	19	Heilung	I
	2000	"	1020	12		
	650	"	1018			
1	800	blutig	1020	52	Tod?	IV
2	2400	serös	1015	7	Heilung	II
	1650	"	1018	7		
2	1300	blutig	1020	37	"	II
	500	"	1022			
2	1400	serös	1020	20	"	II
	1200	"	1020			
1	300	blutig	1020	20	"	I
1	1600	serös	1018	19	"	I
1	1150	blutig	1020	35	"	III
1	500	"	1020			
1	1700	serös	1020	15	"	III
1	1700	"	1027	7	"	I
1	1800	eiterig	1030	40	Tod?	
3	4500	blutig		40	Heilung	II
	1700	"				
	600	serös	1016			
1	2500	"		16	"	II
1	1350	"	1042	33	"	II
1	1450	"		28	"	II
1	400	"	1020	15	unbekannt	IV
1	1400	"	1020	24	Heilung	III
1	1080	"	1020	10	"	III
1	2000	"	1020	17	"	III
1	480	blutig	1020	15	unbekannt	IV
2	600	serös	1040	35	Heilung	II
	580	blutig				
1	1400	serös	1020	24	"	I
1	3000	"			"	I
1	2500	"			"	III

Anmerkungen zu der vorstehenden Tabelle.

[1]) Bei den mit 0 bezeichneten Fällen war der Patient vor der Punction fieberlos, und auch durch dieselbe wurde Temperatur-Steigerung nicht hervorgerufen.

[2]) Bei allen mit 8 bezeichneten Fällen war ein Nachlass der Temperatur-Erhöhung während des Aufenthaltes in meinem Krankenhause nicht zu sehen.

[3]) Die unter dieser Rubrik angegebenen Zahlen stimmen nicht vollständig mit der Geschwindigkeit der Heilwirkung überein, da die vorsichtigen Kranken auch nach der Heilung lange das Krankenhaus nicht verlassen und die anderen, wenn sie sich nur ein wenig besser befinden, trotz ärztlicher Warnung zu früh fortgehen.

Literatur.

1. Roberts' Handbook of the theory and practice of medicine, 8. edition 1890, pag. 489. — and by Parker to introduce the filtered and carbolized air into the pleural cavity by means of suitable apparatus in order to dicharge the fluid.
2. Walthard: Ueber die Wirkung der atmosphärischen Luft auf die normale Serosa. Centralblatt für Bacteriol. und Parasitenk. XII, 11 u. 12, S, 372, 1892.
3. Nolen: Eine neue Behandlungs-Methode der exsudativen tuberculösen Peritonitis. Berl. klin. Wochenschr. No. 34, 1893.
4. Brial: The therapeutic action of air on the serous membrane (Thèse de Bordeaux; an epitome of current medical literature of Brit. med. Journal, 17. Sept. 1898).
5. Potain: Des injections intra-pleurales d'air stérilisé dans le traitement des épanchements pleuraux consecutives aux pneumothorax (Bull. de l'Académie 3. S. XIX, 17, pag. 637, 1888; Schmidt's Jahrb. Bd. CCXIX, S. 148).
6. Szupak: Experimentelle Untersuchungen über die Resorption der Pneumothorax-Luft (Gesammelte Arbeiten aus der medic. Klinik zu Dorpat, 1893, S. 379; Schmidt's Jahrb. Bd. CCXL, S. 126).

XXV.

Pathologisch-anatomische Studien über acute u. chronische Laryngitis nichtspecifischen Ursprungs nebst Bemerkungen über Vorkommen von Plasma- und Mastzellen.

(Aus dem Pathologischen Institut zu Berlin.)

Von

Dr. A. Hirschmann,

Specialarzt für Hals-, Nasen- und Ohrenleiden, Berlin.

Nachdem durch die sorgfältigen Arbeiten von Kanthack, R. Heymann, B. Fränkel, P. Heymann, Kölliker, Ebner u. A. die normale Anatomie des Larynx in der neueren Zeit wiederholt eine eingehende Bearbeitung erfahren hat, erschien es nicht nur nothwendig, auch die pathologischen Veränderungen im Allgemeinen einer Durchsicht zu unterziehen, sondern die gewonnene sichere Grundlage musste nunmehr auch dazu verwendet werden, einzelne Gebiete, welche bisher ein wenig vernachlässigt worden waren, einer systematischen Bearbeitung zu unterwerfen. Ich habe es daher zunächst unternommen, die pathologisch-anatomischen Veränderungen des Kehlkopfs bei der acuten und chronischen Laryngitis nicht specifischen (Tuberculose, Syphilis) Ursprungs mit Benutzung einer grösseren Zahl bezüglicher Fälle festzustellen. Dabei entstand zugleich die weitere Aufgabe, die pathologisch-anatomischen Befunde zur Erklärung für die letzten Erscheinungen zu verwerthen, welche der Kehlkopf des Lebenden während einer solchen Laryngitis bietet. Zwar konnte natürlich ein unmittelbarer Vergleich des Befundes am Lebenden mit dem der Leiche nicht zulässig sein; ich habe mich aber durch genaueste Prüfung überzeugt, dass, wenn die Präparate [illegible] frisch zur Untersuchung gelangten, der Kehlkopf der Leiche [illegible] zu dem des Lebenden [illegible] im Falle einer [illegible] an Laryngitis in Frage, [illegible] Veränderungen

zeigte, welche ich am Lebenden vielfach beobachtet habe. Wenn ich bei der Auswahl der Fälle nur diejenigen berücksichtigte, welche sowohl im Larynx, als auch in sämmtlichen übrigen Organen jegliche Zeichen einer specifischen Erkrankung vermissen liessen, so that ich dies, wie ich hier gleich bemerken möchte, u. A. auch deshalb, um bezgl. der Frage der Entstehung von Geschwüren bei einfacher Laryngitis einwandsfreie Ergebnisse zu erheben. Besondere Aufmerksamkeit habe ich in jedem Falle dem Vorhandensein von Plasma- und Mastzellen gewidmet, indem ich nicht allein das Auftreten und die Bedeutung derselben bei einfacher Laryngitis feststellen wollte, sondern auch hoffte, Thatsachen zu finden, welche vielleicht geeignet wären, zur Aufklärung des Wesens jener beiden Zellarten beizutragen. Meine nach dieser Richtung hin thatsächlich gewonnenen positiven Ergebnisse habe ich in einem besonderen Abschnitt behandelt.

Der mikroskopischen Untersuchung wurden insgesammt 25 Kehlköpfe unterworfen. Unter diesen befindet sich ein Fall von Laryngitis acuta als Befund bei der Section eines an Influenza-Pneumonie verstorbenen Kranken. Ich möchte dies besonders hervorheben, weil die Laryngitis bei Influenza bisher nur selten zur anatomischen Untersuchung gekommen ist. Die 24 übrigen Fälle zeigten eine mehr oder weniger ausgeprägte Laryngitis chronica. Von diesen Fällen stammen 11 von Personen her, die an Herzfehlern gestorben waren, 4 von Potatoren, während bei den übrigen die Todesursache verschieden, jedoch nicht derartig war, dass ihr ein Einfluss auf die Entstehung der Laryngitis zugeschrieben werden könnte.

Das Material entstammt dem Berliner Pathologischen Institut, und bin ich dem Vorstand desselben, Herrn Geh.-R. Prof. Dr. Virchow, für die gütige Ueberlassung des Materials und die Anweisung eines Arbeitsplatzes im Institut zu Dank verpflichtet. Herrn Privat-Doc. Dr. Oestreich, Assistenten am Institut, statte ich für die gütige Unterstützung bei der Auswahl des geeigneten Materials und für die zahlreichen und werthvollen Anregungen bei der Abfassung dieser Arbeit meinen verbindchsten Dank ab.

Die Behandlung des Materials geschah in der Weise, dass nächst der genaue makroskopische Befund an dem der Leiche

entnommenen frischen Präparat erhoben und aufgezeichnet wurde. Alsdann wurde der ganze Kehlkopf in Formalin gehärtet. Diese Behandlungsweise erwies sich u. A. als besonders vortheilhaft für die Erhaltung des Blutes. Nur vereinzelt wurde der Härtung in Alkohol der Vorzug gegeben wegen einiger Vortheile, welche dieser Methode zum Zwecke der besseren Darstellung der Plasma- und Mastzellen zwar von einigen Autoren zugeschrieben werden, sich mir aber nicht entscheidend für die eine oder andere Färbungs-Methode bewährt haben. Aus dem gehärteten Larynx wurden alsdann drei verschiedene Theile herausgeschnitten, deren einer Stimmband, Taschenband und Ventrikel zusammenhängend enthielt, deren zweiter ein Stück Epiglottis, deren dritter ein Stück Hinterwand bildete. Diese Theile wurden, wie üblich, in Alkohol aufsteigender Concentration nachgehärtet, in Paraffin eingebettet und geschnitten. Von jedem Präparat wurden Schnitte mit Hämatoxylin-Eosin, Orcëin, Thionin und polychromem Methylenblau gefärbt. Bezüglich der letzten Färbung richtete ich mich nach den Angaben von Joannovicz (Zeitschrift für Heilkunde, Bd. 20, 1899), welcher eine kleine Modification der Unna'schen Plasmazellen-Färbung angegeben hat. Ich darf vielleicht darauf aufmerksam machen, dass es, wie ich aus eigener Erfahrung versichern kann, hierbei ganz besonders auf das sorgfältige Auswaschen der Schnitte nicht nur vor der Differenzirung durch die Glycerin-Aether-Mischung, sondern besonders auch nach derselben ankommt, da sonst nachträglich eine weitere Entfärbung eintritt. Auch trotz Innehaltung dieser Vorsichtsmaassregeln ist mir die schnelle Vergänglichkeit der Präparate aufgefallen, so dass gerathen werden muss, besondere Befunde möglichst sogleich festzulegen, da sie später an den Präparaten in früherer Deutlichkeit nicht wiedergefunden werden könnten.

Zahlenwerthe, welche in der vorliegenden Arbeit gegeben werden, sind durch Messung mittelst eines in $\frac{1}{10}$ mm getheilten Ocularmikrometers (Ocular II Leitz) und Objectiv VII bei einer Tubuslänge von 170 mm ermittelt worden.

Ich habe die Veränderung des Epithels, der Membrana propria (kleinzellige Infiltration, Oedem, Drüsen) in gesonderten Abschnitten behandelt. Im Anschluss an die Besprechung der Drüsen habe ich die Resultate meiner Untersuchungen über das

Vorkommen von Plasma- und Mastzellen angeführt. Zuletzt habe ich zu entwickeln versucht, in welcher Weise ich die an meinen Fällen gewonnenen pathologisch-anatomischen Ergebnisse verwerthen konnte zur Beurtheilung und Erklärung von einigen Veränderungen, welche am Lebenden im Verlaufe einer acuten oder chronischen Laryngitis gesehen werden.

I. Die Veränderungen des Epithels.

Da im normalen Kehlkopf zwei verschiedene Arten von Epithel, geschichtetes, flimmerndes Cylinderepithel und geschichtetes Plattenepithel vorkommen, mussten die Veränderungen des Epithels einer getrennten Besprechung unterworfen werden.

Zahlenangaben über die Höhe des Epithels können bei den grossen Schwankungen nur als Durchschnittswerthe mitgetheilt werden, und da ihnen in Folge dessen nur beschränkter Werth zukommt, habe ich mich nach dieser Richtung hin kurz gefasst. Auf die Höhe des Epithels ist neben der Summe der Zellschichten auch die vielfach wechselnde Form und Höhe der einzelnen Zellen selbst von Einfluss. R. Heymann[1] giebt die Höhe des Epithels im normalen Larynx auf durchschnittlich 0,055 mm an; gegen den freien Rand der Bänder zu wird dasselbe schnell dünner und behält an demselben nur noch eine Höhe von 0,023—0,026 mm. Für das Plattenepithel fand ich in den meisten von mir untersuchten Fällen bedeutend höhere Zahlen, welcher Umstand auf bestehende reichlichere Production und damit auf stärkere desquamative Processe bezogen werden muss. Die Dicke desselben erreichte das Zehn- und Mehrfache der angegebenen Zahl. Das Cylinderepithel nimmt in so hohem Grade nicht zu; es hat an keiner Stelle die Höhe von 0,14 mm überschritten. Jene gleichmässige Abnahme des Dickendurchmessers des Epithels nach dem freien Rand der Bänder zu wird bei der pathologisch veränderten Larynxschleimhaut nicht gesehen. Aber ich konnte feststellen, dass gerade an diesen Stellen Abstossung und gänzliche Ab-[illegible]sung des Epithels bis zur völligen Entblössung der Membrana [illegible]pria eintritt und glaube vermuthen zu dürfen, dass sowohl [illegible] Abplattung des normalen Epithels an diesen Stellen, als [illegible]h die Ablösung des pathologisch veränderten Epithels durch

die gleiche mechanische Ursache nur mit anderer Wirkung bedingt wird. Während das normale Epithel unter dem Einfluss regelmässiger functioneller Bewegungen, besonders der Phonation, jene Abplattung der einzelnen Zelllagen erleidet, wird das pathologisch veränderte Epithel durch dieselben Ursachen, zu denen noch vermehrte Reize (Hustenanfälle, forcirte Phonation, chemisch veränderte Secrete) hinzukommen, gelockert und abgelöst.

Das Plattenepithel zeigt unter dem Einfluss der acuten und chronischen Entzündung eine Vermehrung der Zellen, welche die verschiedensten Grade erreichen kann und im Allgemeinen sämmtliche Schichten des Epithels betrifft. Jedoch beruht die Dickenzunahme des Epithels vorzugsweise auf einer erheblichen Zunahme der Zelllagen der mittleren Schicht, welche, statt wie normal aus 6—8 Lagen zu bestehen, 40—50 Schichten umfassen kann. Diese grosse Menge von Zellen wird vorzugsweise von der unteren Schicht, der Basalzellen-Schicht, geliefert, welche unter Vermittelung der Membrana limitans der M. propria aufsitzt. Diese Schicht besteht im normalen Zustande wesentlich aus einer Reihe cubischer bis cylinderförmiger Zellen, die, wie bereits Verson[2] angegeben hat, pallisadenartig neben einander stehen und einen längs ovalen Kern besitzen. Durch Proliferation in Verbindung mit subepithelialer Anhäufung von Rundzellen geht, wie ich mich häufig überzeugen konnte, die regelmässige Anordnung dieser untersten Zellreihe und die cubische Form der Zellen verloren, und die Grenze zwischen Epithel und Membrana propria wird undeutlich. Die Zellen der untersten Schicht des Epithels zeigen alsdann mit den zum grössten Theil aus ihnen hervorgegangenen Zellen der mittleren Schicht die mannigfaltigsten Formen; ausserdem sind ihnen Rundzellen in wechselnder Zahl und Grösse beigemischt. Eine Trennung der einzelnen Schichten des Epithels ist dann nicht mehr möglich. Trotz dieser zweifellos sehr regen Proliferation von Zellen habe ich in meinen Präparaten Mitosen nicht gefunden. Dieser negative Befund berechtigt aber zu keinem weiteren Schluss, da mein Material Leichen entstammte (Hammer[3]). An den obersten Zelllagen vermisste ich in diesen Fällen von hochgradiger Zell-Proliferation die deutliche Abplattung, welche unter normalen Verhältnissen einzutreten pflegt, ebenso wie den Uebergang in Ver-

hornung. Eine Abflachung und Langstreckung der Zellen findet in geringerem Grade meistens noch statt, aber der Zellkörper und besonders der Kern lassen sich immer noch distinct färben. An der Oberfläche erfolgt, bevor es überhaupt zur Verhornung kommt, eine Abstossung von Zellen; dieselbe betrifft bisweilen nur einzelne Zellen, löst aber in den meisten Fällen auf grössere Strecken ganze Zellschichten ab, die in mehr oder minder loser Verbindung mit der Oberfläche bleiben können. Die abgelösten Zellen bilden den grössten Theil der corpusculären Elemente des Secrets, welches von der Kehlkopf-Schleimhaut abgesondert wird. Bei der Besprechung des Cylinderepithels werde ich auf diesen Punkt genauer zurückkommen, insbesondere mit Berücksichtigung der dadurch bedingten Folgezustände. Neben dieser Steigerung des desquamativen Processes habe ich auch Fälle gesehen, deren Zell-Proliferation erheblich geringer war und bedeutend langsamer geschah, so dass eine Verhornung der obersten Zelllagen mehr oder weniger deutlich war. Das Epithel erreicht in derartigen Fällen bisweilen eine ganz beträchtliche Dicke (0,1 mm) und bildet Papillen, auf die ich an späterer Stelle eingehe.

An den Stellen, die Cylinderepithel tragen, habe ich sowohl in dem acuten, wie in chronischen Fällen fast durchweg die Flimmerhaare auch bei Entzündungen leichteren Grades nicht mehr nachweisen können. Nur einige Male habe ich sie und dann ausschliesslich im Sinus ventricularis finden können, bei gleichzeitigem Fehlen an den anderen Flimmer-tragenden Epithel-Partien. Da ich nun alle Präparate einer gleichen Behandlungsweise unterzogen habe, insbesondere auch gemeinsam Taschenband, Stimmband und Ventrikel in einem Stück herausgeschnitten und eingebettet habe, sehe ich den Grund für das Fehlen der Härchen in vitalen Vorgängen am Epithel, vermuthlich in der Einwirkung chemisch veränderten Secrets auf das in Folge der Entzündung aufgelockerte Epithel. Im Uebrigen ist das Cylinder-pithel denselben Vorgängen der Proliferation unterworfen, welche im Plattenepithel bereits geschildert worden sind. Auch hier f ich auf Stellen, an welchen die Basalzellen-Schicht mit einer rken subepithelialen Zell-Infiltration zu einem schwer trenn-ren Ganzen vereinigt war, und wo eine gleich starke Neubildung

der Zellen der mittleren Schicht bestand. Dennoch fand ich niemals eine so starke Zunahme des Dickendurchmessers, wie beim Plattenepithel, was ich in Zahlen bereits ausgedrückt habe. An dem Cylinderepithel sind zwei Veränderungen besonders bemerkenswerth: entweder kommt es zur Ablösung und Abstossung des Epithels in gleicher Weise, wie beim Plattenepithel, oder zur Umwandlung des Cylinderepithels in Plattenepithel. Beide Vorgänge konnten wiederholt in demselben Präparat gleichzeitig festgestellt werden, was nicht auffallend erscheint, wenn ich hinzufüge, dass die pathologischen Epithel-Veränderungen oft nur kleine Strecken betreffen und mit normalen Zuständen abwechseln. Diese Verschiedenheiten in der Veränderung des Epithels verdanken nach meinen Beobachtungen ihren Ursprung bestimmten Einflüssen, die in der verschiedenen Natur der Schleimhaut-Erkrankung, wie auch Eppinger[4] hervorhebt, gegeben sind (irritative Entzündung — chronische Stauungs-Katarrhe).

Mit der Abstossung des Epithels waren mannigfaltige Veränderungen verbunden. In einzelnen Fällen war das Cylinderepithel wie aufgefasert, gleichsam als wären einzelne Zellen herausgezupft, in anderen Fällen war die Abstossung schichtweise erfolgt, ebenso, wie beim Plattenepithel, so dass in Folge Fehlens der obersten Schicht des Epithels dasselbe nur aus der Basalzellen-Schicht und der an Zahl der Zelllagen vermehrten mittleren Schicht bestand. Aber auch diese kann verloren gehen. Damit ist das Epithel nur noch auf einen schmalen, niedrigen Saum reducirt, welcher schliesslich ebenfalls defect werden kann. In der Mehrzahl erfolgt dieser vollständige Epithel-Defect durch allmähliches Ablösen der einzelnen Schichten nach einander; allein ich fand auch Stellen, wo der Verlust des Epithels ziemlich unvermittelt eintritt. Da das Epithel, besonders an den Bändern, überhaupt leichter ablösbar ist, liegt es nahe, entweder an Kunstproducte oder an Maceration in Folge der Einwirkung von an anderer Stelle entstandenem Secret auf ursprünglich gesunde Schleimhaut (erosive Geschwüre nach Virchow[5]) zu denken. Jedenfalls habe ich derartige Stellen nur dann als wirklich pathologisch und intra vitam entstanden gedeutet, wenn gleichzeitig an der Schleimhaut selbst zweifellos pathologische Veränderungen (z. B. kleinzellige, subepitheliale Zell-Infiltration)

bestanden. Wo diese fehlten, konnte ich die Epithelverluste allein nicht als sicher pathologisch, durch die Schleimhaut-Entzündung hervorgerufen anerkennen. Die Entstehung jener Epithel-Verluste stelle ich mir nach meinen Beobachtungen so vor, dass es in Folge starker Exsudation in die Membrana propria zu blasenartiger Abhebung des Epithels kommt, ähnlich, wie an der äusseren Haut. Bei rascher Zunahme des Innendrucks der Blase erfolgt eine Continuitäts-Trennung und Abstossung des Epithels. Oder aber es kommt bei grösserer Zartheit des Epithels überhaupt nicht erst zu einer Blasenbildung. Die Deckzellen stossen sich in Form von Fetzen oder in grösseren Membranartigen Massen ab (Birch-Hirschfeld[6]). Entsprechende Bilder konnte ich in meinen Präparaten oft sehen. Das Epithel zog, abgelöst von der Unterlage, bogenförmig über dieselbe hinweg; auf der Höhe des Bogens fand sich ein Einriss, und die beiden Enden des Epithels waren wie flottirende Bänder übereinander geschlagen. Die kleinzellige Infiltration erstreckte sich bis tief in die Membr. propria hinein; die Gefässe waren weit, mit Blut strotzend gefüllt, theilweise fand sich freies Blut im Gewebe (Blutungen). Ein Präparat zeigte an einer solchen Stelle einen klaffenden Riss tief in das Gewebe hinein. In keinem Fall aber war die Membr. propria von einem nekrotisirenden oder ulcerirenden Process ergriffen. Der Defect beschränkte sich stets auf das Epithel und liess die darunter gelegene Membr. propria unversehrt. Auf Grund meiner Befunde, welche sich lediglich auf Laryngitiden nicht specifischen Ursprungs beschränken, glaube ich mich der Ansicht derer anschliessen zu müssen, die, wie Schroetter[7], Sommerbrodt[8], Rühle[9], das Vorkommen von katarrhalischen Geschwüren bestreiten und ihrer Entstehung eine specifische Dyskrasie unterlegen. Noch in jüngster Zeit haben durch die Arbeiten von P. Heymann[10], Krieg[11], Seifert[12] die Gründe, welche für und wider das Auftreten von katarrhalischen Geschwüren sprechen, eine ausführliche Kritik erfahren; ich glaube deshalb, hier mich auf die einfache Mittheilung meiner mikroskopischen Beobachtungen beschränken und mich dahin zu resümiren zu können, dass ich in allen meinen 25 Fällen wohl Epithel-Defecte auf entzündlicher Basis, niemals aber wirkliche Geschwüre gefunden habe. Nur der Behauptung von Seifert[12], dass die erosiven Geschwüre —

unter ihnen sind die Erosionen einbegriffen — nur an jenen Stellen vorkämen, welche Plattenepithel tragen, möchte ich in Uebereinstimmung mit P. Heymann[10] widersprechen; ich fand unzweifelhafte Erosionen auch an Stellen, die Cylinderepithel tragen; Virchow[5] erkennt an, dass durch Lockerung und Abstossung gerade des Cylinderepithels Substanz-Verluste entstehen können. Die Umwandlung des Cylinderepithels in Pflasterepithel habe ich sehr oft und besonders an den Taschenbändern beobachtet. Es ist das Verdienst von Rheiner[13], eine Uebersicht über die Vertheilung des Cylinder- und Pflasterepithels im normalen Larynx gegeben zu haben, deren Gültigkeit sowohl von Virchow[14] im Jahre 1887 in voller Form, als auch durch neuere Arbeiten (P. Heymann[10], Kanthack[15]) bestätigt wurde. Nach ihm erstreckt sich das Pflasterepithel vom Pharynx her in ganzer Ausdehnung am Rande der Epiglottis, am Lig. aryepiglottic., endlich von hinten her über das Spatium interarytaenoidale in den Larynx hinunter, erstreckt sich zwischen den beiden Giessbeckenknorpeln in voller Breite herab und setzt sich von da aus ohne Unterbrechung auf die Stimmbänder fort, welche es dann bis zu ihrem vorderen Ende überzieht. In diesem Schema sind die Taschenbänder als mit Plattenepithel versehen nicht genannt. Auf Grund eingehender Arbeiten kommen Kanthack und P. Heymann zu dem Schlusse, alles das, was in dem ursprünglichen Rheiner'schen Schema nicht aufgeführt ist und dennoch Plattenepithel besitzt, als anormal oder durch pathologische Veränderungen hervorgerufen zu bezeichnen. Kanthack belegt diese Erscheinung mit dem Namen einer pathologischen Metaplasie; letztere stellt er in Gegensatz zur physiologischen Metaplasie, welche diejenigen Veränderungen umfasst, die während der Entwickelung des Pharynx und Larynx vom foetalen zum adulten Typus geschehen.

Dieser auf Grund von Untersuchungen vornehmlich an normalen Kehlköpfen gewonnenen Ansicht schliesse ich mich nach meinen Untersuchungen durchaus an. Wo auch immer das Taschenband die Erscheinungen der Entzündung (Oedem, kleinzellige Infiltration, Gefäss-Erweiterung) zeigte, fand sich auch gleichzeitig das Cylinderepithel in Plattenepithel umgewandelt. Welchen speciellen Ursachen diese pathologische Metaplasie ihre

Entstehung verdankt, liess sich nicht mit Sicherheit feststellen. Dass chronische Reizungen, chemisch verändertes Secret eine nicht nur nebensächliche Rolle spielt, erhellt aus der Analogie mit anderen Organen (Urethra, Uterus) und dann aus der von mir beobachteten Thatsache, dass sich das Cylinderepithel im Sinus ventricularis, also dort, wo es am längsten und am meisten geschützt ist, auch in der Regel am längsten unversehrt erhält, und dass am Taschenband selbst an Einsenkungen der Mucosa das Cylinderepithel noch unverändert bleibt, während an den entsprechenden Hervorragungen die Metaplasie bereits begonnen hat. Die Frage, in welcher Weise diese Metaplasie zu Stande kommt, dürfte hier am Platze sein. Nach Verson[2] entsteht dort, wo das Plattenepithel an der hinteren Fläche des Kehldeckels in Cylinderepithel übergeht, die Umwandlung durch Höherwerden der cylindrischen Basalzellen, während die darüber liegende Zellschicht entsprechend dünner wird. R. Heymann[3] beschreibt ausserdem eine andere Art der Umwandlung, wobei sich nicht die unteren Zellen, sondern vielmehr vorwiegend die oberen strecken. Bei den von mir daraufhin untersuchten Fällen waren die Basalzellen im Wesentlichen unverändert, dagegen waren die schmalen Flimmerzellen und die spindelförmigen Zellen, die den zwischen denselben frei bleibenden Raum ausfüllen, flacher. Während man an den Uebergangsstellen noch vereinzelte spindelförmige Zellen wahrnimmt, werden dieselben sehr schnell seltener, indem kurze, polygyonale Zellen an ihre Stelle treten. Schliesslich werden die oberflächlichen Zellen immer flacher und platter bis zum völligen Verlust der Structur. Nicht immer fand ich einen so allmählichen Uebergang; in einzelnen Fällen traten beide Epithelarten unvermittelt neben einander. Grade in dieser schroffen Art des Uebergangs sehen P. Heymann[15] und Störk[17] etwas specifisch Pathologisches; in der That liegt der Gedanke nahe, dass die Ursache eine plötzlich intensiv auftretende Reizung ist im Gegensatz zu einer sich über viele Jahre hin erstreckenden Abnutzung und Schädigung des Cylinderepithels. Ein derartig umgewandeltes Cylinderepithel nimmt alle Eigenschaften des Platten-Epithels an, die ich bei Besprechung desselben bereits erwähnt habe. Eine besondere Eigenthümlichkeit des Pflasterepithels habe ich noch zu erwähnen;

ich meine die Bildung von Papillen. Die Zunahme des Pflasterepithels vollzieht sich nicht in überall gleichmässiger Dicke, sondern von Seiten der ebenfalls wuchernden Mucosa erstrecken sich Gefäss-haltige Bindegewebs-Fortsätze ins Epithel hinein, die zur Bildung oft vielfach verzweigter, bisweilen gabelförmiger Papillen führen. Nach den Untersuchungen von Kanthack[15] finden sich auch im normalen Larynx, wenn auch nicht immer, Papillen, besonders am Processus vocalis und subglottisch, die an Schönheit denen der Haut nichts nachgeben. Am freien Rand der Stimmbänder hat B. Fränkel[18] und P. Heymann[19] leistenförmige, Papillen-artige Gebilde nachgewiesen, während nach dem Ventrikel zu die Bänder von wahren Papillen frei sind. Ueber das häufige Auftreten von Papillen im Gefolge von chronischen Entzündungen sind alle Untersucher einig; ich habe Papillen überall, in einem Falle im Sinus ventricularis gefunden; auch am freien Rande der Stimm- und Taschenbänder, sowie am Uebergang des Randes in den Ventrikel sah ich sehr deutliche, mehrfach gegabelte Papillen. Nur über die Entstehung der Papillen gehen die Meinungen der Untersucher aus einander. Es dürfte keinem Zweifel unterliegen, dass die Gefäss-haltigen Zapfen von der Mucosa aus in das Epithel hinein wachsen, und nicht umgekehrt Zapfen vom Epithel in das Bindegewebe (Auspitz[1]) hinein. R. Heymann[1] erklärt sich das Zustandekommen der Papillen durch ungleiches Wachsthum der die Membrana propria zusammensetzenden Gebilde, vorzugsweise der Gefässe. Diese senden durch Sprossung bindegewebige Fortsätze ins Epithel hinein. Ich kann diese Ansicht durch meine Untersuchungnn nur bestätigen; ich sah wiederholt, dass, während einzelne Bindegewebs-Fortsätze mit Gefässsprossen bereits tief ins Epithel gedrungen waren, also bereits Papillen gebildet hatten, andere sich in Form einer kleinen Einbuchtung eben erst an das Epithel anlegten; von diesen Einbuchtungen aus entstehen durch weiteres Vordringen der Sprossen in das Epithel neue Papillen.

II. Das Verhalten der Membrana propria.

Die Membrana propria und die mit ihr in Verbindung stehende Submucosa betheiligt sich bei der acuten und chronischen Laryngitis, wie ich mich überzeugen konnte, zunächst in der Form

der Schwellung. Letztere beruht in einem Theil der Fälle auf reichlicher Ansammlung oedematöser Flüssigkeit vorzugsweise in den stark erweiterten Lymphspalten, drängt damit die einzelnen Gewebstheile mehr oder weniger stark aus einander und bewirkt so eine oft erhebliche Zunahme des Dicken-Durchmessers der Schleimhaut und eine Veränderung der äusseren Form der einzelnen Theile. Nicht nur in präformirten Spalten erfolgt die Ansammlung des Oedemwassers, sondern auch, den Oedemen anderer Theile entsprechend, in der Weise, dass die Fasern des engmaschigen Bindegewebs-Fasernetzes durch das eindringende Wasser auf grössere oder kleinere Strecken aus einander weichen: im mikroskopischen Bilde entstehen dadurch weisse, d. h. ungefärbte Felder von wechselnder Grösse und Form. Solche Felder sah ich überall in der Membr. propria der Stimm- und Taschenbänder, ebenso der Epiglottis; sie können nach meiner Beobachtung im mikroskopischen Bilde so vorherrschen, dass die Bindegewebs- und elastischen Fasern dagegen ganz zurücktreten. Zugleich sind die Gefässe erweitert; um sie herum und um die Drüsen besteht eine meist mässige kleinzellige Infiltration, während der Gehalt der ganzen Mucosa überhaupt an Zellen geringfügig ist. Ausserdem findet sich eine etwas stärkere Zell-Infiltration nur an einzelnen Stellen dicht unter dem Epithel. Dieses ist dann oft von der Infiltration abgehoben und von ihr durch kleine, helle Felder getrennt; hier hat sich zwischen Epithel und Infiltration Wasser angesammelt. Auch beim Plattenepithel trennt der Erguss das Epithel vom Bindegewebe; ersteres wird abgehoben. Stets war in meinen Präparaten die beschriebene Abhebung des Epithels von einer starken subepithelialen Zell-Infiltration begleitet. In einem anderen Theile der von mir untersuchten Fälle, denen auch die acute Influenza-Laryngitis zugerechnet werden muss, tritt, besonders im Anfangsstadium der Entzündung, die mehr cystische Ansammlung grösserer Oedem-Mengen zurück hinter einer mehr gleichmässigen wässerigen Infiltration. Stellenweise erfolgt auch hier eine stärkere, mehr localisirte Flüssigkeits-Anhäufung. Derartige Lücken entsprechen nicht dem Faserverlauf, liegen mit ihrem längsten Durchmesser nicht parallel den Fasern, sondern erwecken den Eindruck, als ob unter dem Einfluss eines ziemlich schnell folgten Ergusses das Gewebe nach allen Richtungen, wie

durch einen gewaltsamen Einriss geborsten sei. So hatte sich, z. B., mitten in einer starken subepithealen Zell-Infiltration, welche durch einen grossen Reichthum von strotzend gefüllten Blutgefässen ausgezeichnet war, ein grösserer Spalt gebildet, der Art, dass das Epithel und ein Theil des Zell-Infiltrats nach der Oberfläche zu abgewichen war. Solche Stellen fanden sich auch mitten im Conus elasticus am Stimmband und in den Präparaten; wo sie vorhanden waren, gewöhnlich in reichlicher Zahl. Jene Spalten waren meist ungefärbt, enthielten nur mitunter eine spärliche Zahl lymphoider Zellen oder auch eine krümelige, nicht schärfer zu charakterisirende Masse, welche bei der Doppelfärbung mit Hämatoxylin-Eosin die Rothfärbung annahm. Die Bindegewebs-Fasern sind in diesen Fällen aufgequollen, verbreitert; sie stehen nicht in der engen Verbindung, welche ihnen in der Norm die Bezeichnung eines engmaschigen Fasernetzes verschafft hat, sondern sie liegen, zumal wenn das spätere Stadium dauernder Hyperplasie eintritt, wie Bänder dicht neben einander, weniger wellig, als gestreckt; die Kerne sind spindelförmig, theils ebenfalls gequollen und an ihren Rändern nicht scharf abgegrenzt. Die ganze Membr. propria ist in vielen Fällen wie überschwemmt mit grösseren, lymphoiden Zellen. Wenn sich nun in diesen Fällen aus den Wucherungs-Vorgängen eine echte und bleibende Hyperplasie entwickelt, welche sich auf alle Gebilde der Schleimhaut erstrecken kann, so erleidet der Dicken-Durchmesser eine oft beträchtliche Zunahme. Kuttner[20] giebt den Durchschnittswerth auf 10—11 mm an; ich habe in einzelnen Fällen die doppelte Zahl gemessen und komme im Durchschnitt bei meinen Fällen auf die etwas höhere Zahl von 12 mm. Die Ungleichheit in der Hyperplasie an verschiedenen Stellen und Gebilden führt weiterhin zu Unregelmässigkeiten der Oberfläche; letztere verliert ihre glatte Beschaffenheit und zeigt nunmehr zahlreiche Erhebungen, die in einzelnen Fällen auch schon bei genauer makroskopischer Betrachtung wahrzunehmen sind. Vor allem erfährt die dreikantige Form des Stimmbandes die mannigfaltigsten Gestalts-Veränderungen, deren Besprechung ich mir für den Schluss meiner Arbeit vorbehalte.

a) Die kleinzellige Infiltration.

Ausser dem Oedem tritt bei der Laryngitis im Bindegewebe der Membr. propria die kleinzellige Infiltration in besonders

bemerkenswerther Form auf. Ich halte es für zweckmässig, sie einer gesonderten Besprechung zu unterwerfen, obgleich dabei mehrfach auf Zustände verwiesen werden muss, welche an anderer Stelle bereits ausführlich behandelt wurden.

Bei der Beurtheilung des pathologischen Verhältnisses muss die normal im Kehlkopf stets vorhandene kleinzellige Infiltration berücksichtigt werden. R. Heymann[21] giebt für diese eine Eintheilung der verschiedenen Arten von Zell-Infiltration im normalen Kehlkopf, der ich mich auf Grund meiner Befunde am normalen und pathologisch veränderten Larynx durchaus anschliesse und die ich zum Ausgangspunkt meiner Betrachtung nehmen will. Er unterscheidet

1. die diffuse Infiltration, worunter eine gleichmässige, lockere Anhäufung von Leukocyten zu verstehen ist;

2. die compacte mehr oder weniger scharf begrenzte Infiltration — compacter Leukocytenhaufen (solitärer Follikel).

3. die compacte Infiltration mit bläschenförmigen Gebilden (eigentlicher Follikel).

Die diffuse Infiltration besteht im normalen Kehlkopf aus einer sehr spärlichen, mehr gleichmässigen Anhäufung von Rundzellen mit mehr oder weniger lymphoiden Zellen vermischt. Diese Schicht findet sich dicht unter dem Epithel und in ebenso spärlicher Menge um die Drüsen und gehört nach Kanthack[15] zu einem subepithelialen, adenoiden Reticulum. Diese subepitheliale Zell-Infiltration fand ich in allen meinen pathologischen Fällen mehr oder weniger deutlich vermehrt. Eine exacte Grenze zu finden und anzugeben, wie die Zell-Vermehrung beginnt, d. h. wo sie pathologisch genannt werden muss, ist schlechterdings unmöglich. Weder aus der Form der Zellen, noch aus ihrer Vertheilung allein, konnte ich ganz Sicheres ermitteln. Wohl bin ich, wie ich glaube, nach Durchsicht einer grossen Anzahl von Präparaten zu einer zuverlässigen Schätzung gelangt; allein, um eine einwandsfreie Diagnose stellen zu können, ist es, zumal in den leichteren Fällen, unbedingt erforderlich, die übrigen bereits beschriebenen Veränderungen am Epithel und der Membr. propria [illegible] Beurtheilung heranzuziehen. Die pathologische Zell-Ver[illegible]rung kann sich auf die subepithelialen Zellen beschränken,

sie kann sich aber auch zugleich auf sämmtliche Schichten der Mucosa und Submucosa ausdehnen. Ersteres geschieht vorzugsweise bei den im Anschluss an Stauung entstandenen Laryngitiden. Gerade hier ist die Grenze zwischen normaler und vermehrter zelliger Infiltration besonders schwankend, weil letztere hierbei niemals beträchtliche Grade erreicht. Die Zellen selbst sind klein, einzellig, rund, zuweilen grösser, mehr polygonal, aber hier wird die Diagnose gesichert durch das gleichzeitig bestehende Oedem, die pathologische Epithel-Metaplasie, die starke Erweiterung der Gefässe und Drüsen, die von einer stets vermehrten kleinzelligen Infiltration umgeben werden. Was in diesen Fällen die compacten Leukocytenhaufen, bezw. Follikel anbelangt, so will ich gleich hier von ihnen bemerken, dass sie selten, niemals in erheblicher Zahl gefunden werden; ihr Sitz ist mit entschiedener Bevorzugung der Eingang zum Ventriculus Morgagni und der Scheitel desselben. In anderen Präparaten vertheilt sich die Zell-Infiltration auf alle Schichten und kann so beträchtlich werden, dass, wie ich schon an anderer Stelle erwähnte, die Membrana propria und Submucosa von Zellen förmlich überschwemmt erscheint. Unter diesen Zellen treten die Rundzellen zurück hinter mehr polygonalen Zellen mit grossem Protoplasmahof und rundlichem Kern. Die Grösse dieser Zellen geht bis zu 0,015 mm, sie finden sich reichlich in der Umgebung der Gefässe und Drüsen. Epithel-Hyperplasie und Desquamation erreichen gleichzeitig hohe Grade der Entwicklung. Neben der diffusen Zell-Infiltration fand ich in diesen Fällen mehr oder weniger abgegrenzte Zellhaufen, welche aus Leukocyten bestehen. In der Umgebung dieser Haufen liegen grössere, rundliche Zellen, unter denen durch besondere Färbung reichlich Mastzellen bemerkbar werden. Die Follikel fallen durch ihre scharfe Begrenzung und durch ihre intensiv blaue Färbung der Zellkerne mit Hämatoxylin leicht auf. Mitunter konnte ich in ihrer Umgebung einen Lymphsinus feststellen, auf dessen Nachweis Dobrowolski[21] grossen Werth legt zur Erkennung der Follikel. Ueber ihr regelmässiges Vorkommen an bestimmten Stellen kann ich keine genügenden Angaben machen; sie finden sich, ebenso wie die compacten Leukocytenhaufen am Stimmband, Taschenband, im Sinus und an der Epiglottis; doch von allen Fundstellen schien

der Sinus, besonders seine Seitenwände bevorzugt zu sein. Ueber das Vorkommen von Follikeln im normalen Larynx überhaupt gehen die Ansichten der Untersucher noch aus einander. Während Hoyer[22] und Luschka[21], neuerdings auch Kanthack[15] ihr Vorkommen daselbst bestreiten und sie als ein pathologisches Product bezeichnen, hat R. Heymann[1] sie, wenn auch selten, wiederholt bei seinen Untersuchungen gefunden. Er bezeichnet als deren Sitz den Sinus Morgagni, die hintere Seite des Kehldeckels und die Plicae aryepglotticae. Ich selbst habe sie ebenfalls in der Seitenwand des Ventrikels in der von dem Autor angegebenen ähnlichen Grösse (0,5 mm) gefunden. Wenn nun zugegeben wird, dass ihr Vorkommen im Larynx im Allgemeinen als ein seltenes zu bezeichnen ist, so tritt im pathologischen Zustande oft eine beträchtliche Vermehrung ein. Diese Thatsache, auf die Dobrowolski[21] aufmerksam gemacht hat, und die ich durchaus bestätigen kann, hat zweifellos eine gewisse Bedeutung für das Auftreten der Tuberculose (ich verweise auf die ähnlichen Verhältnisse am Darm). Von P. Heymann[10] und anderen Autoren ist als eine bei der Laryngitis häufige Erscheinung die Vereiterung dieser folliculären Gebilde beschrieben worden; diese Angaben kann ich nicht bestätigen: ich habe sie in allen von mir untersuchten Fällen vermisst. Da jedoch die Befunde von Follicular-Geschwüren von einwandsfreier Seite mitgetheilt sind, so lässt sich dieser Widerspruch nur dadurch erklären, wie dies auch von anderer Seite behauptet worden ist, dass diese Vereiterung in Beziehung zu specifischen Processen, vorzugsweise zur Tukerculose (vgl. den Darm) stehe. Bei allen von mir untersuchten Fällen ist durch die Section der nicht specifische Charakter der Erkrankung festgestellt worden; da ich bei meinen Untersuchungen an reichlichem Material die Vereiterung in keinem einzigen Falle feststellen konnte, möchte ich der bestimmten Meinung dahin Ausdruck geben, dass eine Vereiterung der folliculären Gebilde bei einer acuten und chronischen Laryngitis nicht specifischen Ursprungs nicht vorkommt.

b) Drüsen.

Hinsichtlich der Betheiligung der Drüsen an der acuten und chronischen Laryngitis kann ich mich kurz fassen, da die Ver-

änderungen an denselben in beiden Fällen wesentlich die gleichen sind.

Die Anzahl und Lage der Drüsen, schon in normalen Fällen grossen Schwankungen unterworfen, wechselt in den einzelnen Fällen ungemein; jedoch kann man sicher von einer Vermehrung in pathologischen Fällen sprechen; ich habe dieselbe in einzelnen Fällen ganz besonders deutlich gesehen, wo auch sonst reichliche Neubildungs-Processe an Epithel und Bindegewebe bestanden.

Die Drüsen selbst sind sowohl extra-, als intraacinös von einer verschieden starken kleinzelligen Infiltration umgeben, die in einzelnen Fällen so beträchtlich wird, dass die Drüse wie von einem dichten Zellwall eingeschlossen ist. In der Peripherie desselben, weniger im Innern, habe ich stets Mastzellen in grösserer Zahl gesehen.

Die Ausführungsgänge der Drüsen, denen ich in jedem einzelnen Falle besondere Aufmerksamkeit schenkte, verliefen selten senkrecht, zumeist schräg zur Schleimhaut-Oberfläche. Was nun die ampullenförmige Erweiterung kurz vor der Mündung anbelangt, über die von Hoyer[24], R. Heymann[1], Dobrowolski[21] genauere Beobachtungen vorliegen, so mag dieselbe für durchaus normale Kehlköpfe, wie dies auch P. Heymann[16] in seiner Arbeit über „die Histologie der Schleimhaut des Kehlkopfs und der Luftröhre“ zugiebt, zutreffen. Ich habe dieselbe zwar auch in meinen pathologischen Fällen zuweilen beobachtet, aber als ein regelmässiges Vorkommen kann ich sie nicht gelten lassen. Oftmals waren die Ausführungsgänge in ihrer ganzen Länge gleichmässig erweitert, oft schloss sich an eine trichterförmig erweiterte Mündung eine Verengerung und an diese eine blindsackförmige Erweiterung an; in anderen Fällen fehlte diese Verengerung, dagegen war die Mündung sehr eng und an diese schloss sich fast direct eine Art von cystischer Erweiterung. Dobrowolski[21] vermuthet, dass es sich hier vielleicht um ein Schleimreservoir handelt. Ich konnte den positiven Nachweis von Schleim hierfür nicht erbringen, wie mich überhaupt in meinen Fällen sowohl die regelmässige Färbung mit Thionin, als auch die mit polychromem Methylenblau zwecks Nachweises von Mucin völlig im Stich gelassen hat. Hoyer[24] gelang es im normalen Larynx in einzelnen, durchaus

nicht in allen Fällen durch Thionin Schleim-Reaction zu erhalten: neben wirklichen Schleimdrüsen beschreibt er noch seröse Drüsen, die sich nicht charakteristisch färbten, von denen er aber annimmt, dass sie in pathologischen Zuständen (Katarrh u. a.) gelegentlich Schleim secerniren können. Wenn ich trotzdem hinsichtlich des Mucin-Nachweises nur negative Resultate erhielt, so ist das um so auffallender, als uns die klinische Beobachtung lehrt, dass die Schleimproduction häufig erheblich vermehrt ist. Eine hinreichende Erklärung hierfür vermag ich bisher nicht zu geben: ich habe auch in der hierüber sehr spärlichen Literatur bestimmte Angaben nicht ermitteln können. Vielleicht unterliegt bei der Laryngitis der Schleim besonderen chemischen Veränderungen, oder die Schleimdrüsen und Becherzellen secerniren überhaupt keinen reinen Schleim, sondern ein gemischtes Secret, so dass die für das Mucin charakteristische Farbenreaction ausbleibt; vielleicht auch ist der Schleim, den wir im Kehlkopf finden, gar nicht daselbst producirt, sondern die Quellen desselben liegen höher im Pharynx oder in der Trachea, und er wird von hier in den Larynx hineinbefördert; es bleibt weiteren wissenschaftlichen Studien vorbehalten, Genaueres über die Herkunft des Schleimes im Kehlkopf zu ergründen; ich wollte es aber nicht unterlassen, an dieser Stelle auf meine auffallend negativen Resultate in dieser Richtung hinzuweisen.

III. Ueber Plasma- und Mastzellen.

Durch die Arbeiten von Unna[35], Marshalko[36], Joannovicz u. A. ist die Frage von der Bedeutung und dem Vorkommen der Plasmazellen wiederum angeregt worden. Am Schlusse seiner ausführlichen Arbeit fordert Joannovicz zu weiteren Untersuchungen dieser Zellen in bisher noch nicht darauf durchforschten Organen sowohl in normalen, als auch in pathologischen Zuständen auf. Da zu diesen der Larynx und insbesondere die Laryngitis gehört, so habe ich mir die Aufgabe gestellt, in jedem einzelnen Falle das Vorkommen dieser Zellen genau zu verfolgen.

Was die Plasmazellen anbelangt, so habe ich zunächst in malen Kehlköpfen vergeblich nach ihnen gesucht. Dasselbe ive Resultat erhielt ich in jedem daraufhin untersuchten Falle aryngitis, sowohl im acuten, als im chronischen Zustande;

ich halte mich daher für berechtigt, das Vorkommen derselben bei reiner acuter und chronischer Laryngitis in Abrede zu stellen. Wenn an der Hand mikroskopischer weiterer Untersuchungen die Fundstellen von Plasmazellen sich mehren, so stehen diese Ergebnisse in keinem Widerspruche zu meinen negativen Befunden. Uebereinstimmend kommen sämmtliche Untersucher zu dem Schlusse, dass die Veranlassung zur Bildung von Plasmazellen gegeben ist in einem längere Zeit wirkenden, starken infectiösen Reiz, in einem Substanz-Verlust und Zerfall von Zellen, wodurch chromatische Kernsubstanz frei wird (Joannovicz, Unna, Marshalko), ja Unna[25] spricht es geradezu aus, dass bei schwächeren Reizen, z. B. infectiösen Katarrhen, es nur ausnahmsweise zur Bildung spärlicher Plasmazellen kommen könne. Wenn ich auf Grund der von mir untersuchten nicht specifischen Laryngitiden noch weiter gehe und ihr Vorkommen für dieselben ganz leugne, so befinde ich mich insofern in voller Uebereinstimmung mit den Forderungen, die an die Entstehung der Plasmazellen geknüpft werden, als für die Entstehung der Laryngitis als Ursache meist ein Reiz in Betracht kommt, welcher zu schwach ist, um einen ausgedehnten Zerfall von Zellen zu veranlassen. Thatsächlich handelt es sich ja in den meisten Fällen auch mehr um eine starke Auswanderung von Leukocyten und Proliferation von Zellen, die, ohne zu zerfallen, abgestossen und im Secret nach aussen befördert werden, als um einen Substanzverlust, der gewöhnlich das Zeichen einer stärkeren chronischen, progressiven Ernährungsstörung ist (Unna).

Dagegen habe ich Mastzellen in jedem Falle gefunden. Hiermit stimmt die Bemerkung Ziegler's[28] überein, dass sich Mastzellen besonders in denjenigen Organen finden, welche der Sitz leichterer, aber länger dauernder Entzündung sind. Eine besondere Bedeutung aber vermag ich ihnen ebensowenig, wie andere Autoren (Unna[26], Audry[29], Bender[30] u. A.) zuzusprechen. Ihr Nachweis gelang ebenso gut mit Thionin und wässerigem Methylenblau, wie mit polychromem Methylenblau (Unna). Ich fand die Mastzellen nie sehr reichlich in den Fällen von chronischer Laryngitis, welche in Folge von Stauungs-Zuständen auftraten, während in denen rein entzündlichen Ursprungs, wo die Mucosa und Submucosa, wie ich dies im Vorhergehenden

bereits beschrieben habe, von vermehrter Zell-Infiltration geradezu überrascht wird, die Zahl der Mastzellen sehr erheblich zugenommen hat. Sie finden sich über Mucosa und Submucosa diffus vertheilt, sind aber stets besonders reichlich angehäuft in der Umgebung der Gefässe und der Drüsen, die in diesen pathologischen Fällen stets von vermehrter kleinzelliger Infiltration umgeben sind. In der Nachbarschaft der compacten Leukocyten-Haufen und der Follikel finden sie sich ebenfalls in grösserer Zahl, ohne aber in diesen selbst je zahlreich vorzukommen. Auch dicht unter dem Epithel und in den Bindegewebs-Papillen finden sich Mastzellen, jedoch habe ich sie niemals im Epithel selbst nachweisen können. Unna[25] hat sie bei einzelnen Dermatosen (Carcinom, Urticaria) in das Epithel selbst gerathen sehen, auch Audry[26] berichtet, dass er sie unter 50 untersuchten Fällen 3 mal im Epithel gefunden hat. Wenn man erwägt, wie zahlreich die Mastzellen in jedem einzelnen Falle zur Beobachtung kommen, und wie spärlich sie dagegen im Epithel bisher angetroffen worden sind, so kommt man zu dem Schlusse, dass ihr Vorkommen in demselben zum mindesten ein sehr seltenes sein muss. Für meine Fälle, deren jeder Mastzellen enthielt, muss ich dasselbe ganz in Abrede stellen. Was die Form der Zellen selbst und ihrer Kerne, sowie ihre Anordnung betrifft, so kann ich auf die ausführlichen Angaben von Unna[25], Audry[26], Bender[30], Bäumer[31] u. A. verweisen, denen ich wesentlich Neues nicht hinzufügen kann. Nur auf einen Punkt möchte ich hierbei hinweisen: Aus den verschiedenen Formen, die beschrieben werden und mir selbst stets begegnet sind, glaube ich verschiedene Stadien der Entwicklung der Zellen ableiten zu können.

1. Zelle länglich, Zellleib vorwiegend blau, Zellkern dunkler blau, undurchscheinend, nirgends Andeutung von Karyokinese. An einem Pol des Zellleibes tritt eine spärliche Rothfärbung auf, die aus einzelnen Körnchen besteht.

2. Die Rothfärbung und damit auch der Umfang der Zelle nimmt zu, bis allmählich der ganze Zellleib aus rothen Granula zusammengesetzt ist; dabei ist meistens der Kern noch unverändert, oder die Contouren desselben beginnen undeutlicher zu werden; dann pflegen die rothen Körnchen die Zellgrenze zu verlassen und mit der übrigen Zelle theils noch im

Zusammenhang, theils von ihr völlig getrennt in mehr oder weniger grosser Entfernung zu liegen.

3. Endstadium: Die Zelle hat den Kern verloren; man sieht nur noch einen unregelmässig geformten Haufen rother Körnchen, von denen einzelne zerstreut in der nahen Umgebung liegen.

Diese Stadien gehen in einander über und lassen sich nicht scharf von einander abgrenzen. Auch Audry[29] und Bender[30] kommen zu der Meinung, dass die einzelnen rothen Plaques, welche Zellen ähnlich sehen, die ihren Kern verloren haben, abgestorbene, beziehentlich in Zerfall begriffene Mastzellen seien, ohne sich allerdings auf diese Ansicht bestimmt zu verpflichten. Ueber Herkunft und Natur der Mastzellen gehen trotz vieler Untersuchungen die Meinungen noch weit auseinander. Nach Ehrlich[32] und Westphal[33] sind sie Abkömmlinge des Bindegewebes, welche sich unter besonders günstigen Ernährungs-Bedingungen befanden. Dieser Ansicht hat sich neuerdings auch Bäumer[31] in seiner Arbeit angeschlossen. Andere Autoren, insbesondere Audry[29], kommen zu dem bestimmten Schluss, sie „für Leukocyten zu betrachten, die in Diapedese, vielleicht selbst in amoeboider Bewegung begriffen sind.“ Auch Neuberger[34] bringt die Mastzellen mit Leukocyten in enge Beziehung; beide aber beklagen, dass ihnen zur völligen Stütze ihrer Meinung der directe Beweis nicht gelungen ist, die Mastzellen bei ihrer Durchwanderung durch die Gefässwand zu beobachten. Dieser Nachweis ist mir nun in einem Falle unzweideutig gelungen. Herr Privatdocent Dr. Oestreich hatte die Freundlichkeit, sich von der Richtigkeit dieses Befundes zu überzeugen. Ich beobachtete eine Mastzelle quer durch die Capillarwand so gelagert, dass der eine Theil bereits ausserhalb der Gefässwand lag, während der andere Theil sich noch im Lumen des Gefässes befand. An der Stelle des Durchtritts selbst war an dem Zellleib eine Einschnürung sichtbar. Die ganze Zelle zeigte eine Blaufärbung mit einem Scheine ins Röthliche; in dem ausserhalb des Gefässes liegenden Theil befanden sich vereinzelte rothe Granulationen. Diese directe Beobachtung des Durchtritts der Mastzelle durch die Gefässwand beweist mit Sicherheit, dass die Mastzellen in der That Leukocyten, grosse, uninucläre sind, und dass ihr Anfangsstadium in einer

grossen, vorwiegend blauen Zelle gegeben ist (vergl. meine so eben gegebene Eintheilung). Wie ich meine, unterscheiden sich die Mastzellen bei ihrem Durchtritt nur selten schon von den wahren Leukocyten; sie gehen vielmehr erst im Bereich des entzündlichen Gebietes, also schon in den perivasculären Zonen, in der perivasculären Zell-Infiltration, die Veränderung zu Mastzellen ein, indem sie Entzündungs-Producte in sich aufnehmen, welche die charakteristische Farbe bedingen. Sie können von derartigen Substanzen, über deren Natur ich mich noch in keiner Weise bestimmt äussern möchte, eine gewisse Menge in sich aufnehmen, erleiden damit eine Vergrösserung und Form-Veränderung, bis alsdann unter der zu grossen Menge aufgehäufter Producte die Structur des ursprünglichen Zellleibes leidet und zuletzt der Kern verloren geht. Unterdessen zerfällt die Zelle, die einzelnen rothen Granula werden frei zerstreut und auf den Lymphwegen, in deren Nachbarschaft sie häufig gesehen werden, fortgeschafft. Die Frage, die Audry[29] am Ende seiner Arbeit aufwirft, nach der Abstammung der Mastzellen, kann ich somit positiv dahin beantworten, dass ich die Identität derselben mit den farblosen Blutkörperchen als von mir erwiesen betrachte. Der bisher fehlende directe Nachweis der Auswanderung der Mastzellen aus dem Blute ist durch meine Beobachtung erbracht worden.

IV. Die Bedeutung der ermittelten mikroskopischen Befunde für die Erklärung einiger makroskopischer Bilder.

Wenn ich es am Schlusse meiner Arbeit unternehme, die an einer grösseren Anzahl untersuchter Fälle von acuter und chronischer Laryngitis gewonnenen mikroskopischen Ergebnisse heranzuziehen zu einer Erklärung einiger Bilder, die der Laryngoskopiker am Lebenden häufig sieht, so weiss ich sehr wohl, dass dieser Aufgabe von vornherein mannigfaltige Schwierigkeiten begegnen. Vor Allem kommt in Betracht, dass die Untersuchungen auf Leichenmaterial sich beschränken mussten; diese Kehlköpfe sind in vivo nicht beobachtet worden. Mit dem Tode aber [illegible]n Veränderungen eintreten, namentlich in Bezug auf Farbe [illegible]onsistenz, welch' letztere auch die Form der einzelnen [illegible] bis zu einem gewissen Grade bestimmt. Dennoch hat

man meiner Ueberzeugung nach diesen Verhältnissen eine zu grosse Bedeutung beigelegt. Die Fehlerquellen werden sehr erheblich vermindert, wenn die Kehlköpfe möglichst frisch den Leichen entnommen werden, und wenn sofort, noch ehe sie in die Härtungs-Flüssigkeit gelegt werden, der genaue makroskopische Befund festgelegt wird, wie ich es in meinen Fällen gethan habe. Wenn man alsdann den mikroskopischen Befund mit diesen Aufzeichnungen vergleicht, gewinnt man durchaus sichere Grundlagen für die einzelnen makroskopischen Erscheinungen.

Die Veränderung der Form trat in vielen Fällen makroskopisch sehr deutlich an den Stimmbändern hervor. Während ihr Querschnitt in der Norm, wie der eines Prismas, dreikantig ist, war er in der Mehrzahl der Fälle mehr oval oder rundlich. Dabei war das Stimmband oft nur schwer zu durchschneiden; es wich dem Messer aus und liess sich eher quetschen, als schneiden. Diese Eindrückbarkeit war zuweilen so ausgeprägt, dass der stärker berührende Finger einen seichten Eindruck im Gewebe zurückliess (teigige Consistenz, vergl. Oedeme anderer Theile). Die Farbe der Bänder war hierbei mehr oder weniger roth; die sammetartige Oberfläche zeigte wiederholt Ablösungen der obersten Schicht an einzelnen Stellen und seichte Vertiefungen. Dieser Befund deckt sich mit Bildern, welche bei der laryngoskopischen Betrachtung des Lebenden gesehen werden. Die Stimmbänder schwingen alsdann nicht als weissglänzende, sehnige Gebilde, sondern erscheinen in hochgradigen Fällen als weiche, oft schlotternde Wülste oder Lappen, die sich bei der Phonation nur schwerfällig nähern und beim Auseinandergehen stellenweise aneinanderkleben. Die Ursache der Form-Veränderung liegt in der Durchtränkung der Gewebs-Schichten mit einer wasserhellen, serösen Flüssigkeit, welche in der Mucosa, Submucosa und im Epithel angetroffen wird. In der Mucosa findet sich das Oedemwasser zwischen den Bindegewebs-Fasern, drängt sie auseinander und bildet jene weissen Felder, die ich an anderer Stelle genauer beschrieben habe. Am stärksten war das Oedem in meinem Falle von acuter Laryngitis (bei Influenza) besonders an der Epiglottis ausgebildet. Doch bestanden gleichzeitig mit den acut entzündlichen Erscheinungen (Oedem, Exsudation von Zellen, Hyperaemie) bereits Neubildungs-Processe, vorzugsweise

am Epithel; ich erwähne dies besonders, weil das gleichzeitige Bestehen von Proliferations-Vorgängen bei acuten Entzündungen vielfach bestritten worden ist. Andererseits fand ich das Oedem nicht für die acute Laryngitis allein charakteristisch; auch in chronischen Laryngitiden, wo bereits ächte Hypertrophie von Bindegewebe und Epithel-Metaplasie bestand, sah ich das Oedem in verschieden starker Ausbildung. Es hat dies nichts Befremdliches an sich, wenn man bedenkt, dass auch bei chronischer Laryngitis stets Nachschübe frischer Entzündungen erfolgen, da der veranlassende Reiz meist fortbesteht. Von den verschiedenen Graden der serösen Durchtränkung ist im Wesentlichen die Consistenz und die Form abhängig, während mitbestimmend für die Form auch die pralle Füllung der Gefässe und die frei ins Gewebe erfolgenden Blutungen sich erwiesen haben; es entstehen dann die walzenförmigen oder spindelförmigen Gestalts-Veränderungen an den Stimmbändern oder die ungleichmässige, bucklige Vorwölbung. Am Stimmband zeigte sich vornehmlich die frei ins Lumen des Kehlkopfs ragende Fläche der weitesten Vorwölbung fähig; dadurch wird ganz besonders bewirkt, dass die dreikantig prismatische Form sich in eine abgerundete verwandelt. Im Epithel quellen die Zellen auf, indem Oedem Wasser zwischen die einzelnen Zellen tritt und sie auseinander drängt. Da in diesen Fällen das Epithel zudem stets in Proliferation und Desquamation begriffen ist, also in dickerer Lage aufliegt, entsteht jene sammetartige Auflockerung, während die rothe Farbe der Bänder theils aus dem Durchscheinen der bis dicht unter das Epithel reichenden, stark gefüllten Blutgefässe, theils aus dem sehr häufig daselbst vorhandenen freien Bluterguss zu erklären ist. Die Oberfläche der Schleimhaut war in den Fällen starker seröser Durchtränkung meist ganz glatt; vermuthlich wird durch den gesteigerten Innendruck eine Abglättung aller Unebenheiten herbeigeführt. Einer besonderen Erwähnung bedürfen an dieser Stelle die Epithel-Trübungen, denen ich stets besondere Aufmerksamkeit gewidmet habe. Wir ver-
en allgemein darunter jene kleinen grau-weissen, nur wenig
enen Flecken, welche oft auch in mehrfacher Zahl auf den
ıbändern vorkommen. Ihre Entstehung wird auf eine
se des Epithels zurückgeführt; indem zuerst das Epithel

aufquillt, erscheinen die Flecke erhaben; wenn das nekrotische Epithel zerfällt, entstehen seichte Vertiefungen (Mor. Schmidt[36]). Für einen Theil der von mir beobachteten Epithel-Trübungen kann ich diesen Vorgang bestätigen[1]); ich sah aber einen grösseren Theil derselben dadurch zu Stande kommen, dass durch seröse Exsudation zwischen Membrana propria und Epithel letzteres von der Unterlage bogenförmig abgelöst wird und, indem sich Oedem-Wasser dazwischen drängt, entsteht die leichte Vorwölbung und die graue Farbe dieser Flecken. Oft reisst alsdann die dünne Epithel-Decke ein, und es kommt die vom Epithel entblösste, mit starker Rund- und Blutzellen-Infiltration imbibirte Membrana propria frei zu liegen, die, wenn die Ablösung auf grössere Strecken ausgedehnt ist, das bilden, was wir gemeinhin als Erosion ansehen. Die Beurtheilung von Erosionen aus makroskopischen Befunden an Leichen-Präparaten begegnet insofern einer gewissen Schwierigkeit, als daselbst Ablösungen der obersten Schleimhaut-Schichten weit öfters, als am Lebenden beobachtet werden. Es hat dies seinen Grund darin, dass sich das Epithel nach dem Tode besonders an den Bändern leicht abstösst und „wunde" Stellen hinterlässt, die bei makroskopischer Betrachtung von Erosionen nicht ohne Weiteres zu unterscheiden sind. Bei der mikroskopischen Betrachtung fallen eine ganze Anzahl von solchen Substanz-Verlusten als cadaveröse Epithel-Schädigungen weg; es können als Erosionen nur diejenigen anerkannt werden, wo neben dem Epithel-Verlust noch andere vitale Processe (starke kleinzellige Infiltration, Hyperämie, Ekchymosen) vorhanden sind. Tiefergehende Substanzverluste habe ich in allen meinen Fällen nicht ein einziges Mal zur Beobachtung bekommen, und ich habe deshalb, in Uebereinstimmung mit anderen Autoren, bereits an anderer Stelle meine Ansicht dahin zusammengefasst, dass ächte Geschwüre, die bei der acuten und chronischen Laryngitis gefunden werden, dadurch zu erklären sind, dass diesen Fällen specifische Processe zu Grunde liegen. Die Erosionen können nach meinen Beobachtungen, wie auch Krieg[11] berichtet, an den Bändern und an der Hinter-

[1]) Vgl. auch die nach Abfassung dieser Arbeit erschienenen Aufsätze von Glatzel: Ein bemerkenswerther Fall von Influenza-Laryngitis, und Lublinski: Zur Erkrankung des Kehlkopfes bei Influenza (Berl. klin. Wochenschr., 1901, No. 11, H. 7).

wand vorkommen; häufiger fand ich sie an den Stimmbändern, aber im Ganzen doch als immerhin seltenere Erscheinung. Ich hatte bei Gelegenheit der Besprechung des Oedems schon darauf hingewiesen, dass gleichzeitig mit dem Oedem auch Neubildungs-Processe bestehen. Ueberwiegen dieselben, besonders seitens des Bindegewebes, so erfährt zunächst der betreffende Gewebstheil eine grössere Festigkeit in seiner Consistenz, aber auch eine Form-Veränderung der Art, dass, wie ich beobachten konnte, die Bänder zu dicken Buckeln umgewandelt, die Epiglottis zu einem unförmigen dicken Wulst verunstaltet wird. Vorzugsweise ist es das Bindegewebe, welches durch die Ungleichmässigkeit in seinen Neubildungs-Vorgängen der Oberfläche der Schleimhaut seine Glätte, ausserdem seine Elasticität nimmt. Auf dieser ungleichmässigen Wucherung beruht, wie ich mich überzeugt habe, die Entstehung von zahlreichen Hervorragungen neben Einsenkungen an der Oberfläche, die z. B. am Stimmband, durch die ganze Länge desselben sich fortsetzend, Leisten vorstellen und dem ganzen Bande ein streifenartiges Aussehen geben können. Mitunter bildete die Schleimhaut an der Oberfläche kleine Buckel; bei dieser Form, die als Chorditis tuberosa bekannt ist, ergab die mikroskopische Untersuchung, dass die Buckel als solche aus hypertrophirtem Bindegewebe bestehen, welches meist von Platten-Epithel bekleidet ist. Diese grösseren Buckel zeigen wieder vielfache, mikroskopisch wahrnehmbare Einsenkungen und Hervorragungen; in ersteren fand ich wiederholt, was ich besonders erwähnen möchte, noch Cylinder-Epithel, gleichsam als ob in diesen Thälern an geschützter Stelle der ursprüngliche Charakter länger erhalten bleibt, während an den Hervorragungen bereits die Metaplasie in Platten-Epithel vor sich gegangen ist. Aus dem ungleichen Wachsthum des Bindegewebes sah ich so mannigfaltige Bilder entstehen, dass ich es nicht für nöthig erachten kann, besondere Krankheitsnamen dafür zu bilden; dahin rechne ich den Namen der Laryngitis granulosa. Auch Krieg[13] zweifelt an der Be-
gung hierzu, namentlich wenn sie in Zusammenhang ge-
wird mit einer Hypertrophie von Drüsen als Ursache der
scripten Schwellung. Hypertrophie der Drüsen habe ich
't beobachtet, aber ich habe sie eben so wenig in ursäch-

lichen Zusammenhang mit dieser Schwellung bringen können; ich theile durchaus den Zweifel, den Krieg aufwirft, möchte sie aber auch nicht als durch gefässreiche Hypertrophie des Papillarkörpers hervorgerufen betrachten. Ich habe bei meinen Fällen wiederholt derartige circumscripte Schwellungen gesehen, die thatsächlich der Oberfläche ein gekörntes Aussehen gegeben haben; die mikroskopische Untersuchung hat aber stets ergeben, dass es sich nur um ungleichmässige Bindegewebs-Entwickelung gehandelt hat; warum dasselbe bald in Form grösserer Buckel, bald als circumscripte Körnchen hypertrophirt, dafür fehlt allerdings die Erklärung. Während die Laryngitis granulosa ihren Namen mehr der klinischen Beobachtung verdankt, als der mikroskopischen Untersuchung, verhält es sich bei der Laryngitis follicularis umgekehrt. Aus der Analogie des Darms wissen wir, dass die stark geschwollenen Follikel die Oberfläche in Form kleiner Knötchen mit weisslicher Färbung überragen. Dieselben Verhältnisse wurden zuletzt von Dobrowolski[21] auch für den Larynx beschrieben. Wenn ich selbst unter meinen Fällen kein typisches Beispiel dafür aufweisen kann, so habe ich doch in Uebereinstimmung mit Dobrowolski wiederholt gesehen, dass dicht unter dem Epithel gelegene Follikel sich sammt dem Epithel über das gleichmässige Niveau der Oberfläche als kleine Hervorragungen erheben können; darnach ist es durchaus erklärlich, dass in einem ausgeprägten Fall von Neubildung zahlreicher Follikel diese gelegentlich, zumal im Zustande starker Schwellung, die Schleimhaut in Form kleiner Knötchen vorwölben. Von den eigentlichen Epithel-Trübungen, die ich bereits erwähnte, streng zu unterscheiden sind die kleinen gelbweissen Knötchen (Chorditis nodosa), die mitunter auf den Stimmbändern beobachtet werden oder in Form eines gelben Saumes die Innenkante derselben bedecken. Abgesehen von der Farbe, unterscheiden sie sich von den Epithel-Trübungen noch dadurch, dass sie als deutliche Erhebungen auf meist glanzlosen, wenig gerötheten Stimmbändern gesehen werden. Die Untersuchung ergiebt, dass es sich hierbei um sehr erhebliche Epithel-Neubildung handelt; das Epithel ist ausschliesslich Platten-Epithel, und es erfolgt zunächst eine Metaplasie desselben, wenn es sich um Stellen handelt, die für gewöhnlich kein Platten-Epithel tragen. Indem

ich diese kurze Erklärung hierfür abgebe, streife ich die Pachydermie, welche ein Theilgebiet der chronischen Laryngitis bildet; ich kann mich hierauf beschränken, weil ich mich überzeugt habe, dass dieselbe infolge ihrer classischen Bearbeitung durch Virchow und der Studien aus neuerer Zeit von Kanthack u. A. einer erneuten Besprechung nicht bedarf.

Literatur.

1. Heymann, R.: Beitr. z. Kenntn. d. Epithels u. Drüsen d. menschlichen Kehlk. im gesunden u. kranken Zustande. Dies. Arch. Bd. 118, 1889.
2. Verson, E.: Beitr. z. Kenntn. d. Kehlk. und der Luftröhre. Wien. Acad. 1868, Bd. 57 I.
3. Hammer: Das Verhalten d. Kerntheilungsfig. an der Leiche. Inaug.-Dissert. Berlin 1893.
4. Eppinger: Ueber pathol. Anatom. d. Kehlk. Klebs Handb. d. pathol. Anat. 7. Lieferung. 1880.
5. Virchow, R.: Ueber katarrh. Geschwüre. Berl. klin. Wochenschr. 1883. No. 8.
6. Birch-Hirschfeld, F.: Grundriss d. allg. Pathol. Leipzig 1892, S. 235.
7. Schroetter: Vorles. über d. Krankh. d. Kehlk. 1893. II. Aufl.
8. Sommerbrodt: Ueber typ. Pachydermie des Kehlkopfes. Berl. klin. Wochenschr. 1890 No. 19.
9. Rühle: Die Kehlkopfkrankheiten. 1861.
10. Heymann, P.: Die katarrh. Erkrankungen d. Kehlk. u. d. Luftröhre. Handb. d. Laryngol u. Rhinolog. Wien 1898, Bd. I, 2. Herausgeg. von P. Heymann.
11. Krieg, Rob.: Die Entzündungen d. Schleimhaut d. Kehlk. u. d. Luftröhre. S. Ebenda Bd. I, 1.
12. Seifert, Otto: Ulcerationen d. Schleimhaut d. Larynx u. d. Trach. S. ebenda Bd. I, 1, S. 433 ff.
13. Rheiner, H.: Beitr. z. Histol. d. Kehlk. Inaug.-Dissert. Würzburg 1852.
14. Virchow, R.: Ueber Pachydermia laryng. Berliner klinische Wochenschrift 1887. No. 32.
15. Kanthack, A. A.: Studien über d. Histolog. d. Larynx-Schleimh. u. s. w. Dies. Arch. 117, 118, 119, 120. 1889/90.
16. Heymann, P.: Die Histol. der Schleimhaut d. Kehlk. u. d. Luftröhre. Handb. d. Laryngol u. Rhin. S. ob. Bd. I, 1.
17. Störk, C.: Die Krankh. d. Kehlkopfes. 1899.

— nkel, B.: Der Kehlkopfkrebs, seine Diagnose u. Behandl. Berlin und Leipzig 1889. — Studien z. fein. Anatom. des Kehlkopfes. Arch. f. Laryngol. I, 1.

ann, P.: Ueber Schleimhautleisten am wahren Stimmbd. 2 Vers. süddeutsch. Laryngol. 4. Juni 1895. Münch. med. Wochenschrift

No. 28, 1895. — Die Anordnung der Drüsen am Stimmband. Verhandl. d. Naturforscher-Versammlung Heidelberg 1889, S. 568.
20. Kuttner: Larynxoedem u. submuc. Laryngitis. Berlin, Reimer. 1895.
21. Dobrowolski: Die Lymphknötchen in der Speiseröhre u. s. w. Ziegl. Beitr. z. pathol. Anat. 1894, Bd. 16.
22. Hoyer: Geruchs- und Athmungs-Apparate. Lehrb. d. mikroskop. Anat. d. Menschen und Thiere. Petersburg 1888.
23. Luschka: Der Kehlkopf des Menschen. Tübingen 1871.
24. Hoyer: Ueber d. Nachweis d. Mucins im Gewebe mittelst d. Färbemethode. Arch. f. mikr. Anat. Bd. 36, 1890.
25. Unna: Ueber die Bedeutung der Plasmazellen. Berl. klin. Wochenschrift 1892. — Die specifische Färbung der Mastzellenkörnung. Monatsschr. f. pract. Dermatologie Bd. XIX, S. 367.
26. v. Marshalko: Ueber sog. Plasmazellen. Arch. f. Dermatol. 1895 u. Centralbl. f. allg. Pathol. u. pathol. Anat. Bd. X, 21. 1899.
27. Joannovicz: Ueber Vorkommen, Bedeutung und Herkunft der Unnaschen Plasmazellen bei verschiedenen pathol. Processen. Zeitschr. f. Heilkunde Bd. XX, 1899.
28. Ziegler: Lehrb. d. allg. Pathol. Bd. I, S. 202. 8. Aufl.
29. Audry: Ueber Mastzellen. Monatsschr. f. pract. Dermat. XXII, 8. 1896.
30. Bender: Zur Histologie d. Dermatitis exfoliat. Dies. Arch. Bd. 159, 1900.
31. Bäumer: Beiträge zur Histol. d. Urticar. simpl. u. pigm. Arch. für Dermat. XXXIV, 1896.
32. Ehrlich: Beitr. z. Kenntn. d. granul. Bindegewebszellen u. d. eosinophilen Leukocyten. Arch. f. Anat., phys. Abtheil. 1879. — Farbenanalyt. Unters. z. Histol. u. Klinik d. Blutes. Ges. Mittheil. von Ehrlich 1891.
33. Westphal: Ueber Mastzellen. Inaug.-Dissert. Berlin 1880.
34. Neuberger: Verhandl. der Naturforscher-Versamml. Nürnberg 1894.
35. Pappenheim: Grundriss der Farbchemie. Berlin 1901.
36. Schmidt, Mor.: Die Krankh. d. ob. Luftwege. Berlin, II. Aufl. 1899.

XXVI.

Ueber den Aufbau des Carcinoms und seine plastische Darstellung.

Vom

Privatdocenten Dr. Walther Petersen in Heidelberg.

Auf der Naturforscher-Versammlung in Aachen (1900) hielt ich einen Vortrag „Ueber den Aufbau des Carcinoms“ und demonstrirte zwei nach dem Born'schen Platten-Verfahren hergestellte Modelle von Haut-Carcinomen. Ich betonte damals, dass es sich um den Beginn einer grösseren Untersuchungs-Reihe handle; der Zweck meiner Demonstration war im Wesentlichen, zu einer weiteren Anwendung dieser so ausserordentlich werthvollen Methode anzuregen, die trotz Hauser's (von mir ausdrücklich erwähnten) Initiative von den pathologischen Anatomen bisher vernachlässigt wurde. Mit Rücksicht auf diesen fragmentarischen Charakter meines Vortrags machte ich darüber nur eine ganz kurze Mittheilung in den „Verhandlungen der Patholog. Gesellschaft“, Bd. 3. Nun hat Hauser[1]) aus diesem Referat, in welchem ich ihn nicht citirte, den Eindruck gewonnen, dass mir seine den gleichen Gegenstand betreffenden Untersuchungen entgangen seien. Ich bedauere aufrichtig, diesen Eindruck erweckt zu haben; aber ich glaubte wirklich, in einer derartigen Mittheilung, welche sich nach Form und Umfang (1 Seite) durchaus als kurzes Referat dokumentirte, nach dem herrschenden literarischen Brauch von der Bezugnahme auf frühere Untersuchungen absehen zu können; in dem Vortrage selbst betonte ich mehrfach die Hauser-schen Arbeiten. Dasselbe geschah in einem weiteren Vortrage auf dem diesjährigen Chirurgen-Congresse in Berlin, wo ich über den Fortgang meiner Untersuchungen berichtete; bei dem grossen Umfange meines Themas und bei der Kürze der jedem Redner zur Verfügung stehenden Zeit war es mir hier allerdings absolut unmöglich, im Einzelnen auseinanderzusetzen, in welchen Punkten sich meine Untersuchungen mit denen Hauser's decken und in welchen nicht; das sollte der ausführlichen Publication überlassen bleiben.

Erst diese Publikation wird auch entscheiden lassen, ob die weitere Annahme Hauser's zutrifft, dass meine Untersuchungen nur eine einfache ·tigung seiner eigenen Ergebnisse bilden. Bereits mein kurzes Referat ıige Anhaltspunkte für die Verschiedenheit der Fragestellung und der ıte; ich bemerke hier kurz Folgendes:

1. Hauser ging aus von den Magen-, bezw. Dickdarm-Carcinomen, ich von den Haut-Carcinomen; diese beiden Krebsformen zeigen aber im Aufbau und Wachsthum, vielleicht sogar in der Histogenese, nicht unwesentliche Unterschiede.

2. Das Vorkommen „multicentrischer" Carcinome wurde von mir durch das Platten-Verfahren nachgewiesen und die Unsicherheit der rein mikroskopischen Feststellung, auf welche sich Hauser beschränkte, betont.

Ich füge hier hinzu, dass mir noch wichtiger, als die multicentrische Entstehung, das weitere multicentrische Wachsthum bereits fertiger Carcinome erscheint; ich komme weiter unten darauf zurück.

3. Hauser benutzte das Platten-Verfahren nur zum Nachweis des Zusammenhangs der scheinbar getrennten Alveolen des Magen- und Dickdarm-Carcinoms unter sich und mit der Oberfläche. Die Nachprüfung dieser Verhältnisse für das Haut-Carcinom war für mich nur ein Nebenzweck; in der Hauptsache kam es für mich auf eine ganz andere Frage an, wie ich bereits bei der Aachener Demonstration kurz andeutete und in dem Berliner Vortrage weiter ausführte. Es sei gestattet, auch hier mit einigen Sätzen darauf einzugehen.

Vor Allem wollte ich entscheiden, ob die Randpartien fertiger Carninome wirklich so ungeeignet sind zu histogenetischen Studien, wie Ribbert es hinstellt. Die Unsicherheit in der Beurtheilung dieser viel discutirten „Täuschungsbilder", welche die Einen als „primäres Tiefenwachsthum", die Andern als „secundäre Vereinigungen" deuten, schien mir ein Hauptgrund zu sein, weshalb, trotz Hauser's werthvoller Untersuchungen, die Frage der Histogenese des Carcinoms noch keineswegs als abgethan gelten kann. Denn wenn wir nach Ribbert diese Randpartien nicht benutzen dürfen und nur auf die stets zweifelhaften, der subjectiven Deutung unterworfenen „beginnenden" Carcinomen angewiesen sind, dann ist eine endgültige Einigung über die Carcinom-Histogenese überhaupt kaum möglich. Nun ist es aber ausserordentlich schwierig, — der Widerstreit der Meinungen ist der beste Beweis dafür —, durch die rein mikroskopische Betrachtung auch von Serienschnitten über das Verhältniss der Randwucherungen zum Haupt-Tumor ein sicheres Urtheil zu gewinnen. Hier müssen, meiner Ansicht nach, die plastischen Nachbildungen helfend eingreifen, welche uns ein deutliches Bild der Gesammt-Structur liefern. Meine Modelle ergaben nun ganz unzweideutig, dass auch noch im fertigen Carcinom ein peripherisches Wachsthum durch isolirte carcinomatöse Entartung von Randpartien stattfinden kann; dass also das Carcinom nicht nur multicentrisch entstehen, sondern auch durch Bildung von immer neuen Carcinom-Centren in der Peripherie multicentrisch weiter wachsen kann. Diese neuen Centren müssen naturgemäss die gleichen histogenetischen Verhältnisse zeigen, wie der primäre Tumor; da wir solche Centren aber in den verschiedensten Entwicklungsstadien antreffen können, so müssen sie zum Studium der Histogenese weit

geeigneter sein, als die „beginnenden Carcinome", die jeweils nur ein Stadium darstellen.

Ich fasste in meinem Berliner Vortrage die weiteren Ergebnisse meiner Untersuchungen folgendermaassen zusammen: „Zum Studium der Histogenese des Carcinoms sind neben kleinen, beginnenden Carcinomen auch die Randpartien grösserer Tumoren geeignet, vorausgesetzt, dass sich einwandsfrei, am Besten durch das Plattenmodell, die Unabhängigkeit der carcinomatösen Rand-Wucherungen von dem Haupt-Tumor nachweisen lässt. Das Studium solcher selbständigen Rand-Wucherungen lieferte den zwingenden Beweis, dass das Epithel primär, ohne vorhergehende Veränderung des Bindegewebes, carcinomatös entarten und ohne vorherige „Absprengung", ohne „Lösung aus dem Verbande des Organismus" continuirlich in die Tiefe wuchern kann".

Ich sagte mit Absicht „entarten, bezw. wuchern kann"; denn es erscheint mir noch keineswegs ausgemacht, dass die Histogenese des Carcinoms stets nach diesem Schema verlaufen muss; ich halte es im Gegentheil für wahrscheinlich, dass es auch Fälle giebt, in denen die primäre Bindegewebs-Veränderung im Sinne Ribbert's die Hauptrolle spielt.

Die genauere Begründung dieser Anschauungen muss ich der erwähnten Publication überlassen.

Druckfehler.

Bd. 164 Heft 1 S. 1 Zeile 2 von oben muss es heissen: „Wissenschaften" statt „Wissenschaft";

S. 12 Zeile 13 von unten „also auch sonstige" statt „sonstige also auch";

S. 12 Zeile 18 von oben „ähnlicher" statt „ähnlich";

S. 17 Zeile 3 von oben „Schenkel-Dickdarmbruch" statt „Schenkel-Darmbruch";

S. 18 Zeile 9 von unten „bedaure" statt „bedauere";

S. 13 Zeile 17 von oben ist „nur geringer" zu streichen;

S. 19 Zeile 2 von oben ist „wir" zu streichen.

LIBRARY OF THE UNIVERSITY OF CALIFORNIA

RETURN TO the circulation desk of any
University of California Library
or to the
NORTHERN REGIONAL LIBRARY FACILITY
Bldg. 400, Richmond Field Station
University of California
Richmond, CA 94804-4698

ALL BOOKS MAY BE RECALLED AFTER 7 DAYS
2-month loans may be renewed by calling
(510) 642-6753
1-year loans may be recharged by bringing books
to NRLF
Renewals and recharges may be made 4 days
prior to due date

DUE AS STAMPED BELOW

DEC 1 6 1993

124989